

Příspěvek k diferenciální diagnostice nitroočních tumorů – kazuistické sdělení

Korda V., Němcová I., Hejzmanová D., ¹Nikolov D. H., ²Klzo L.

Oční klinika FN, Hradec Králové,
přednosta prof. MUDr. Pavel Rozsívál, CSc.
¹Fingerlandův ústav patologie FN, Hradec Králové,
přednosta prof. MUDr. Ivo Šteiner, CSc.
²Radiodiagnostická klinika FN, Hradec Králové,
přednosta prof. MUDr. Pavel Eliáš, CSc.

Souhrn

Autoři prezentují možnosti diferenciální diagnostiky nitroočních expanzí a jednotlivé diagnostické metody ke stanovení správné etiologie nitroočního procesu zadního segmentu oka. Jedná se především o ty případy, kdy např. pro krvácení do sklivce nelze použít standardní vyšetřovací metody. Pars plana vitrektomie s odběrem tkáně na histologické a cytologické vyšetření je velmi účinná metoda ke stanovení správné diagnózy. Ve sdělení je prezentováno onemocnění 58leté ženy, kdy jsme při hemoftalmu a suspektním tumorózním útvaru při ultrazvukovém vyšetření diagnostikovali rozsáhlou preretinální organizovanou hemoragii s hematodem pomocí pars plana vitrektomie s odběrem tkáně na cytologické vyšetření.

Klíčová slova: nitrooční tumor, pars plana vitrektomie, diferenciální diagnostika

Summary

Contribution to Differential Diagnosis of Intraocular Tumors – Case Report

Authors present the possibilities of different examination methods in cases of intraocular expansions and specific diagnostic methods to determine the actual etiology of the intraocular process in the posterior segment in particular.

Of special concern to authors are cases, as is e.g. vitreous hemorrhage, in whose the standard examination methods are not useful. Pars plana vitrectomy with intraocular biopsy of the tissue for histological and cytological examination is very effective method to determine the proper diagnosis.

The case report concerns with a 58 years old woman with vitreous hemorrhage and suspect tumor-like lesion, diagnosed by means of ultrasound examination. The pars plana vitrectomy revealed extensive preretinal organized hemorrhage with intravitreal hemorrhage. Samples for cytological examination were taken.

Key words: intraocular tumor, pars plana vitrectomy, differential diagnosis

Čes. a slov. Oftal., 62, 2006, No. 2, p. 119–124

ÚVOD

Ve většině případů je možné nitrooční nádory diagnostikovat běžnými neinvazivními metodami (indirektní oftalmoskopie, fluorescenční angiografie a standardní echografie). Mezi další neinvazivní diagnostické možnosti lze zařadit indocyaninovou angiografii, vysoce rozlišující zobrazení pomocí magnetické rezonance a ultrazvukovou biomikroskopii. Ke stanovení správné diagnózy v 98 % případů stačí výše uvedené metody bez použití chirurgické intervence [4]. V některých případech, bez typických klinických příznaků, je nutné histologické potvrzení diagnózy [2].

Podobně jako u biopsií velkých nádorů v organismu, tak i u neklasifikovatelných uveálních tumorů jsou používány různé nitrooční bioptické techniky ke stanovení histologické verifikace. V počátcích nitrooční biopsie řada oftalmologických onkologických center prováděla transsklerální techniku. Jednalo se buď o sklerální trepanaci v místě báze tumoru, nebo o transsklerální jehlovou punkci do tumoru [10, 13]. I přes velký diagnostický přínos byly tyto metody často kritizovány za vysoký výskyt šíření nádoru do orbity i za zvýšení mortality způsobené rozsevem nádoru do organismu [11].

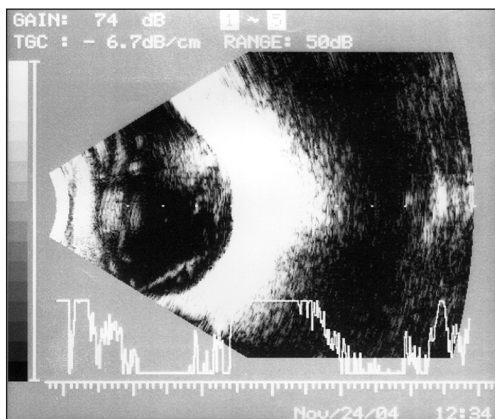
V současné době je přesto stále v některých centrech používána transsklerální technika [5]. Aspirační biopsie tenkostěnnou jehlou je velmi úspěšně užívána u nádorů duhovky, kde je přístup do tumoru přes rohovku [7]. Přestože je tenkostěnná jehlová aspirační biopsie všeobecně hodnocena jako bezpečná pro odběr nádorového vzorku bez diseminace nádoru, někteří autoři však tento postup odmítají [6]. Jedním z největších důvodů omezení bývají nejasné cytopatologické diagnózy způsobené neadekvátním vzorkem při odběru a peroperační komplikace jako je hemoftalmus a subretinální hemoragie.

V práci prezentujeme kazuistické sdělení pacientky s hemoftalmem a podezřením na nitrooční nádor, definitivně vyloučený peroperačně pars plana vitrektomií.

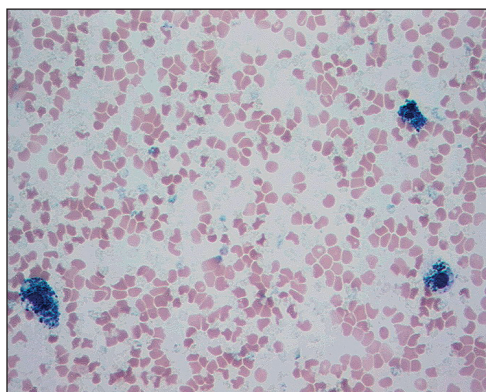
VLASTNÍ POZOROVÁNÍ

Jedná se o 58letou ženu, která byla v říjnu 2004 odeslána na Oční kliniku v Hradci Králové ze spádového očního oddělení pro suspektní amoci sítnice a hemoftalmus levého oka. V OP 6/6, V OL 6/12 naturálně, korekce nelepší, NT 17 torrů oboustranně, nález na předním segmentu fyziologický. Při vyšetření zadního segmentu jsme zjistili hemoftalmus, který neumožnil svojí sytostí vyšetřit sítnici detailněji. V horním temporálním kvadrantu je suspektní tumorózní útvar, více diferencovat nelze. Provedli jsme UZ B scan levého oka s nálezem hyperechogenního ložiska s bází v úrovni sítnice a konvexitou do sklivce v horním temporálním kvadrantu (obr. 1). Odchlípení sítnice jsme vyloučili. Stanovili jsme pracovní diagnózu intraokulární tumor s parciálním hemoftalmem. Pacientka byla odeslána k provedení CT bulbu s kontrastní látkou, ale vzhledem k tomu, že nemocná odmítla podání kontrastní látky, bulbus byl vyšetřen pomocí MRI se závěrem – lze vyloučit tumorózní expanzi v obou orbitách. Retrobulbární prostor klidný, oko-hybné svaly a zrakový nerv intaktní, signál pravého bulbu normální, bez známky patologického nálezu, mírně hy-

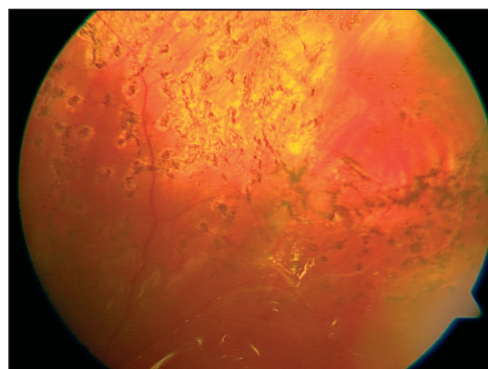
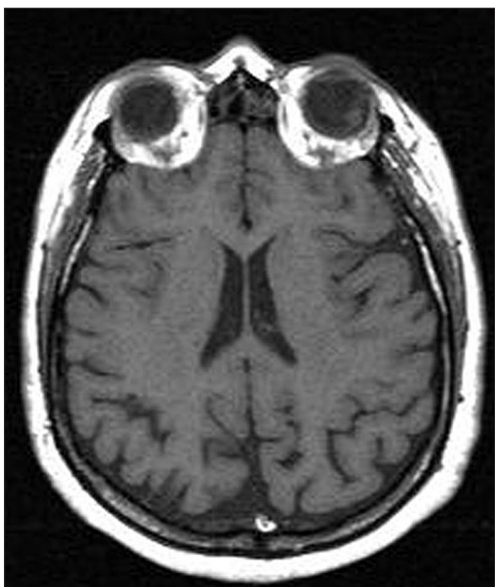
perintenzní zóna v levém bulbu v horním zevním kvadrantu dorzálně při sítnici, diferenciálně diagnosticky drobný hematoma, melanom (obr. 2). Z vyšetření tedy nebylo možno přesně stanovit, o jaký proces se jedná, přistoupili jsme k diagnostické a zároveň při hemoftalmu k terapeutické vitrektomii.



Obr. 1. UZ B-scan levého oka



Obr. 3. Cytologické vyšetření – makrofágy naplněné siderinem



Obr. 4. Barevné foto zadního segmentu s okraji retinektomie a body po endolaseru

Obr. 2. Magnetická rezonance: mírně hyperintenzní zóna v horním temporálním kvadrantu dorzálně při sítnici

Po odstranění prokrváceného a kondenzovaného sklivce byla patrná v horním temporálním kvadrantu okluze větve centrální vény. Na jejím konci u č. 2 v periférii sítnice jsme diferencovali rozsáhlé hemoragie s organizovaným hematoma v centru hemoragie. Velikost útvaru při bázi byla 3 PD s prominencí 1 PD. Postupně se dávalo vitrektomem tuto hmotu odsekát, část patologické tkáně byla odeslána ve 3 odměrkách na histologické, resp. na cytologické vyšetření. Sítnice v bázi hematoma byla jizevnatě změněna, provedli jsme retinektomii, okraje retinektomie jsme ošetřili

endolaserem a kryopexí. Výsledek cytologického vyšetření byl následující – předmět vyšetření a lokalizace – biopsie z levého oka: tři vzorky materiálu ze sklivce, ve kterých je dekomponovaná krev a siderofágy. Závěr bioptického vyšetření odpovídá staršímu krvácení, je v souladu s klinickou diagnózou hemoragie do sklivce (obr. 3). 2 týdny po operaci VOL 6/9, sklivcová dutina čirá, sítnice leží v celém rozsahu, okraje retinektomie přiloženy, jizevnatá ložiska po kryopexi a endolaseru kolem okrajů retinektomie (obr. 4).

DISKUSE

Tumorózní onemocnění zadního segmentu oka je vždy závažný stav, který pokud není včas a správně diagnostikován, může ohrozit život pacienta. Diferenciální diagnostika expanzivních procesů zadního segmentu oka velmi často vyžaduje rozdílné diagnostické postupy ke stanovení příčiny onemocnění. Ve většině případů stačí konvenční diagnostické metody, jakými jsou nepřímá oftalmoskopie, fluorescenční angiografie a standardizovaná ultrasonografie [4]. V určitých případech však těmito metodami nelze stanovit přesnou diagnózu, hlavně chybí-li typické klinické příznaky. Další, především histologická verifikace významně pomůže upřesnit diagnostický závěr. Bechrakis a spol. [4] ve své práci hodnotí biopsie tumorózních procesů zadního segmentu oka a duhovky získané peroperačně vitrektomií. Uvádí, že tento způsob získávání tkáně pro biopsii zvyšuje diagnostický zisk a zároveň je pacient ušetřen rizika extraokulárního šíření buněk nádoru při použití transsklerální bioptické techniky.

Už v 50. letech Andersen [1] a Veasey [13] se ve svých pracích zmiňují o histologické verifikaci tumorózních procesů transsklerální technikou ať už je to sklerální trepanace v tumorózní bázi nebo transsklerální biopsie tenkostěnnou jehlou do tumoru. O 10 let později Makley [10] popisuje techniku provádění biopsie velmi tenkou jehlou přes sklerální stěnu.

Při rozhodování je velmi důležité zvážit, jaký typ bioptické techniky použijeme, abychom vyloučili diseminaci nitroočního nádoru. O šíření tumorózních buněk při odběru tkáně jehlou aspirační biopsií transvitreální a transsklerální cestou u enukleovaných očí s nádorem informovali Karcioğlu a spol. [9] a Glasgow a spol. [6]. Glasgow a spol. prokázali zvýšený počet buněk, které se šířily do okolí při provádění přímé transsklerální biopsie v porovnání s nepřímým transvitreálním přístupem při biopsii. Zvýšená mortalita způsobená transsklerálním odběrem u uveálních melanomů však nebyla prokázána. Jensen a spol. [8] ve své práci klinicky dokumentují, že po určité době v místě vpichu ve skléře po biopsii se objevuje extraokulární růst tumoru. Tento stav se pak stává rizikovým faktorem pro metastázy u uveálních tumorů.

Nejčastější indikací k provádění biopsie transvitreálním způsobem bývá krvácení do sklivce, při kterém nemůžeme běžnými diagnostickými postupy stanovit správnou diagnózu [4].

Baráková a spol. [3] v kapitole o nádorech cévnatky uvádí, že objemnější subretinální hemoragie může být rovněž zdrojem diferenciálně-diagnostických obtíží i pro patologa při tenkojehlové biopsii tumoriformního útvaru. Uvádí příklady melanomu cévnatky kompletně překrytého nasedající hemoragií, kdy může být nesnadné posoudit, zda má subretinální či sklivcová hemoragie příčinu nenádo-

rovou, či zda je jejím zdrojem např. regresivně změněný menší nitrooční nádor skrytý pod hematodem. Jednoznačnou odpověď v takovéto situaci nemusí dát ani biopsie tenkou jehlou. Hyperplastické procesy mohou rovněž být problémem v jejich spolehlivém odlišení od pravých nádorů, dokonce i histopatologicky.

Bechrakis a spol. [4] ve své práci uvádí velmi široké předoperační diferenciálně diagnostické spektrum vyšetření nitroočních nádorů zadního segmentu oka. U 52 % (12) pacientů s neurčeným nádorem zadního segmentu nejvíce pravděpodobnou diferenciální diagnózou byl amelanotický uveální melanom versus metastáza. Ve dvou případech byla potvrzena metastáza původně nedagnostikované malignity (adenokarcinom prsu a plic), u zbývajících 10 pacientů byl diagnostikován uveální melanom. Druhou nejčastější diferenciální diagnózou je melanocytická neoplazie neurčené malignity. Tři z těchto případů byly diagnostikovány jako melanomy a zbývajících dva vykazovaly melanomakrofagické odpovědi. U jednoho pacienta s diferenciální diagnózou melanomu versus subretinální hemoragie byla potvrzena subretinální hemoragie a u dalšího nemocného se suspektním meduloepiteliomem ciliárního tělesa byla potvrzena reaktivní glióza. Ve své práci dále uvádí komplikace, které nastaly peroperačně a po operaci s nitrooční biopsií. Ve dvou případech zaznamenal pooperační hemoftalmus. Jeden z těchto pacientů užíval před operací nízké dávky aspirinu (100 mg/den) při ischemické chorobě srdeční, druhý pacient měl těžké poškození jater způsobené biliární jaterní cirhózou. U druhého nemocného se objevilo multifokální šíření nitroočního tumoru 5 měsíců po biopsii. Tento pacient byl léčen brachyterapií rutheniem několik dnů po biopsii a o 4 měsíce později podstoupil fakoemulzifikaci bez implantace. 52 měsíce po enukleaci nebyly žádné známky recidivy nádoru nebo metastáz.

ZÁVĚR

Pars plana vitrektomie s odběrem tkáně na histologické či cytologické vyšetření se stává nenahraditelnou při diferenciální diagnostice nitroočních procesů při expanzi, kde optická média (sklivec) nedovolují přesně stanovit běžnými vyšetřovacími metodami, o jaké onemocnění se jedná.

LITERATURA

1. **Andersen, S., R.:** Biopsy in intraocular tumors; a preliminary report. *Acta Ophthalmol.*, 32, 1954: 645–657.
 2. Accuracy of diagnosis of choroidal melanom as in the Collaborative Ocular Melanoma Study. COMS report No. 1. Collaborative Ocular Melanoma Study Group. *Arch. Ophthalmol.*, 108, 1990: 1268–1273.
 3. **Baráková, D. a kol.:** Nádory oka. Praha, Grada Publishing, 1, 2002: 36.
 4. **Bechrakis, N. E., Foerster, M. H., Bornfeld, N.:** Biopsy in indeterminate intraocular tumors. *Ophthalmology*, 109, 2002: 235–242.
 5. **Eide, N., Syrdalen, P., Walaas, L. et al.:** Fine needle aspiration biopsy in selecting treatment for inconclusive intraocular disease. *Acta Ophthalmol. Scand.*, 77, 1999: 448–452.
 6. **Glasgow, B. J., Brown, H. H., Zargoza, A. M. et al.:** Quantitation of tumor seeding from fine needle aspiration of ocular melanomas. *Am. J. Ophthalmol.*, 105, 1988: 58–546.
 7. **Grossniklaus, H. E.:** Fine-needle aspiration biopsy of the iris. *Arch. Ophthalmol.*, 110, 1992: 969–976.
-

8. **Jensen, O. A., Andersen, S. R.:** Late complications of biopsy in intraocular tumors. *Acta Ophthalmol.*, 37, 1959: 568–575.
9. **Karcioglu, Z. A., Gordon, R. A., Karcioglu, G. L.:** Tumor seeding in ocular fine needle aspiration biopsy. *Ophthalmology*, 92, 1985: 1763–1767.
10. **Makley, T. A.:** Biopsy of intraocular lesions. *Am. J. Ophthalmol.*, 64, 1967: 591–599.
11. **Sanders, T. E., Smith, M. E.:** Biopsy of intraocular tumors: a reevaluation. *Int. Ophthalmol. Clin.*, 12, 1972: 163–167.
12. **Shields, J. A., Shields, C. L., Ehya, H. et al.:** Fine-needle aspiration biopsy of suspected intraocular tumors. The 1992 Urwick Lecture. *Ophthalmology*, 100, 1993: 1677–1684.
13. **Veasey, C. A.:** Intraocular biopsy. *Am. J. Ophthalmol.*, 34, 1951: 432–434.

*MUDr. Vladimír Korda, Ph.D.
Oční klinika FN
Sokolská 581
500 05 Hradec Králové
e-mail: kordav@lfhk.cuni.cz*

RISUS OPHTHALMOLOGICUS

Oční lékařka z civilní nemocnice neznala vojenské předpisy

MUDr. Emanuel Pták (nar. 1897), odborný lékař nejen pro choroby oční, ale i nosní, krční a ušní, jak tomu v jeho době bylo u vojenských lékařů častěji, byl od roku 1930 ordinářem a v letech 1945–1958 primářem očního oddělení Vojenské nemocnice v Českých Budějovicích. Jednou v 50. letech, když chtěl odjet na dovolenou, pracoval bez sekundáře, a tak poprosil svého přítele kolegu Pittera, aby ho někdo z jeho lékařů zastupoval, dělal vizity a v případě akutní potřeby i operoval. Pitter pověřil Doležalovou, která vystupovala na vojenské půdě poprvé v životě. Byla personálem přijata vlídně, ale „zač je toho na vojně loket“ poznala hned na prvním pokoji oddělení, kdy po vstupu vrchní sestra zavelela „POZOR“, nemocní doslovně vyskočili z lůžek a stoupli si. Doležalová s úsměvem pozdravila mladé pacienty a dodala: „Vojáckové, klidně sedte na postelích, alespoň se vám budu moci lépe podívat do očí“.

Zamračená vrchní sestra „sjela“ mladou lékařku ihned poté, co za vizitou zaklaply dveře pokoje: „Tak takovéhle novoty nám tu, paní doktorko, zavádět nebudete!“ A tak si Doležalová už nadále musela nechávat prokazovat pocty v pozoru stojících pacientů, i když si občas při vyšetření jejich očí musela stoupat na špičky.

Dol.