
Ultrazvuková biomikroskopie oka před a po operaci katarakty

Hejsek L., Pašta J.

Oční klinika ÚVN a 1. LF UK, Praha, přednosta plk. doc. MUDr. Jiří Pašta, CSc.

Souhrn

Autoři sledovali změny anatomických poměrů předního segmentu oka, které nastávají po operaci katarakty (standardní fakoemulzifikace s implantací zadněkomorové nitrooční čočky). Sledovali především hloubku přední komory a šířku komorového úhlu, dále anatomické vztahy a konfigurace struktur přední komory oka. Z výsledků plyne, že operace katarakty může anatomické poměry výrazně změnit a že tyto změny jsou výhodné (přední komora se prohlubuje a komorový úhel rozšiřuje).

Klíčová slova: ultrazvuková biomikroskopie, UBM, katarakta, artefakie, hloubka přední komory

Summary

Ultrasound Biomicroscopy of the Eye before and after the Cataract Surgery

Authors monitored changes of anatomical relationships of the anterior segment of the eye, following after the cataract surgery (standard phacoemulsification with implantation of the posterior chamber intraocular lens). They monitored especially the depth of the anterior chamber and angle width, and further anatomical relationships and configurations of anterior chamber structures. The results show, the cataract surgery may significantly change anatomical relationships and that these changes are advantageous (the anterior chamber goes deeper and the angle more width).

Key words: ultrasound biomicroscopy, UBM, cataract, pseudophakia, depth of the anterior chamber.

Čes. a Slov. Oftal., 62, 2006, No. 1, p. 27-33

CÍL STUDIE

Sledování změn anatomických poměrů předního segmentu oka, které nastávají po operaci katarakty (standardní fakoemulzifikace s implantací zadněkomorové nitrooční čočky). Sledovali jsme především hloubku přední komory oka a šířku komorového úhlu, dále anatomické vztahy a konfigurace struktur přední komory oka.

ÚVOD

Ultrazvuková biomikroskopie (UBM) je neinvazivní zobrazovací sonografická metoda vhodná pro vyšetření předního segmentu oka. Byla vypracována v devadesátých letech minulého století Pavlinem a Fosterem. Umožňuje transverzální zobrazení předního segmentu oka s vysokým (mikroskopickým) rozlišením. Sonda vysílá akustické vlnění o vysoké frekvenci (50 MHz), které je reflektováno anatomickými strukturami v intervalech odlišných dle jejich akustických impedancí. Přístroj reflektované vlny zachycuje, zesiluje a v reálném čase je transformuje v obraz vyšetřovaných struktur ve škále šedi [4].

Další parametry UBM jsou: penetrační limit 5 mm, axiální rozlišení 25 um, laterální rozlišení 50 um.

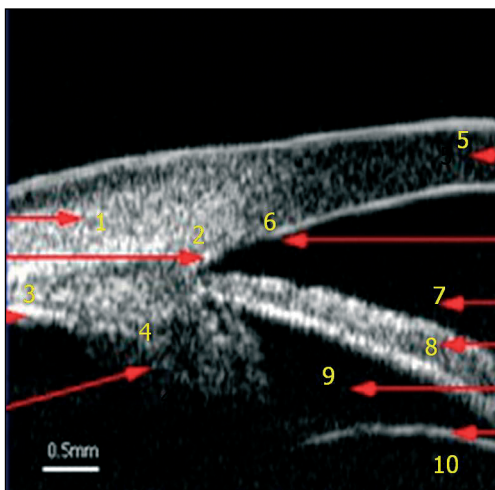
PACIENTI A METODIKA

Metodou UBM jsme vyšetřili 23 pacientů (46 očí), u nichž byla stanovena indikace k operaci katarakty. Zařazení do studie podléhalo těmto kritériím: operace katarakty proběhla standardním postupem a bez komplikací (sklerokorneální tunel, kontinuální kapsulorexe, fakoemulzifikace, implantace nitrooční čočky do kapsuly). Sledovaní pacienti byli bez rozdílu věku, pohlaví, refrakčních abnormalit (ale všichni bez anizometropie) a předchozích nitroočních operací (pars plana vitrektomie). Nebyl brán zřetel na typ implantované nitrooční čočky.

Pacienti byli vyšetřováni vleže na zádech. Po lokálním znecitlivění (Novesin gtt.) byl nasazen interpalpebrální kalíšek, posléze vyplněný 2% roztokem metylcelulózy, ve kterém se pohybovala sonda přístroje.

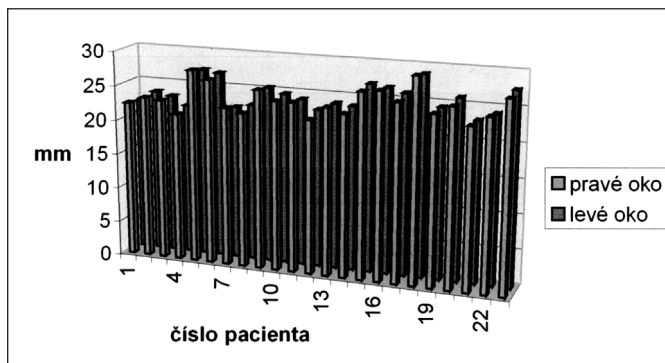
Parametry artefakického oka (1 měsíc po operaci) byly porovnávány s parametry druhostranného oka těsně před operací. (Podobnost měření jsme ověřili shodnými axiálními délkami, viz graf 1; metodika vyplynula z organizačních důvodů ambulantní chirurgie a relativní citlivosti v prvních operačních dnech.)

Sledovali jsme centrální hloubku přední komory (vzdálenost endotelu rohovky a přední plochy čočky) a šířku komorového úhlu (mezi přední plochou duhovky a linií vedenou oblastí trabekula). Dále byl sledován anatomický vztah duhovky a čočky (eventuálně IOL) a konfigurace komorového úhlu. Normální anatomie komorového úhlu viz obr. 1.

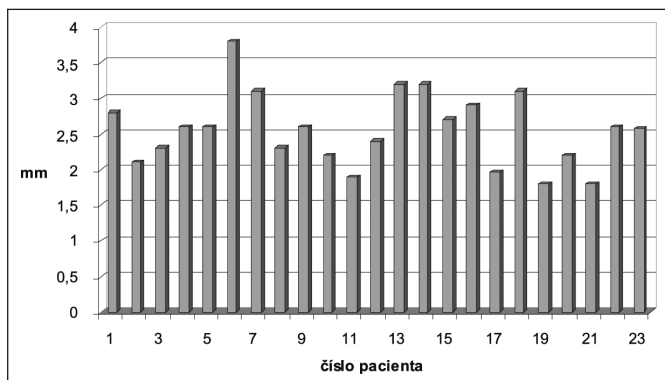


Obr. 1. Normální anatomie komorového úhlu.

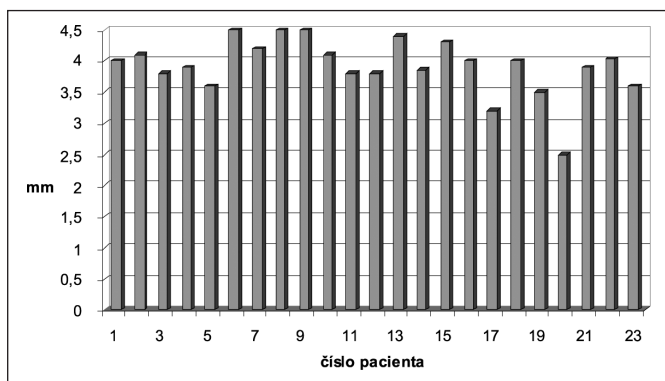
(1 – skléra, 2 – sklerální ostruha, 3 – pars plana, 4 – pars plicata, 5 – rohovka, 6 – Schwalbeova linie, 7 – přední komora, 8 – duhovka, 9 – zadní komora, 10 – přední kapsula čočky)



Graf 1. Porovnání axiálních délek levých a pravých očí



Graf 2. ACD před operací



Graf 3. ACD po operaci katarakty

VÝSLEDKY

Průměrná centrální hloubka přední komory (anterior chamber depth – ACD) zjištěná u očí před operací byla 2,50 mm +/- 0,49 (podrobněji viz graf 2).

U očí po operaci byla průměrná ACD 3,98 +/- 0,47 (viz graf 3).

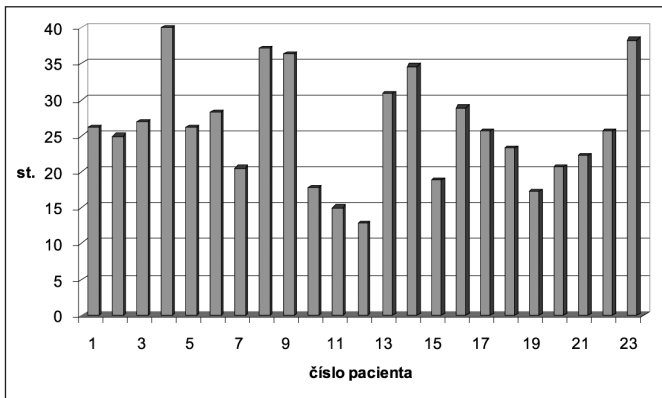
Průměrná šířka komorového úhlu (trabeculum-iris angle – TIA) byla u očí před operací 26,3 stupňů (dále jen st.) +/- 7,55 (graf 4).

Průměrná šířka komorového úhlu u očí po operaci byla 41,2 st. +/- 11,1 (graf 5).

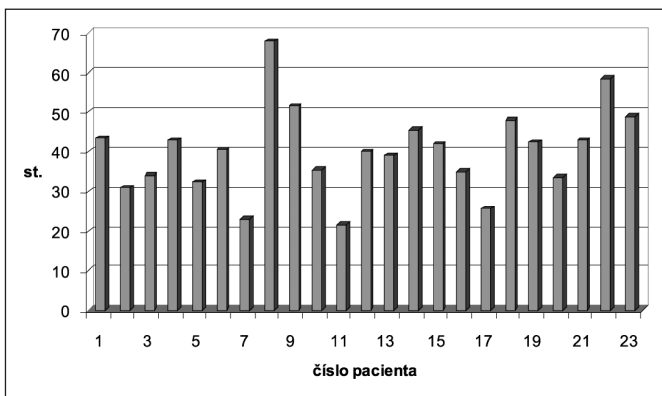
Pro názornost uvádíme porovnání grafu a skenu ACD před a po operaci (viz graf 6, a obr. 1 a 2) a porovnání TIA před a po operaci (viz graf 7, obr. 3 a 4).

DISKUSE

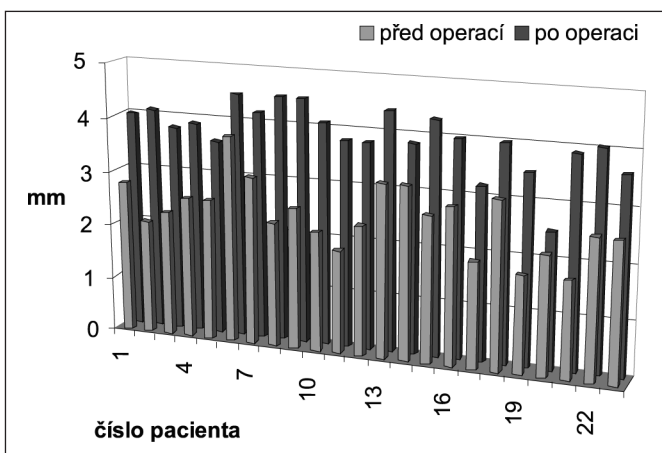
U všech očí u pacientů, kteří podstoupili operaci katarakty, byla centrální hloubka přední komory na operovaném oku oproti neoperovanému větší a hodnoty ACD monotónnější. Průměrný rozdíl v ACD byl o 1,44 mm +/- 0,48 (asi 58 % původní velikosti). Podobně tomu bylo i s šířkou komorového úhlu, průměrné rozšíření o 14,93 +/- 10,2 st., což je o 56,7 % původní šířky více. Tyto údaje korelují s ná-



Graf 4. TIA u očí před operací



Graf 5. TIA u očí po operaci



Graf 6. ACD před a po operaci katarakty

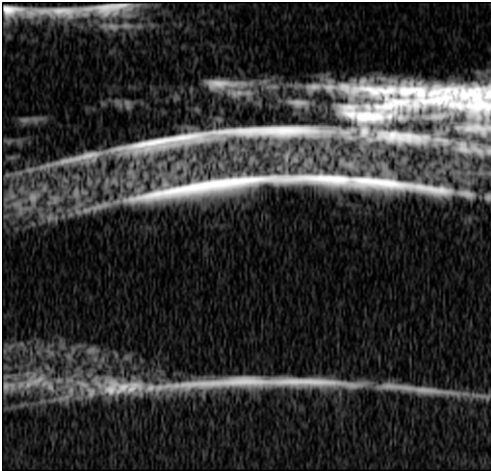
lezy Pereira a Crombergera. [5].

Neméně důležitým zjištěním dále bylo, že u očí s implantovanou IOL dochází dále k omezení kontaktu zornicové oblasti duhovky a přední plochy čočky (viz obr. 5 a 6) a kromě rozšíření komorového úhlu dochází navíc ke změně jeho konfigurace – úhel se stává prostornějším (viz obr. 7 a 8).

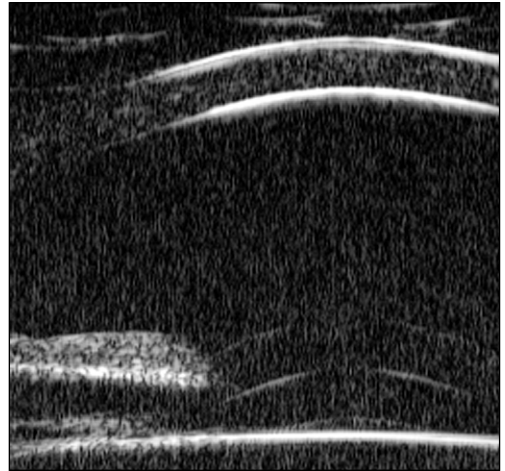
Na základě uvedených hodnot lze potvrdit, že operace katarakty mění konfiguraci předního segmentu oka. Za hlavní patofyziologický podklad považujeme rozdíl velikosti (zejména předozadní průměr) lidské čočky a nitroočního implantátu. Navíc menší ekvatoriální průměr IOL pravděpodobně umožňuje znovunapnutí kapsuly a zonuly s následným narovnáním processus iridis (předpokládaným mechanismem je dále fibrotizace kapsuly).

ZÁVĚR

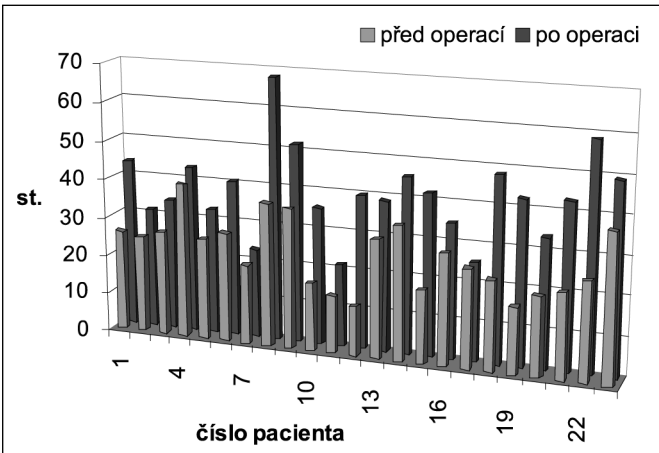
Naměřené hodnoty potvrdily změnu konfigurace předního segmentu oka současnou operací katarakty. Hloubka přední komory se po operaci zvětší, komorový úhel rozevře a zornice se uvolní z kontaktu s přední plochou čočky. Tyto výsledky poukazují na význam pro skupinu pacientů s glaukomem



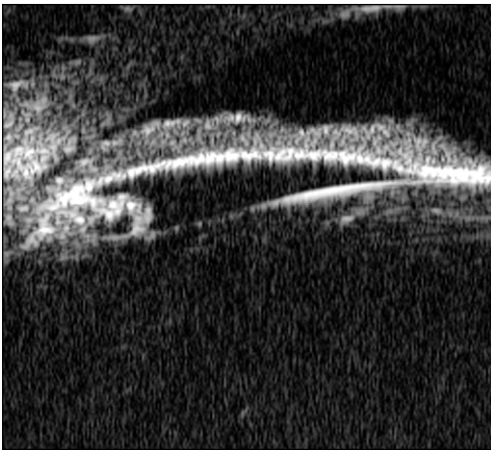
Obr. 2. ACD před operací katarakty




Obr. 3. ACD po operaci katarakty



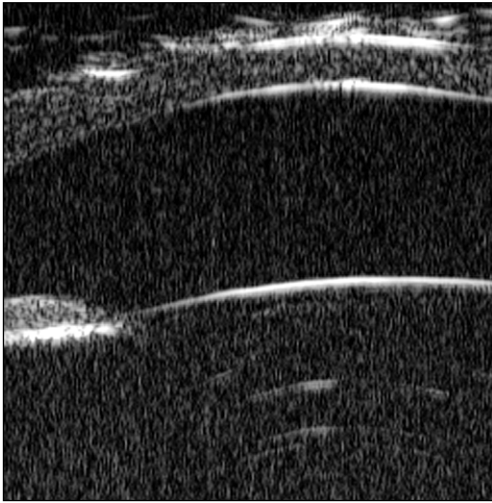
Graf 7. TIA před a po operaci katarakty



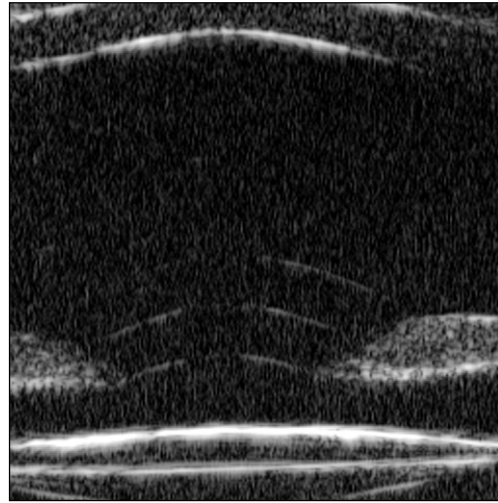
Obr. 4. TIA před operací katarakty



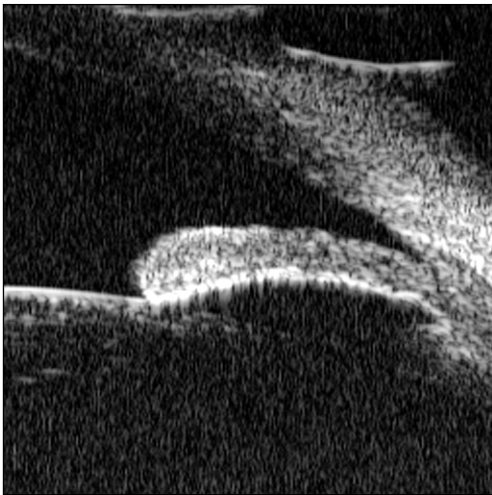
Obr. 5. TIA po operaci katarakty



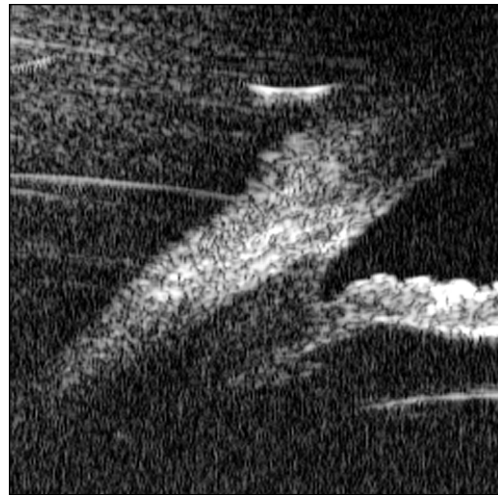
Obr. 6. Zornice v kontaktu s čočkou



Obr. 7. Zornice bez kontaktu s IOL



Obr. 8. TIA před operací katarakty



Obr. 9. TIA po operaci katarakty (úhel je „prostornější“)

uzavřeného úhlu [1, 2]. Růst čočky v důsledku stárnutí hraje významnou roli při patofyziologii glaukomu a při plateau iris syndromu (kdy přední poloha ciliárních výběžků vytváří zobákovité zahnutí kořene duhovky a následným zúžením komorového úhlu může omezovat odtok nitrooční tekutiny) [3, 6].

Poděkování:

Poděkování patří MUDr. Jaroslavě Vladykové, DrSc., a mjr. MUDr. Leoši Rejmontovi.

LITERATURA

1. **Barak, A., Desatnik, H., Ma-Naim, T., et al:** Easily postoperative intraocular pressure pattern in glaucomatous and nonglaucomatous patients. *J. Cataract Refract. Surg.*, 22, 1996: 607–611.
2. **Jahn, C.:** Reduced intraocular pressure after phacoemulsification and posterior chamber intraocular lens implantation. *J. Cataract. Refract. Surg.*, 23, 1997: 1260–1264.
3. **Pavlin, C., Foster, F.:** Plateau iris syndrome: angle opening changes with dark, light and pilocarpine. *Am J Ophthalmol.*, 113 (4), 1992: 390–395.
4. **Pavlin, C., Foster, F.:** Ultrasound biomicroscopy. High-frequency ultrasound imaging of the eye at microscopic resolution. *Radiol. Clin. North. Am.*, 1998: 1047–1058.
5. **Pereira, F., Cromberger, S.:** Ultrasound biomicroscopic study of anterior segment changes after phacoemulsification and foldable intraocular lens implantation. *Ophthalmology*, 110(9), 2003: 1799–1806.
6. **Wand, M., Pavlin, C., Foster, F.:** Plateau iris syndrome: ultrasound biomicroscopic and histologic study (letter). *Ophthalmic Surg.*, 24, 1993: 129–131.

*MUDr. Libor Hejsek
Oční klinika ÚVN a 1. LF UK
U Vojenské nemocnice 1200
169 02 Praha 6*

RISUS OPHTHALMOLOGICUS

Budoucí oftalmologické sestry chtěly mít na diskotéce krásné oči

Ředitelství nemocnice v Českých Budějovicích vyhovělo mé žádosti a umožnilo stážovat na očním oddělení dvěma mladým sestřičkám, aby již byly trochu připraveny, než začnou se mnou v Mariánských Lázních pracovat. Jiřinka i Anička byla velmi hezká, pracovitá a snaživá děvčátka a budějovické sestřičky se jim velmi věnovaly. Vymyslely také, že na jejich počest společně navštíví první večer po jejich příjezdu diskotéku. Mé budoucí spolupracovnice se na tu slávu hezky oblékly a aby zvýraznily i své oči, nakapaly si do nich atropin. Nikdo to netušil a tak je nemohl varovat, že vedle širokých zorniček budou mít na několik dnů i ochrnutou akomodaci.

Když se mi po vydařeném večírku druhý den přiznaly, že nemohou pacientům kapat do očí ani sledovat operace, protože nevidí do blízka a nepomohla ani aplikace miotik, obstarala jsem jim narychlo brýle s plusovou korekcí, aby to týdenní zaškolení přineslo alespoň nějaký užitek.

Kolega Timr svým suchým humorem událost komentoval slovy: „Jestli tě v tom západním pohraničí čeká více takovýchhle spolupracovnic, tak ti ten primariát nezávidím“.

Sestry Jiřinka s Aničkou se po návratu nikomu se svou zkušeností s očními kapkami nepochlubily, ale často ostatním účinek atropinu vysvětlovaly.

Dol.