

Dlouhodobé výsledky chirurgického řešení idiopatické makulární díry s peelingem vnitřní limitující membrány

Kolář P., Vlková V.

Oční klinika FN a LF MU, Brno, přednosta prof. MUDr. Eva Vlková, CSc.

Souhrn

Cíl: Cílem studie bylo ověřit účinnost chirurgického řešení idiopatické makulární díry cestou pars plana vitrektomie s peelingem vnitřní limitující membrány a plynnou tamponádou 15% perfluoropropanem.

Metodika: Do souboru bylo zařazeno 28 pacientů (24 žen a 4 muži) průměrného věku $68,0 \pm 6,8$ roku. U dvou pacientů byly operovány s odstupem času obě oči. Stadium makulární díry bylo stanoveno na základě klinického obrazu a OCT vyšetření podle Gassovy klasifikace. Průměrné sledovací období v této skupině pacientů bylo $14,7 \pm 6,8$ měsíce. Výsledný efekt operace byl ověřen klinickým a OCT vyšetřením na konci sledovacího období. Všechny 28 pacientů (30 očí) s idiopatickou makulární dírou bylo podrobeno standardní PPV s peelingem zadní sklivcové membrány. Do vzduchem naplněného oka byla aplikována na 2 minuty trypanová modř (Membrane blue™). Byl proveden peeling obarvené vnitřní limitující membrány v oblasti makuly a použita tamponáda 15% perfluoropropanem. Pacientům bylo doporučeno zachovat na 2 týdny pronační postavení hlavy. Nejlepší korigovaná zraková ostrost byla zjišťována na konci sledovacího období.

Výsledky: Průměrná sledovací doba byla $14,7 \pm 6,8$ měsíce. Obarvení vnitřní limitující membrány bylo dostatečné ve všech případech. Průměrná zraková ostrost před operací byla $0,89 \pm 0,33$ logMAR (0, 2–1,7). Na konci sledovacího období byla průměrná zraková ostrost $0,67 \pm 0,38$ logMAR (0,2–1,1). Zlepšení vizu bylo dosaženo v 77 %, stabilizace ve 20 % a zhoršení v 3 %. Podle statistického zhodnocení je zlepšení BCVA statisticky významné ($p=0,005$). Metamorfopsie vymizely ve 100 %. Úplného uzavření idiopatické makulární díry (stadium 1 dle Tornambeho – oploštěno/uzavřeno) bylo dosaženo u 26 očí (87 %), oploštění okrajů (stadium 2 dle Tornambeho – oploštěno/otevřeno) bylo dosaženo u 4 očí (13 %).

Závěr: Pars plana vitrektomie s peelingem vnitřní limitující membrány představuje efektivní způsob léčby idiopatické makulární díry. Barvení pomocí trypanové modři (Membrane blue™) usnadňuje identifikaci a delaminaci vnitřní limitující membrány.

Klíčová slova: idiopatická makulární díra, trypanová modř, pars plana vitrektomie, plyná tamponáda, peeling vnitřní limitující membrány, pronační postavení hlavy

Summary

The Long-Term Results of Surgical Treatment of the Idiopathic Macular Hole with the Peeling of the Internal Limiting Membrane

The aim of the study was to confirm the surgical treatment of the macular hole by means of pars plana vitrectomy with the peeling of the internal limiting membrane and gas tamponade by 15 % perfluoropropane.

Methods: The group consisted of 28 patients (24 women and 4 men) of the average age 68 ± 6.8 years. In two patients, subsequently both eyes were operated on. The stage of the macular hole was established according to the clinical findings and OCT examination in accordance with the Gass' classification. The average follow up period of this group of patients was 14.7 ± 6.8 months. The final result of the surgery was verified at the end of the follow up period by means of clinical and OCT examination as well. In all 28 patients (30 eyes) with idiopathic macular hole, the standard pars plana vitrectomy with the peeling of the posterior hyaloid was performed. After air/fluid exchange, the trypane blue (Membrane blue™) was applied for 2 minutes. The peeling of the stained internal limiting membrane in the macular region was performed and tamponade with 15 % perfluoropropane was used. The prone position of the patient's head for the next two weeks was recommended. At the end of the follow up period, the best-corrected visual acuity (BCVA) was assessed.

Results: The average follow up period was 14.7 ± 6.8 months. The staining of the internal limiting membrane was sufficient in all cases. The average visual acuity before the surgery was 0.89 ± 0.33 logMAR (0.2 – 1.7). At the end of the follow up period the average visual acuity was 0.67 ± 0.38 logMAR (0.2 ± 1.1). The visual acuity improved in 77 %, was stabilized in 20 %, and worsened in 3 % of cases. The BCVA improvement is statistically significant ($p = 0.005$). Metamorphopsia disappeared in 100 % of cases. The total closure of idiopathic macular hole (stage 1 according to Tornambe – flat/closed) was achieved in 26 eyes (87 %), flattening of the rim (stage 2 according to Tornambe – flat/open) was achieved in 4 eyes (13 %).

Conclusion: The pars plana vitrectomy with the peeling of the internal limiting membrane represents an effective method of treatment of the idiopathic macular hole. The trypane blue (Membrane blue™) staining facilitates the identification and delamination of the internal limiting membrane.

Key words: idiopathic macular hole, trypane blue, pars plana vitrectomy, gas tamponade, peeling of the internal limiting membrane, prone positioning of the head.

Čes. a Slov. Oftal., 62, 2006, No. 1, p. 34–41

ÚVOD

Idiopatická makulární díra (IMD) je poměrně časté sítnicové onemocnění, které postihuje především starší ženy. Poměr postižení žen a mužů je 3:1 [1, 2]. Prevalence IMD se pohybuje kolem 1/3300. Onemocnění se projevuje fenestrací makuly v plné tloušťce [1, 2, 9, 10, 11, 16, 17, 19, 20, 24, 28, 29, 31, 32, 37, 41]. Pacient si stěžuje na metamorfopsie a pokles zrakové ostrosti. Zájem o makulární díru se dramaticky zvýšil poté, co Kelly a Wendel v roce 1991 publikovali první sdělení o chirurgické terapii IMD cestou pars plana vitrektomie (PPV) doplněné plynnou tampónádou [21, 40].

Gass v roce 1988 publikoval práci, ve které rozdělil přirozený vývoj IMD do 4 stadií [9, 10, 11]. Stadium 1 – hrozící díra – se projevuje žlutým bodem ve fovei (1a), nebo žlutým prstencem (1b). Zraková ostrost je normální nebo lehce snížená, pacient

většinou netrpí metamorfopsiemi. Stadium 2 – časná IMD – se projevuje již dírou v plné tloušťce, která je menší než 400 μm . Stadium 3 – plně vyvinutá IMD bez ablace zadního sklivce – se projevuje dírou v plné tloušťce o průměru větším než 400 μm . A stadium 4 – plně vyvinutá IMD – která je totožná se stadiem 3, liší se pouze přítomností ablace zadní sklivcové membrány.

Progrese ze stadia 1 do stadia 2 a 3 zabere několik týdnů až měsíců [7]. U některých pacientů může zůstat nález statický, bez progresu. Ústup hrozící IMD je ve stadiu 1a a 1b popisován ve 30–50% případů [6, 7, 17, 21, 23, 40]. Ve stadiu 2 a 3 je spontánní uzavření daleko vzácnější, popisuje se pouze v 10 % případů [11, 13, 17, 18, 22].

Watzkeův-Allenův test představuje základní diagnostické kritérium, které dovede odlišit makulární díru od jiných makulárních onemocnění. Tento test se provádí projekcí velmi tenkého světelného paprsku na retinu fovey. Pokud pacient pozoruje přerušení světelného paprsku, je test hodnocen jako pozitivní a prokazuje IMD v plné tloušťce [35].

Nejdůležitější metodou, která v současné době dovede zcela exaktně diferencovat jednotlivá stadia IMD, je optická koherentní tomografie (OCT) [3, 12, 14, 15, 35]. Ve stadiu 1 prokazujeme foveolární pseudocystu často s trampolínovitou ablací zadní sklivcové membrány. Ve stadiu 2 je již patrný foveolární defekt neuroretiny v plné tloušťce do průměru 400 μm . Okraje díry bývají často cysticky změněny a v různé vzdálenosti před foveou může být patrné operkulum. Stadium 3 se liší pouze velikostí defektu neuroretiny, který je větší než 400 μm . Ve stadiu 4 bývá patrné kompletní odchlípení zadní sklivcové membrány.

Ve stanovení pooperační konfigurace IMD má opět své nezastupitelné místo OCT vyšetření. Dle publikace Tornambeho a spol. z roku 1998 je možné rozlišit 3 stadia [36]: stadium 1 – oploštěno/uzavřeno, stadium 2 – oploštěno/otevřeno a stadium 3 – elevováno/otevřeno. Stadium 1 představuje fyziologickou makulární konfiguraci s vytvořenou foveolární depresí. Stadium 2 je charakterizováno přiložením okrajů IMD bez jejího uzavření, stadium 3 poté otevřenou IMD s elevací okrajů. Oploštění okrajů makulární díry má pro pacienty velmi pozitivní dopad, protože vede k vymizení metamorfopsií, což je pacienty IMD velmi pozitivně vnímáno [26].

METODIKA

U každého z pacientů bylo před operací provedeno vyšetření nejlepší korigované zrakové ostrosti (NKZO) na ETDRS optotypech v jednotkách logMAR pro snadnější statistické zhodnocení. Pro představu hodnota NKZO logMAR = 0,0 je rovna na ETDRS optotypu NKZO 1,0 (4/4), hodnota NKZO logMAR = 1,0 je poté rovna na ETDRS optotypu NKZO 0,1 (4/40).

Bylo provedeno taktéž perimetrické vyšetření ke zjištění eventuálních výpadků v zorném poli a stanovena hodnota nitroočního tlaku (NT). Dále byl zhodnocen stav čočky, pokud již u pacienta nebyla přítomna pseudofakie.

Stadium makulární díry bylo stanoveno na základě klinického obrazu doplněného o OCT vyšetření.

Všichni pacienti podstoupili standardní tříportovou PPV bez cerkláže, která zahrnovala odstranění zadní sklivcové membrány, peeling epiretinálních membrán (EM) a vnitřní limitující membrány (VLM). K vizualizaci EM a VLM byla použita try-

panová modř (TM) (Membrane blue™). Barvivo bylo aplikováno na 2 minuty do makulární oblasti oka vyplněného sterilním vzduchem. Po jeho odstranění bylo oko vyplněno sterilním roztokem BSS™. Za pomoci Eckhardtovy mikropinzety byl proveden peeling EM a VLM v makule v rozsahu minimálně 3 x 3 papilární diametry (PD). Operace byla ukončena plynňou tamponádou pomocí 15% perfluoropropanem (C₃F₈). Pacientům bylo doporučeno zachovat nejméně na 2 týdny pronační postavení hlavy.

Pokud došlo v průběhu sledovacího období v očích operovaných pro IMD ke vzniku komplikované katarakty, byla tato řešena operačně fakoemulzifikací s implantací umělé zadněkomorové nitrooční čočky.

Zhodnocení výsledného stavu bylo provedeno na konci sledovacího období u každého pacienta. Byla stanovena NKZO na ETDRS optotypech v jednotkách logMAR. U každého pacienta bylo provedeno perimetrické vyšetření ke zhodnocení výpadků zorného pole a vyšetření pomocí Amslerovy mřížky ke zhodnocení meta-

morfopsií. Byla změněna hodnota NT a byl zhodnocen stav čočky, pokud nebyla již přítomna psedofakie.

Pomocí biomikroskopického vyšetření a OCT byl zhodnocen anatomický nále z v makule. Výsledný nále z byl zařazen do jednoho ze 3 stupňů dle Tornambeho [27] (stadium 1 – oploštěno/uzavřeno, stadium 2 – oploštěno/otevřeno a stadium 3 – elevováno/otevřeno).

Pomocí statistického zpracování (Studentův t-test) byl zhodnocen rozdíl mezi předoperační a pooperační NKZO

Tab. 1. Přehled pacientů zařazených do souboru

Pacient	Věk	Pohlaví	Stadium IMD	LogMAR před OP	LogMAR po OP	Pooperační stadium
1	76	Ž	4	1,7	1	2
2	73	Ž	4	0,8	0,6	1
3	76	Ž	3	1	1	1
4	62	M	2	0,5	0,2	1
5	69	M	3	0,8	0,5	1
6	65	Ž	3	1	0,6	1
7	76	M	2	1	0,3	1
8	59	Ž	2	0,6	0,4	1
9	76	Ž	3	1	1	1
10	58	Ž	3	1	1	1
11	73	Ž	4	1,4	0,9	2
12	70	Ž	3	1,4	1	1
			3	0,6	2	1
13	75	Ž	4	0,8	0,5	1
14	68	Ž	2	0,8	0,3	1
			2	1,4	0,3	1
15	61	Ž	2	0,3	0,3	1
16	72	Ž	2	0,8	0,4	1
17	65	Ž	3	0,6	0,5	1
18	66	Ž	2	0,5	0,3	1
19	70	Ž	2	1	0,8	1
20	68	M	4	1	0,5	1
21	51	Ž	2	0,2	0,2	1
22	71	Ž	3	1	0,9	1
23	79	Ž	2	0,5	0,4	1
24	68	Ž	4	1	0,8	1
25	65	Ž	3	1	0,6	1
26	70	Ž	4	1	1	2
27	65	Ž	2	0,8	0,7	1
28	56	Ž	2	1,2	1,1	2

Pozn.: LogMAR před OP = NKZO před operací (v LogMAR), LogMAR po OP = NKZO po operaci (v LogMAR), Pooperační stadium = pooperační stadium dle Tornambeho (1 = oploštěno/uzavřeno, 2 = oploštěno/otevřeno)

VÝSLEDKY

Do našeho souboru bylo zahrnuto 28 pacientů (30 očí), kteří byli postiženi podle Gassovy klasifikace [4] IMD 2.–4. stadia. Soubor tvořilo 24 žen

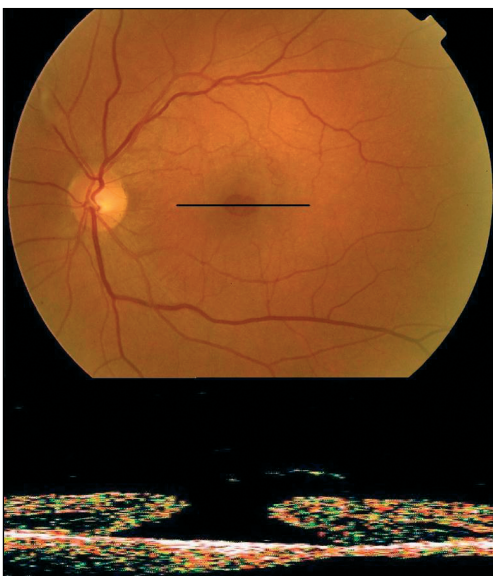a 4 muži. U 26 pacientů bylo onemocnění jednostranné. U dvou pacientů bylo onemocnění oboustranné, a proto s odstupem času oba podstoupili operaci IMD na obou očích. Průměrný věk pacientů našeho souboru byl $68,0 \pm 6,8$ roku. Přehled pacientů zařazených do souboru představuje tabulka 1.

Všech 30 očí podstoupilo standardní tříportovou PPV s peelingem EM a VLM. U 29 očí byla použita vnitřní tamponáda 15% C3F8. Tamponáda silikonovým olejem byla použita u jednoho oka.

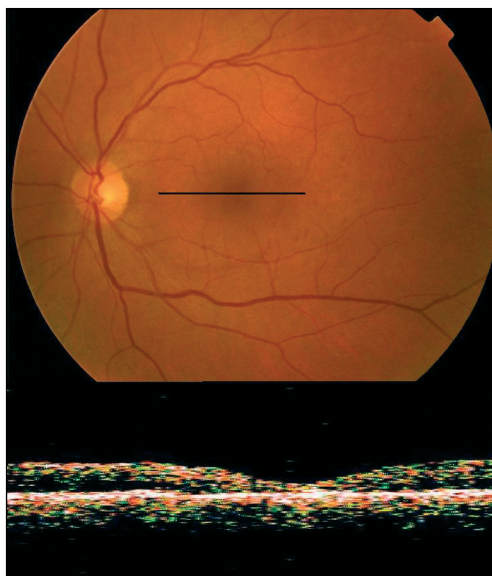
IMD 2. stadia se vyskytla 13krát (43 %), 3. stadia 10krát (33 %), 4. stadia 7krát (24 %).

Úplného uzavření IMD (oploštěno/uzavřeno dle Tornambeho) bylo dosaženo u 26 očí (87 %), oploštění okrajů IMD (oploštěno/otevřeno dle Tornambeho) bylo dosaženo u 4 očí (13 %). Stadium elevováno/otevřeno se nevyskytlo u žádného oka. Výsledný stav byl hodnocen jako úspěšný, pokud došlo k uzavření, či oploštění okrajů IMD. V našem souboru se tedy jednalo o 100 % očí.

Na obrázku 1 je patrný předoperační nález na fundu pacienta se 3. stadiem IMD společně s korespondujícím OCT nálezem. Na obrázku 2 je patrný pooperační nález na fundu téhož pacienta společně s OCT nálezem. Z obrázku je dobře patrné, že IMD se kompletně uzavřela.



Obr. 1. předoperační nález na fundu pacienta se 3. stadiem IMD společně s korespondujícím OCT nálezem



Obr. 2. pooperační nález na fundu pacienta se 3. stadiem IMD společně s korespondujícím OCT nálezem

Průměrná NKZO byla před operací na hodnotě $0,89 \pm 0,33$ logMAR (0,2–1,7). Průměrná pooperační NKZO na konci sledovacího období činila $0,67 \pm 0,38$ (0,2–1,1). Za zlepšení hodnoty NKZO bylo považováno zlepšení o více než 1 řádek ETDRS optotypů. NKZO se zlepšila u 23 očí (77 %). Hodnota vizu zůstala stabilizována u 6 očí (20 %). U 1 oka (3 %) se NKZO zhoršila. Podle statistického zhodnocení pomocí párového Studentova t-testu je tedy zlepšení NKZO v našem souboru statisticky významné ($p = 0,005$).

Při porovnání výsledků perimetrického vyšetření před a po operaci nebyla patrna progresa již existujících skotomů v zorném poli.

V našem souboru se vyskytly následující komplikace:

V pooperačním období se NT přechodně zvýšil (do 30 torr) u 4 očí (13 %). Elevace NT byla u všech očí dostatečně kompenzována lokální terapií.

U 4 očí v souboru (13 %) byla již před operací přítomna pseudofakie, ostatních 26 očí bylo fakických. Opacifikace čočky postoupila pouze u 10 očí (38 %).

Všech 10 očí podstoupilo před koncem sledovacího období operaci katarakty s implantací umělé nitrooční čočky.

U 1 oka (3 %) vznikla během operace velká retinální díra v horních kvadrantech. Jednalo se pseudofakický bulbus s predisponujícími periferními degeneracemi. Stav byl vyřešen laserovou baráží a tamponádou silikonovým olejem. Po evakuaci silikonového oleje zůstává retina přiložena a IMD uzavřena.

DISKUSE

PPV s peelingem VLM a plynnou tamponádou je v současné době považována za nevhodnější metodu k terapii IMD 2.–4. stadia [6, 7, 21, 26, 27, 36, 38, 40]. TM představuje výraznou pomoc ve vizualizaci EM a VLM [8, 27, 39]. Umožňuje jejich co nejšetrnější a nejúplnější odstranění. Tím je dosaženo lepšího funkčního a anatomického výsledku u více než 90 % pacientů [4, 5, 25, 30, 33, 34, 38]. Zkušenosti našeho souboru pacientů prokazují ve shodě s výše uvedenými autory velmi dobrou vizualizaci jak EM tak VLM. Plynná tamponáda s pronačním postavením hlavy je ve shodě s našimi zkušenostmi mnoha autory považována za nezbytnou k dosažení dobrého anatomického i funkčního výsledku [6, 7, 21, 26, 27, 36, 38, 40].

Na našem souboru jsme si ověřili, že OCT přináší velmi důležité informace o anatomickém stavu makuly před i pooperačně. Nedokáže však zcela plně informovat o funkci fotoreceptorů, buněk pigmentového epitelu sítnice a Müllerových buněk.

Podle statistického hodnocení se NKZO v našem souboru zlepšila ($p = 0,005$). Největší zlepšení bylo pozorováno ve shodě s ostatními autory u očí s dobrou předoperační NKZO [4, 5, 6, 7, 21, 25, 26, 27, 30, 33, 34, 36, 38, 40]. Jednalo se převážně o oči ve 2. stadiu IMD. Nicméně z chirurgického řešení profitovaly i oči ve 4. stadiu IMD, u nichž bývá toto řešení považováno některými autory za kontroverzní [26].

Pooperačního stadia oploštěno/uzavřeno a oploštěno/otevřeno, která byla hodnocena jako anatomický a funkční úspěch, bylo dosaženo u všech očí souboru. S tímto nálezem korespondovalo i vymizení metamorfopsií u 100 % očí. U 97 % očí byla použita plynná tamponáda a pacienti zachovávali na 2 týdny pronační postavení hlavy. U 1 oka (3 %) byla použita silikonová tamponáda pro periferní retinální fenestraci.

Komplikace, které se v našem souboru vyskytly (zvýšení NT, periferní retinální díra, progresa katarakty), nebyly závažné a byly dobře řešitelné.

Výsledky, kterých jsme dosáhli na souboru našich pacientů, prokazují příznivý terapeutický efekt PPV s peelingem ILM u IMD 2.–4. stadia. Výsledky našeho souboru dále prokázaly velmi dobrou schopnost TB k selektivnímu barvení EM a ILM. Znamky toxicity TB nebyly v našem souboru pozorovány.

Podpořeno grantem IGA NK 7730-3

LITERATURA

1. **Aaber, T. M., Blair, C. L., Gass, J. D. M.:** Macular holes. *Am. J. Ophthalmol.*, 69, 1970; 555–562.
2. **Aaberg, T. M.:** Macular holes: a review. *Surv. Ophthalmol.*, 15, 1970; 139–162.
3. **Azzolini, C., Patelli, F., Brancato, R.:** Correlation between optical coherence tomography data and biomicroscopic interpretation of idiopathic macular hole. *Am. J. Ophthalmol.*, 132, 2001; 348–355.
4. **Brooks, H. L.:** Macular hole surgery with and without internal limiting membrane peeling. *Ophthalmology*, 107, 2000; 1939–1949.
5. **Da Mata, A. P., Burk, S. E., Riemann, C. D., et al.:** Indocyanine green assisted peeling of the retinal internal limiting membrane during vitrectomy surgery for macular hole repair. *Am. J. Ophthalmol.*, 108, 2001; 1187–1192.
6. **De Bustros, S.:** The Vitrectomy for Prevention of Macular Hole Study Group. Vitrectomy for the prevention of macular holes: results of a randomized clinical trial. *Ophthalmology*, 101, 1994; 1055–1060.
7. **Ezra, E.:** Idiopathic full thickness macular hole: natural history and pathogenesis. *Br. J. Ophthalmol.*, 85, 2001; 102–108.
8. **Feron, E. J., Veckeneer, M., Parys van Ginderdeuren, R.:** Trypan blue staining of epiretinal membranes in proliferative vitreoretinopathy. *Arch. Ophthalmol.*, 120, 2002; 141–144.
9. **Gass, J. D. M.:** Stereoscopic atlas of macular diseases: diagnosis and treatment. St. Louis: CV Mosby, 1970.
10. **Gass, J. D. M.:** Stereoscopic atlas of macular diseases: diagnosis and treatment. St. Louis: CV Mosby, 1987.
11. **Gass, J. D. M.:** Idiopathic senile macular hole: its early stages and development. *Arch. Ophthalmol.*, 106, 1988; 629–639.
12. **Gass, J. D. M.:** Mueller cell cone, an overlooked part of the anatomy of the fovea centralis: hypotheses concerning in its role in the pathogenesis of macular hole and foveomacular retinoschisis. *Arch. Ophthalmol.*, 117, 1999; 821–823.
13. **Gass, J. D. M., Joondeph, B. C.:** Observation concerning patients with suspected impending macular holes. *Am. J. Ophthalmol.*, 109, 1990; 638–646.
14. **Gaudric, A., Haouchine, B., Massin, P., et al.:** Macular hole formation: new data provided by optical coherence tomography. *Arch. Ophthalmol.*, 117, 1999; 744–751.
15. **Haouchine, B., Massin, P., Gaudric, A.:** Foveal pseudocyst as the first step in macular hole formation: a prospective study by optical coherence tomography. *Ophthalmology*, 108, 2001; 15–22.
16. **James, M., Fenman, S. S.:** Macular holes. *Graefes Arch. Klin. Exp. Ophthalmol.*, 215, 1980; 59–63.
17. **Johnson, R. N., Gass, J. D. M.:** Idiopathic macular holes. Observations, stages of formation and implication for surgical intervention. *Ophthalmology*, 95, 1988; 917–924.
18. **Takehashi, A., Schepens, C. L., Aikiba, J., et al.:** Spontaneous resolution of foveal detachments and macular breaks. *Am. J. Ophthalmol.*, 120, 1995; 767–775.
19. **Kalvodová, B., Karel, I., Dotřelová, D., et al.:** Operace katarakty u vitrektomovaných očí pro idiopatickou makulární díru. *Čes. a slov. Oftal.*, 57, 2001; 2: 75–79.
20. **Karel, I., Kalvodová, B., Dotřelová, D., et al.:** Vitrektomie a koncentrát autologních trombocytů v léčbě idiopatických makulárních děr. *Čes. a slov. Oftal.*, 55, 1999; 191–202.
21. **Kelly, N. E., Wendel, R. T.:** Vitreous surgery for idiopathic macular holes: results of a pilot study. *Arch. Ophthalmol.*, 190, 1991; 654–659.
22. **Kim, J. W., Freeman, W. R., El-Haig, W., et al.:** Baseline characteristics, natural history and risk factors to progression in eyes with stage 2 macular holes. Results from a prospective randomized clinical trial. *Ophthalmology*, 102, 1995; 1818–1829.
23. **Kokame, G. T., De Bustros S.:** The Vitrectomy for Prevention of Macular Hole Study Group. Visual acuity as a prognostic indicator in stage 1 macular holes. *Am. J. Ophthalmol.*, 119, 1995; 112–114.
24. **Krásnik, V., Strmeň, P., Javorská, L.:** Dlhodobé sledovanie zrakových funkcií po anatomicky úspešnej chirurgickej liečbe idiopatickej diery makuly. *Čes. a slov. Oftal.*, 57, 2001; 2: 80–87.
25. **Kwok, A. K., Li, W. W., Pang, C. P., et al.:** Indocyanine green staining and removal of internal limiting membrane in macular hole surgery: histology and outcome. *Am. J. Ophthalmol.*, 132, 2001; 178–183.
26. **La Cour, M., Friis, J.:** Macular holes: Classification, epidemiology, natural history, and treatment. *Acta Ophthalmol. Scand.*, 80, 2002; 579–587.

27. **Li, K., Wong, D., Hiscot, P., et al.:** Trypane blue staining of internal limiting membrane during vitrectomy: visual results and histopathological findings. *Br. J. Ophthalmol.*, 87, 2003; 216–219.
28. **Margherio, R. R., Schepens, C. L.:** Macular breaks: I. Diagnosis, etiology, and observations. *Am. J. Ophthalmol.*, 74, 1972; 219–232.
29. **McDonnell, P. J., Fine, S. L., Hillis, A. I.:** Clinical features of idiopathic macular cysts and holes. *Am. J. Ophthalmol.*, 93, 1982; 777–786.
30. **Mester, V., Kuhn, F.:** Internal limiting membrane removal in the management of the full-thickness macular holes. *Am. J. Ophthalmol.*, 129, 2000; 769–777.
31. **Morgan, C. M., Schatz, H.:** Idiopathic macular holes. *Am. J. Ophthalmol.*, 99, 1985; 437–444.
32. **Morgan, C. M., Schatz, H.:** Involitional macular thinning: a pre-macular hole condition. *Ophthalmology*, 93, 1986; 153–161.
33. **Park, D. W., Sipperley, J. O., Sneed, S. R., et al.:** Macular hole surgery with internal limiting membrane peeling and intravitreal air. *Ophthalmology*, 106, 1999; 1392–1397.
34. **Smiddy, W., Feuer, W., Cordahi, G.:** Internal limiting membrane peeling in macular hole surgery. *Ophthalmology*, 108, 2001; 1471–1478.
35. **Tanner, V., Williamson, T. H.:** Watzke-Allen slit lamp beam test in macular holes confirmed by optical coherence tomography. *Arch. Ophthalmol.*, 188, 2000; 1059–1063.
36. **Tornambe, P. E., Poliner, L. S., Cohen, R. G.:** Definition of macular hole surgery end points: elevated/open, flat/open, flat/closed. *Retina*, 18, 1998; 286–287.
37. **Trempe, C. L., Weiter, J. J., Furukawa, H.:** Fellow eyes in cases of macular hole: biomicroscopic study of the vitreous. *Arch. Ophthalmol.*, 104, 1986; 93–95.
38. **Uemoto, R., Yamamoto, S., Aoki, T., et al.:** Macular configuration determined by optical coherence tomography after idiopathic macular hole surgery with or without internal limiting membrane peeling. *Br. J. Ophthalmol.*, 86, 2002; 1240–1242.
39. **Veckeneer, M., van Overdam, K., Monzer, J.:** Ocular toxicity study of trypan blue injected into the vitreous cavity of rabbit eyes. *Graefes Arch. Clin. Exp. Ophthalmol.*, 239, 2001; 698–704.
40. **Wendel, R. T., Patel, A. C., Kelly, N. E. et al.:** Vitreous surgery for macular holes. *Ophthalmology*, 100, 1993; 1671–1676.
41. **Yaoeda, H.:** Clinical observation on macular hole. *Acta Soc. Ophthalmol. Jpn.*, 71, 1967; 1723–1736.

MUDr. Petr Kolář, Ph.D.

Oční klinika FN Brno

Jihlavská 20

625 00 Brno

tel. +4205 4719 3362, fax +4205 4719 2378

e-mail: pekolar@quick.cz