

Elektroretinografické nálezy u věkem podmíněné makulární degenerace před a po radioterapii

Korda V., Svěrák J., Langrová H., Hejčmanová D., Rozsival P., Kvasnička J., Odrážka K.*

Oční klinika FN, Hradec Králové,
přednosta prof. MUDr. Pavel Rozsival, CSc.

*Klinika onkologie a radioterapie FN, Hradec Králové,
přednosta doc. MUDr. Jiří Petera, CSc.

Souhrn

Standardní ERG vyšetření jsme provedli u 61 pacientů, ošetřených radiační terapií pro VPMD. U těchto nemocných jsme před zákrokem našli významnou redukci amplitud čípkové b-vlny a sumy oscilačních potenciálů (OP 01-04). 24 měsíců po radiaci jsme registrovali významné snížení amplitud tyčinkových odpovědí a 30 Hz flikru. Radiační terapie mění původně nepříznivé cirkulační poměry v celé sítnici a tím i v samotné makulární oblasti.

Studie ukázala, že radiace ovlivní původně nepříznivé cirkulační poměry v celé sítnici a tím i v samotné makulární oblasti, což způsobí pokles její elektrické aktivity patrný na ERG.

Klíčová slova: elektrokretinografie, věkem podmíněná makulární degenerace, radioterapie

Summary

Electroretinographic Findings in Age-related Macular Degeneration (ARMD) Before and after Radiotherapy

Standard ERG examinations were performed in 61 patients with ARMD before and after radiotherapy. Before the radiotherapy, a significant decrease in the cone b-wave amplitude and a significant reduction of the sum of oscillatory potentials (OP1-OP4) were found. At 24 months after the first dose of radiotherapy, a significant decrease in the rod response and 30-Hz flicker response were described. A possible explanation for the findings is an influence of radiotherapy onto primary circulatory disturbances in the whole retina in ARMD.

Key words: electroretinography, age-related macular degeneration, radiotherapy

Čes. a slov. Oftal., 61, 2005, No. 5, p. 311-315

ÚVOD

Konvenční záblesková elektroretinografie je bez pochyb zlatým standardem neinvazivního a objektivního vyšetření funkce sítnice, neboť poskytuje komplexní

elektrickou odpověď tvořenou mnohými sítnicovými buňkami. Od roku 1945, kdy Karpe [4] zavedl ERG jako rutinní vyšetřovací metodu v oftalmologii, přispěly nové stimulační a snímací techniky k vysvětlení četných klinických a patofyziologických otázek.

V metodice ERG vyšetření se zatím uplatňuje zkoumání tyčinkových odpovědí [9], častěji pak záznam tzv. oscilačních potenciálů [2], výjimečně pak registrace čípkových odpovědí. Stranou zájmu zůstávají reakce na intermitentní stimulaci rychle se opakujícími stimuly (flikr) s frekvencí 30 Hz.

Stimulace 30 Hz flikrem (30 záblesků za sekundu) za fotopických podmínek na oku adaptovaném na světlo je produkována pouze čípkovým systémem, neboť tyčinky nejsou schopny na tak vysokou frekvenci podnětů reagovat.

Zprávy o různé alternaci elektrických sítnicových funkcí jsou známé [3,4]. Arden a spol. [1] uvádějí, že abnormální křivka ERG u makulopatie je tím více abnormálnější, čím více se snižuje zraková ostrost, tzn., stupeň snížení křivky na ERG odpovídá poklesu zrakové ostrosti. S ohledem na centrální lokalizaci těchto lézí byly použity postupy, které umožňují hodnotit funkční aktivitu této oblasti (PERG, fokální ERG) [7,8]. Walter a spol. [10] však nacházejí u VPMD zřetelné abnormality pokud se týká EOG, ERG a trojitě skotopické elektroretinografie.

Cílem naší studie elektroretinografických nálezů bylo: 1. shromáždit elektroretinografická data u nemocných s VPMD; 2. zjišťovat jejich eventuální změny po 24měsíčním intervalu po radiačním zákroku.

PACIENTI A METODIKA

ERG: pracovali jsme s DTL elektrodami ve skotopických podmínkách při maximální možné mydriáze. ERG křivky byly hodnoceny vlastním programem ERG catch (Kremláček a spol. [5]), který řídí frekvenci fotostimulace a umožňuje poloautomatické určování vrcholů křivek a záznam jejich souřadnic. Fotostimulaci zajišťovala xenonová výbojka v kopule Ganzfeldfotostimulátoru. Záblesky měly při standardním osvětlení hodnotu 3,07 cds/m² dle doporučení Standardu pro klinickou ERG (Marmor a Zrenner [16]). Oslabení neutrálním filtrem o hodnotě 2,5 log. j. dovoluje snímat odpověď tyčinkovou. Fotopické záznamy jsme registrovali při jasů uvnitř fotostimulátoru při jasů 36,2 cd/m² po 10minutové fotoadaptaci.

Hodnocení změn zrakové ostrosti jsme prováděli na Snellenových optotypech a na ETDRS tabulích. Jako stejná zraková ostrost byla hodnocena jako ta, kde se zraková ostrost nezměnila o více než 2 řádky.

Statické hodnocení jsme prováděli s pomocí programu Systas, s použitím Kruskalovy-Wallisovy analýzy (Anova) a regresní diskriminační analýzy.

Sestava nemocných: ERG vyšetření při radiační terapii bylo provedeno u 61 pacientů (27 mužů a 34 žen, průměrného věku 73 let v rozmezí 54–87 let). V kontrolní skupině bez postižení makuly bylo 67 osob (26 mužů a 41 žen, průměrný věk 70 let, v rozmezí 51–86 let). Kontrolní vyšetření bylo prováděno 24 měsíců po ozáření metodikou shodnou s prvním vyšetřením.

VÝSLEDKY

Standardním ERG vyšetřením získáváme celkem 15 hodnotitelných parametrů k analýze. V naší studii jsme u VPMD našli významné rozdíly vůči kontrolám čtyřikrát. Uvádíme je v tabulce 1.

Tab. 1. Hodnocení ERG potenciálů u VPMD a kontrolní skupiny.

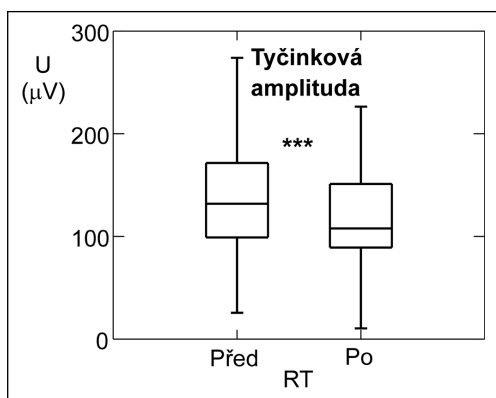
	FOTAb	FLIAb	OP2A	OP1 - 4A
VPMD (μV)	82,7	62,0	30,8	77,3
CONTR. (μV)	104,4	79,8	36,0	92,4
p	***	*	*	**

FOTAb = čípková odpověď b-vlny,

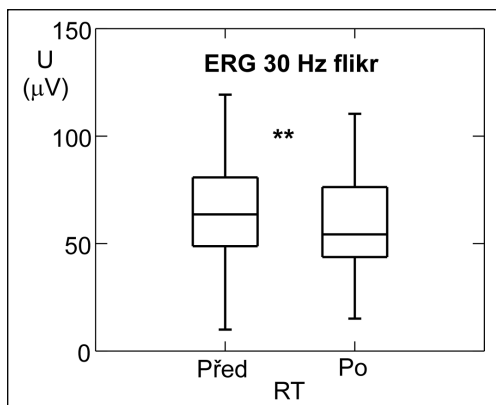
FLIAb = 30 Hz flikr amplituda b-vlny,

OP2A = amplitudy druhých oscilačních potenciálů,

OP1-4A = součet amplitud OP1-OP4.



Graf 1. Snížení amplitud tyčinkové b-vlny



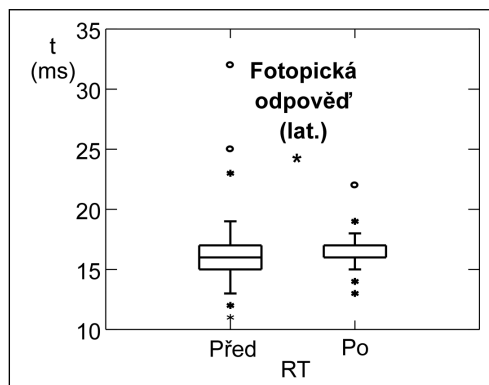
Graf 2. Snížení amplitud 30 Hz flikru

Upozorňujeme zejména na redukci amplitud čípkové b-vlny a amplitud sumy oscilačních potenciálů OP 1-4. U ostatních parametrů se významné rozdíly nepodařilo prokázat.

Kontrolním vyšetřením po radiaci jsme zachytili významné snížení amplitud tyčinkové b-vlny a 30 Hz flikru (graf 1, 2). Významně se také prodloužila latence b-vlny u čípkových odpovědí (graf 3).

DISKUSE

Zprávy o různé alteraci elektrických sítnicových funkcí jsou známé z prací Karpeho [4] a Henkeho [3] – poznatky o alteraci EOG. S ohledem na centrální lokalizaci těchto lézí se používají postupy, které umožňují hodnotit funkční aktivitu této oblasti, např. PERG v práci Ardena a spol. [1], dále pak fokální ERG v práci



Graf 3. Prodloužení latence b-vlny u čípkových odpovědí

Remully [7], Shamshinovy [8]. Walter a spol. [10] však nacházejí u VPMD zřetelné abnormality pokud se týká EOG, ERG a trojitě skotopické elektroretinografie.

V naší práci o ERG jsme zjišťovali, zda pacienti s VPMD jsou při ERG vyšetření odlišní od kontrolní zdravé skupiny, zda radiální záření nepoškozuje strukturu sítnice a zda se RT projeví na ERG záznamech a pokud se projeví, tak jakým způsobem.

Standardní ERG vyšetření neposkytuje příliš informací o změnách elektrické aktivity sítnice u VPMD. Pozoruhodnou skutečností je vysoce významná redukce amplitud čípkové b-vlny, registrované ve fotopických podmínkách. Také amplitudy oscilačních potenciálů jsou u těchto nemocných menší. Podobně jako Walter a spol. [10] domníváme se i my, že VPMD je provázána postižením daleko větší oblasti než je makulární krajina. Zejména alterace oscilačních potenciálů svědčí o tom, že lze uvažovat o cirkulační poruše v celé sítnici. Připomínáme v té souvislosti nálezy Yonemury a spol. [11], Bresnicka a Palty [2] i Svěráka a spol. [9] u diabetické retinopatie.

Pokles elektrické aktivity sítnice po radiaci vysvětlujeme tím, že se tímto způsobem daří ovlivnit původně nenormální cirkulační poměry způsobené neovaskularizacemi u VPMD. Platí to zejména o tyčinkových amplitudách b-vlny, o nichž víme, že jsou také alterovány u diabetiků [9].

ZÁVĚR

Radiace ovlivní původně nepříznivé cirkulační poměry v celé sítnici a tím i v samotné makulární oblasti, což způsobí pokles její elektrické aktivity patrný na ERG. VPMD je provázána postižením daleko větší oblasti než je makulární krajina. Zejména alterace oscilačních potenciálů svědčí o tom, že lze uvažovat o cirkulační poruše v celé sítnici. Korelaci mezi klinickým (ZO) a ERG nálezem u VPMD se nepodařilo prokázat.

LITERATURA

1. **Arden, G. B., Carter, R. M., Mac Farlan, A.:** Pattern and Ganzfeld electroretinograms in macular disease. *Brit. J. Ophthalmol.*, 73, 1984: 68–84.
2. **Bresnick, G. H., Palta, M.:** Oscillatory potential amplitudes. Relation to severity of diabetic retinopathy. *Arch. Ophthalmol.*, 105, 1987: 929–933.
3. **Henke, H. E.:** Electroretinography in circulatory disturbances of the retina. Electroretinogram cases of senile degeneration of the macula. *Arch. Ophthalmol.*, 51, 1954: 54–66.
4. **Karpe, G.:** The Basis of Clinical Electroretinography. *Acta Ophthalmol.*, Supp. 24, 1945: 1–45.
5. **Kremláček, J., Peregrin, J., Svěrák, J.:** ERG catch- program for recording and evaluation. In *Analysis of biomedical signals and images*. Technical University Brno Press, 1996: 311–313.
6. **Marmor, M. E., Zrenner, E.:** Standard for Clinical Electroretinography (1994 Update) *Doc. Ophthalmol.*, 89, 1995: 199–210.
7. **Remulla, J. F. C., Gaudio, A. R., Miller, S., et al.:** Foveal electroretinograms and chorioidal perfusion characteristics in fellow eyes of patients with unilateral neovascular age-related macular degeneration. *Brit. J. Ophthalmol.*, 79, 1995: 558–561.
8. **Shamshinova, A. M.:** Local ERG for clinical examination of eye diseases. *Doc. Ophthalmol.*, 75, 1990: 1–11.

9. **Svěrák, J., Rencová, E., Kvasnička, J., et al.:** Electroretinography in diabetes mellitus (In Czech) Lék. Zprávy LF UK Hradec Králové, 45, 2000: 179–186.
10. **Walter, P., Winder, R. A., Lüke, Ch., et al.:** Electrophysiological abnormalities in age-related macular degeneration. Graef. Arch. Clin. Exp. Ophthalmol., 237, 1999: 962–968.
11. **Yonemura, D., Aoki, T., Tsuzuku, K.:** Electroretinogram in diabetic retinopathy. Arch. Ophthalmol., 68, 1962: 19–24.

*MUDr. Vladimír Korda, Ph.D.
Oční klinika FN
Sokolská 158
500 05 Hradec Králové
e-mail: kordav@lfhk.cuni.cz*

Nejlepší práce uveřejněné v časopise Česká a slovenská oftalmologie v roce 2004

Redakční rada časopisu Česká a slovenská oftalmologie vybrala následující práce:

1. cena:

Říhová E., Šišková A., Jandusová J., Kovařík Z., Šach J., Adam P.: Nitrooční lymfom – klinická studie 14 pacientů s NHL. Čes. a slov. Oftal., 60, 2004, 1: 3–16

2. cena:

Kocháňová I., Stašek A., Kuběna T.: Adenom hypofýzy v ambulantní praxi očního lékaře. Čes. a slov. Oftal., 60, 2004, 5: 348–355

3. cena:

Doležalová J., Rusňák Š.: Makulární translokace – první zkušenosti. Čes. a slov. Oftal., 60, 2004, 4: 239–247

Hlaváčková K., Strmeň P., Krásnik V., Hasa J., Ferková S.: Liečba akútnych získa-nych syfilitických uveitíd. Čes. a slov. Oftal., 60, 2004, 5: 342–347
