

---

## Perforující pars plana sklerotomie u syndromu idiopatické uveální efúze

---

Šišková A., Říhová E., Dotřelová D., Adam P.\*

Oční klinika VFN a 1. LF UK, Praha,  
přednosta doc. MUDr. B. Kalvodová, CSc.

\*Likvorologická laboratoř OKBHI, Nemocnice na Homolce, Praha,  
přednosta doc. MUDr. P. Adam, CSc.

---

### Souhrn

**Cíl:** Zhodnotit anatomické a funkční výsledky perforující pars plana sklerotomie u 2 pacientů se syndromem idiopatické uveální efúze (SIUE).

**Metody:** Soubor tvořili 2 pacienti se SIUE, u kterých byla provedena perforující pars plana sklerotomie. Během výkonu byla odebrána suprachoroidální tekutina k biochemickému vyšetření proteinových frakcí.

**Výsledky:** U obou pacientů se během sledovacího období (v průměru 4 roky) přiložila sítnice i choroidea a zlepšila se centrální zraková ostrost (CZO).

**Závěr:** U SIUE nemá konzervativní léčba pozitivní efekt. Perforující pars plana sklerotomie je metodou volby, která měla pozitivní anatomický i funkční efekt u obou našich pacientů se SIUE.

**Klíčová slova:** syndrom idiopatické uveální efúze, perforující pars plana sklerotomie

### Summary

**Perforating Pars Plana Sclerotomy in Idiopathic Uveal Effusion Syndrome**

**Purpose:** To evaluate anatomical and functional results of perforating pars plana sclerotomy in 2 patients with the idiopathic uveal effusion syndrome (IUES).

**Methods:** In two patients with IUES the perforating pars plana sclerotomy was performed. During the surgery samples of the suprachoroidal fluid for biochemical analysis of protein fractions were taken.

**Results:** During the follow-up period (average 4 years) the retina and the choroid attached, and the central visual acuity (VA) improved as well in both patients.

**Conclusion:** In IUES, the conservative treatment is not effective. Perforating pars plana sclerotomy is treatment of choice and it had positive anatomical and functional effect in both our patients with IUES.

**Key words:** idiopathic uveal effusion syndrome, perforating pars plana sclerotomy

*Čes. a slov. Oftal., 61, 2005, No. 3, p. 172–178*

---

## ÚVOD

---

Syndrom idiopatické uveální efúze (SIUE) je charakterizován spontánním odchlípením choroidey a ciliárního tělesa s následným nonrhegmatogenním (sekundárním) odchlípením sítnice. Předpokládá se, že hlavní příčinou SIUE je vrozená abnormalita skléry, která se manifestuje s postupujícím věkem a je příčinou zhorše-

---

ného transportu proteinu ze suprachoroidálního prostoru. [3,4,5,6,7,8,12]. Pro SIUE je charakteristické abnormální hromadění serózní tekutiny v choroidei a v subretinálním prostoru. V etiopatogenezi zvýšené propustnosti tekutiny z choriokapilaris u SIUE se uvádí kongenitální anomálie (změny uspořádání kolagenových vláken, změny v mukopolysacharidovém metabolismu) [5,7,8] ve spojení s procesem stárnutí (ztluštění skléry, změny kalibru vortexových cév) [4,5,7,8]. Typickým pacientem je zdravý muž středního věku. Průběh SIUE je velmi variabilní. Klinický obraz může zůstat nezměněn, progredovat, recidivovat, vzácně se spontánně upravit. Pacienta přivádějí k lékaři metamorfopsie, skotomy a snížení centrální zrakové ostrosti, které jsou závislé na rozsahu sekundárního odchlípení sítnice [12].

Konzervativní léčba kortikosteroidy i antimetabolity podávaná systémově je neúčinná [4,8,12]. Perforující pars plana sklerotomie, vycházející z etiopatogeneze onemocnění, měla kladný efekt na znovupřiložení odchlípené sítnice a choroidey u několika publikovaných pacientů [4,8].

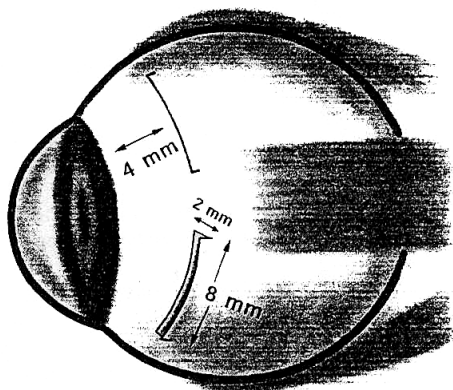
V práci referujeme o našich zkušenostech s perforující pars plana sklerotomií, kterou jsme indikovali u 2 pacientů se SIUE.

## PACIENTI A METODIKA

U 2 pacientů (muži) se SIUE byla provedena perforující pars plana sklerotomie. Operace byla v celkové anestézii. Po odpreparování spojivky byly provedeny 8 mm dlouhé perforující incize skléry. Incize byly vzdálené 4 mm od limbu paralelně s ekvátorem ve všech čtyřech kvadrantech (obr. 1, 2). Suprachoroidální tekutina, která prýštila z incize, byla odebrána inzulkou a odeslána k biochemickému vyšetření. Perforující sklerální incize nebyly fixovány stehy. Operace byla ukončena suturou spojivky.

### Kazuistika 1

40letý horník byl jeden rok v invalidním důchodu pro vazoneurózu a vertebrogení algický syndrom. V poslední době byl bez celkové medikace i bez známek systémové choroby. Oční anamnéza: presbyopie od 42 let, 2 roky snížení VOP pro kataraktu (6/18 nat). Subjektivně byl pacient bez očních obtíží a při předpisu presbyopické korekce byla zjištěna elevace sítnice a bylo vysloveno podezření na tumor / zánět v oblasti řasnatého tělíska vpravo. Oční nález: VOP 6/9-2,0, Jč 3 nat., nitrooční tlak 16 torrů. Na pravém oku bylo patrné rozšíření episklerálních žil, přední komora mělčí, komorový úhel byl užší, volný, kresba i barva duhovky byla beze změn. Cirkulárně byla v periférii serózní elevace corpus ciliare v rozsahu 360° bez elevace sítnice. VOL 6/6 nat, Jč1 +1,5, nitrooční tlak 15 torrů. Na levém oku zevní a nitrooční nález odpovídal věku. Z vyšetření vyjímáme: perimetr OPL byl



čím, komorový úhel byl užší, volný, kresba i barva duhovky byla beze změn. Cirkulárně byla v periférii serózní elevace corpus ciliare v rozsahu 360° bez elevace sítnice. VOL 6/6 nat, Jč1 +1,5, nitrooční tlak 15 torrů. Na levém oku zevní a nitrooční nález odpovídal věku. Z vyšetření vyjímáme: perimetr OPL byl

Obr. 1. Schematický náčrt perforujících pars plana sklerotomií (převzato Faulborn et al. [4])

Tab. 1. Charakteristika pacientů, klinický obraz SIUE

Pacient číslo	pohlaví/věk	přítomnost SIUE OP/OL	dilatované episklerální větvy	krvácení do Schlemova kanálu	ztluštění skléry	buňky ve sklivci	leopardí skvrny sítnice
1	M/66	+/-	+	-	+	+	+
2	M/48	+/+	+	-	+	+	+

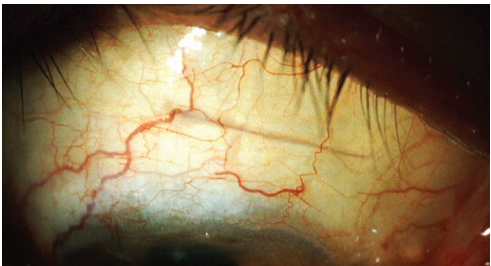M – muž, OP – oko pravé, OL – oko levé

v mezích normy. Ultrasonografie OP: ablace corpus ciliare cirkulárně, sítnice leží. OL: fyziologický nález. NMR orbity: fyziologický nález i postkontrastně. Celkovým vyšetřením jsme zánětlivé ani nádorové onemocnění nepotvrdili [12]. Pacient byl bez subjektivních obtíží a navrhovanou perforující pars plana sklerotomii pravého oka odmítl. Za dva roky po prvním vyšetření přišel pacient s výrazným, 1 měsíc trvajícím poklesem vízu na druhém, levém oku. Oční vyšetření: VOP: 6/9 -1,0, Jč 4 add +1,0, AT 19 torrů, VOL: 6/36, Jč nečte, AT 15 torrů. Na obou očích bylo patrné rozšíření episklerálních žil, přední komora byla mělká, kresba i barva duhovky beze změn, oboustranně incipientní katarakta. Na očním pozadí pravého oka přetrvávala ablace choroidey cirkulárně, ale byla menší v porovnání s prvním vyšetřením. Na levém oku jsme zaznamenali cirkulárně v periférii serózní elevaci corpus ciliare v rozsahu 360° a ploché sekundární odchlípení sítnice. Z vyšetření vyjímáme: perimetr OP: v normě, OL: totální skotom v dolní části horní poloviny zorného pole, což korespondovalo s elevací sítnice. Ultrasonografie pravého oka: normální nález, délka bulbu 22,3 mm, tloušťka skléry 1,0 mm, tloušťka čočky 3,5 mm, hloubka PK 3,6 mm. OL: cirkulárně prosáklé, hyperechogenní linie odpovídající elevaci sítnice tvořící za řasnatým tělískem nízký cirkulární val s anechogenním obsahem. Sklivcový prostor byl čirý, v oblasti zadního segmentu bylo patrné ztlustění skléry, které místy dosahovalo až 2 mm. Axiální délka bulbu 22,5 mm, hloubka PK 2,3 mm, tloušťka čočky 3,6 mm, tloušťka skléry 1,8–2,0 mm. Vyšetření magnetické rezonance orbit se zaměřením na bulby nativně i s kontrastem svědčilo pro normální oboustranný nitrooční nález. Fluorescenční angiografie OP byla bez patologie. Fluorescenční angiografie OL: ve střední periférii jsme diferencovali hyperfluorescence ve vrstvách pigmentového epitelu ve všech fázích angiogramu. Cirkulárně v periférii byla patrná serózní elevace sítnice s ložisky hyperfluorescence a hyperpermeabilitou retinálních cév na hranici elevované sítnice. Pacientovi jsme znovu navrhli perforující pars plana sklerotomii na levém oku a pacient nakonec s operačním řešením souhlasil.

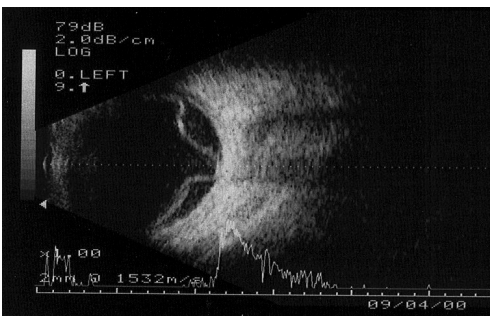
### **Kazuistika 2**

66letý muž byl vyšetřen v roce 2000 na uveální ambulanci pro pokles zrakové ostrosti na pravém oku. Pacient pravidelně docházel na oční kontroly od roku 1998, kdy mu byla diagnostikována ablace choroidey s elevací nitroočního tlaku. Pacient byl bez léčby, byla mu doporučena jen observace. V roce 2000 pacient podstoupil operaci katarakty na pravém oku, po které ablace choroidey progredovala s poklesem zrakové ostrosti na pravém oku. Oční nález při vstupním vyšetření: VOP: 6/24 +0,5 = 2,5 ax 90°, Jč 6 add +3,5, AT 15 torrů. Na pravém oku bylo patrné rozšíření episklerálních žil, přední komora mělká, kresba i barva duhovky beze změn, zadněkomorová nitrooční čočka v pouzdře. Na očním pozadí byla patrná serózní elevace corpus ciliare a ploché sekundární odchlípení sítnice. VOL 6/6 partim nat, Jč 1 +3,5, nitrooční tlak 17 torrů. Na levém oku zevní a nitrooční nález odpovídal věku. Z vy-

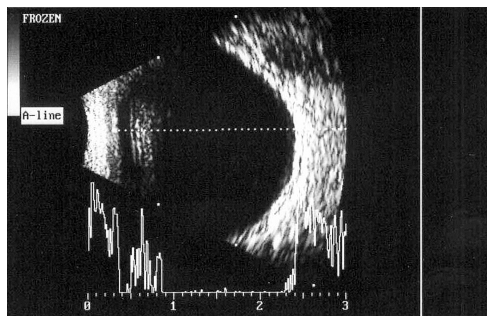
šetření vyjímáme: perimetr byl v mezích normy. Ultrasonografie OP: cirkulárně pro-  
sáklé, hyperechogenní linie odpovídající sekundárnímu odchlípení sítnice tvořící za  
řasnatým tělískem nízký cirkulární val s anechogenním obsahem. Axiální dél-  
ka bulbu byla 22,65 mm a hloubka PK 2,76 mm. Ultrasonografie levého oka: nor-  
mální nález, délka bulbu 22,9 mm, hloub-  
ka PK 3,36 mm. Vyšetření CT orbit se  
zaměřením na bulby potvrdilo odchlípení  
cévnatky na dorsální stěně pravého bulbu  
v malém rozsahu asi 10 mm, dále bez pa-  
trných patologických změn. Fluorescenční  
angiografie OP: ve střední periferii hyper-  
fluorescence ve vrstvách pigmentového  
epitelu ve všech fázích angiogramu, cirku-  
lárně v periferii byla patrná serózní eleva-  
ce sítnice s ložisky hyperfluorescence a hy-  
perpermeabilitou retinálních cév na



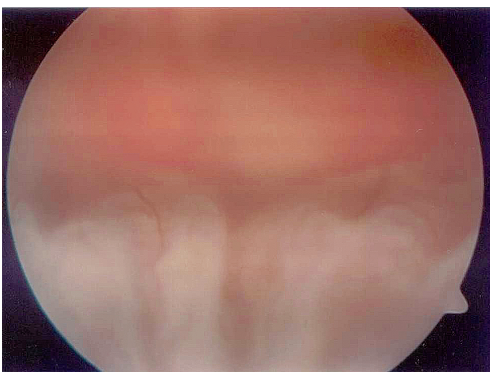
Obr. 2. Perforující pars plana sklerotomie u pacienta č. 1



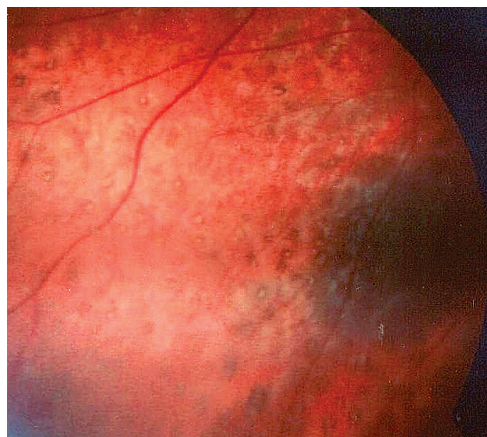
Obr. 3. Ultrazvukové vyšetření OL u prvního pacienta, kde je patrná totální elevace sítnice



Obr. 4. Ultrazvukové vyšetření OL u prvního pacienta, půl roku po operaci. Sítnice zcela přiložena



Obr. 5. Klinický nález na očním pozadí u prvního pacienta. Patrná ablace choroidey cirkulárně v periferii a totálně amovná sítnice



Obr. 6. Klinický nález u téhož pacienta půl roku po operaci. Sítnice i choroidea přiloženy, patrné charakteristické „leopardí skvrny“ sítnice

hranici elevované sítnice. Fluorescenční angiografie OL byla bez patologie. Vzhledem k poklesu VOP a progresi nálezu jsme indikovali perforující pars plana sklerotomii.

## VÝSLEDKY

Pars plana sklerotomii podstoupili 2 pacienti (muži 66 a 48 let). Doba trvání efúze (od počátku obtíží pacienta k operaci) byla u prvního pacienta přibližně 4 měsíce, u druhého pacienta 31 měsíců. U druhého pacienta byla afekce oboustranná, přičemž na jednom oku během sledování nastala spontánní regrese nálezu. Na druhém oku SIUE progredovala rychle s poklesem vízu. U druhého pacienta byla SIUE jednostranná. Sledovací doba u pacientů byla 5 a 3 roky. U obou pacientů jsme během operace ani v pooperačním období nezaznamenali komplikace. U obou pacientů měla sklerotomie kladný efekt. Choroidea a sítnice se přiložila u prvního pacienta do 1 měsíce, u druhého pacienta do 6 měsíců (tab. 2, obr. 3, 4, 5, 6). CZO se zlepšila u obou pacientů. U prvního pacienta následkem progredující katarakty se CZO zlepšila jen o 1 řádek Snellenových optotypů i při velice uspokojivém nálezu na očním pozadí. Klinický nález i CZO zůstává stabilní během celého sledovacího období (tab. 2). U obou pacientů jsme biochemickým vyšetřením suprachoroidální tekutiny zjistili zvýšenou hladinu albuminů a imunoglobulinů (tab. 2, tab. 3).

Tab. 2. Anatomické a funkční změny po provedení perforující pars plana sklerotomie

pacient číslo	CZO před operací	albuminy v suprachor. tekutině	CZO po operaci	CZO 6 M po operaci	CZO za 2 roky	přiložení sítnice
1	6/36	+	6/24	6/24	6/24	1M
2	6/36	+	6/24	6/9	6/9	6M

M – měsíc, CZO – centrální zraková ostrost, suprachor. - suprachoroidální

## DISKUSE

SIUE je vzácný syndrom, který je charakterizovaný rozšířením episklerálních cév, abnormální sklérrou, anomálií vortexových vén, minimálními známkami zánětu v nitroočních tekutinách, ciliochoroidální ablaci, serózním odchlípením sítnice [3, 4, 7, 12]. Přítomnost, resp. absence jednotlivých klinických znaků u našich pacientů jsou shrnuty v tabulce 1. SIUE nejčastěji postihuje zdravé muže středního věku [4, 7, 12]. Konzervativní léčba systémovými kortikosteroidy či imunosupresivy je neúčinná [3, 4, 7, 8, 12]. V léčbě SIUE je v literatuře popsáno několik chirurgických postupů: kvadrantová sklerektomie, sklerotomie, dekomprese vortexových vén, pars plana vitrektomie spolu s kvadrantovou sklerotomií [3, 4, 5, 6, 7, 12]. Gass [8] předpokládá, že sklerotomie plnou tloušťkou sklery je v léčbě SIUE mnohem účinnější než komplikovaná dekomprese vortexových vén. Na základě vlastních zkušeností

Tab. 3. Biochemická analýza suprachoroidální tekutiny, kde je patrné výrazné zvýšení albuminu oproti normě u druhého pacienta

		CSF	stav	CSF(mg/l)	S	stav	S(g/l)	Kvocient	Index
Imunoglobuliny	IgG	234	+	(12-40)	10.3	###	(7-15)	22.718	1.299
	IgA			(0,2-2,1)			(0,8-4)		
	IgM			(0,2-1,2)			(0,4-2,6)		
Zánětlivé markery	CRP			(0-40)			(0-10)		
	Haptoglobin			(0,5-2,0)			(0,2-5)		
	Transferrin			(7-22)			(1,9-3,8)		
	Prealbumin			(12-27)			(0,1-0,4)		
Tu-markery	Orosomukoid			(1,5-4,5)			(0,3-1,3)		
Kompresivní markery	Albumin	857	+	(120-300)	49	N	(35-50)	17.490	1.000
	fibrinogen			(1,0-4,5)			(3,6)		
Markery tkáňové	Apo A-I			(1,5-3)			(1-2)		
	destrukce	Apo B					(0,8-1,17)		
Komplement	C3			(0,5-5,0)			(1,2-2,3)		
	C4			(0,8-2,5)			(0,2-0,4)		
	Inhibitory proteináz	Antitrypsin			(6-15)			(1,1-2,3)	
Antithrobin III				(1,7)			(0,2-0,4)		

uzavírá, že sklerální incize plnou tloušťkou skléry umožňují efektivní drenáž suprachoroidální tekutiny mnohem lépe než při zvýšení venózního odtoku následkem dekomprese vortexových cév. Toto tvrzení vychází z teorie etiopatogeneze SIUE, na které se podílejí změny ve složení a tloušťce skléry a změny drenáže vortexových žil a emisárií. Proteiny v malém množství pronikají z choroidálních cév do extracelulárního prostoru. Vzhledem k tomu, že v oku chybí lymfatický systém, nahrazují jeho funkci emisária. Uskřínutí těchto kanálů a vortexových cév ve ztlustělé sklěře způsobuje nadměrné hromadění extravaskulárních proteinů a tekutiny v živnatce a řasnatém tělísku [12]. Byla zjištěna 2–3krát vyšší koncentrace proteinů v subretinální tekutině než v cévním systému [12].

Z našich zkušeností můžeme potvrdit, že tato chirurgická metoda měla pozitivní anatomický i funkční efekt u našich pacientů. U pacientů byla odebrána suprachoroidální tekutina, kde jsme opravdu zaznamenali zvýšení hladiny proteinů v tekutině oproti hladině v séru. U prvního pacienta 17krát, u druhého pacienta 26krát (tab. 2 a 3).

SIUE většinou bez operačního zákroku postupně progreduje s rizikem postupného zhoršování zrakové ostrosti [12], jak jsme pozorovali i u našich pacientů. Progrese je většinou velmi pozvolná, ale jsou popsány i případy kdy SIUE s poklesem CZO progreduje během několika týdnů. Na druhé straně jsou v literatuře i případy pacientů s dlouhodobým SIUE bez poklesu CZO. Johnson a Gass [8] operovali 23 očí u 20 pacientů se SIUE a zaznamenali dobu trvání efúze 1 až 168 měsíců. Pooperační zlepšení CZO pozorovali u 56 % očí, beze změn zůstalo 35 % očí, zhoršený vizus mělo 9 % očí. U našich pacientů lze dobu trvání SIUE obtížně určit. U prvního pacienta byla efúze na pravém oku náhodným nálezem a není možno se vyjádřit k době trvání, nicméně při pětiletém sledování je nález stabilizován. Naopak na druhém oku pokles vizu nastal během jednoho měsíce a vzhledem k pravidelným kontrolám pacienta nepředpokládáme dobu trvání déle než 4 měsíce. U druhého pacienta byla délka trvání SIUE přibližně 31 měsíců a SIUE se dekompenzoval až po operaci katarakty. U obou našich pacientů došlo v pooperačním období k zlepšení CZO, u prvního pacienta vzhledem k progresi katarakty je vizus horší, než by odpovídal klinické-

mu nálezu na očním pozadí. Stabilizovaný klinický nále z i vizus přetrvává během celého sledovacího období.

Není zřejmé, proč jsou tak velké rozdíly v aktivitě SIUE a kdy je správné načasování perforující pars plana sklerotomie, abychom předešli ireverzibilnímu poškození sítnice. Vzhledem k vzácnosti SIUE je odpověď na tyto otázky obtížná. Dostatečně velká randomizovaná studie by mohla tyto otázky zodpovědět.

Pars plana sklerotomie není technicky náročná operace a u našich nemocných neměla závažnější komplikace [4, 8]. V literárních údajích je zmiňována jediná pooperační komplikace: glaukom s uzavřeným úhlem [4]. U obou pacientů jak operační průběh, tak pooperační období proběhlo bez komplikací.

---

## ZÁVĚR

---

Cílem perforující pars plana sklerotomie je vytvořit trvalou otevřenou komunikaci mezi suprachoroidálním a podspojivkovým prostorem.

Perforující pars plana sklerotomie je relativně technicky nenáročný operační výkon a u našich pacientů neměla závažnější operační ani pooperační komplikace. Tuto operaci můžeme doporučit jako léčebný chirurgický postup u SIUE bez tendence ke spontánní regresi.

---

## LITERATURA

---

1. **Akduman, L., Adelberg, D.A., Del Priore, L. D.:** Nanophthalmic uveal effusion managed with scleral windows and topical mitomycin-C., *Ophthalmic. Surg. Lasers.*, 28, 1997: 325–327.
2. **Akduman, L., Del Priore, L.D., Meredith, T.:** Uveal effusion syndrome associated with primary pulmonary hypertension and vomiting. *Am. J. Ophthalmol.*, 121, 1996: 578–579
3. **Brockhurst, R. J.:** Ciliochoroidal (uveal) effusion. In *Retina*, 2nd edition, Chicago, Mosby, editors Ryan S. j., Shcachat A. P., Murphy R. B., 1994: 745–752.
4. **Faulborn, J., Kollí, H.:** Sclerotomy in uveal effusion syndrome. *Retina*, 19, 1999: 504–507.
5. **Gass, J. D. M.:** Idiopathic uveal effusion syndrom. In: *Stereoscopic atlas of macular diseases*, 3rd ed., Mosby, editor Klein E.A., 1987: 166–170.
6. **Han, J., Cairns, J. D.:** Nanophthalmus with longstanding choroidal effusion and serous retinal detachment. *Aust-New-Zeland-J-Ophthalmol.*, 25/2, 1997: 181–183.
7. **Chern, S., Ryan, E. A.:** Simultaneous bilateral uveal effusions after cataract extractions. *Retina*, 16/2, 1996: 161–163.
8. **Johnson, M. W., Gass, D. M.:** Surgical management of the idiopathic uveal effusion syndrom. *Ophthalmology*, 97, 1990: 778–785.
9. **Kawaruma, M., Tajima, S., Azuma, N.:** Imunohistochemical studies of glycosaminoglycans in nanophthalmic sclera. *Graefes Arch. Clin. Exp. Ophthalmol.*, 234, 1996: 19–24.
10. **Morita, H., Funata, M., Kusakari, T.:** Recurrence of nanophthalmic uveal effusion. *Ophthalmology*, 207, 1993: 30–36.
11. **Offret, H., Saraux, H., Frau, E.:** Uncommon ocular manifestation of relapsing polychondritis. *J. Fr. Ophthalmol.*, 18, 1995: 530–535.
12. **Říhová, E., Boguszaková, J., Gajdošíková, Z., et al.:** Syndrom idiopatické uveální efúze. *Čes. a slov. Oftal.*, 56, 2000, 1: 11–17.

MUDr. A. Šišková,  
Oční klinika VFN a 1. LF UK  
U Nemocnice 2  
120 28 Praha 2