

Oboustranná Terrienova degenerace ošetřená transplantací korneosklerálního štěpu

Synek S., Synková M.

Klinika nemocí očních a optometrie FN u sv. Anny a LF MU, Brno,
přednosta doc. MUDr. Svatopluk Synek, CSc.

Souhrn

Autoři operovali nemocného s oboustranným postižením rohovky Terrienovou marginální degenerací a spontánní perforací rohovky. Operace byla provedena současně na obou očích a byl použitý volný sklerokorneální transplantát. Pooperační kosmetický i funkční výsledek byl velice dobrý. Nemocné s Terrienovou marginální dystrofií je vhodné dispenzarizovat. Včasná operace odstraní defekt rohovky a průvodní vysoký rohovkový astigmatismus.

Klíčová slova: Terrienova marginální degenerace, korneosklerální transplantát

Summary

Bilateral Terrien's Degeneration Treated by Corneoscleral Graft Transplantation

Authors operated on a patient with bilateral corneal involvement in Terrien's marginal degeneration and spontaneous corneal perforation. The surgery was performed in both eyes at the same time and a free sclerocorneal graft was used. The postoperative cosmetic and functional results as well were very good. It is advisable to follow up the patients with Terrien's marginal dystrophy. The surgery on right time removes the defect of the cornea and accompanying high corneal astigmatism.

Key words: Terrien's marginal degeneration, corneoscleral graft

Čes. a slov. Oftal., 61, 2005, No. 2, p. 106–109

ÚVOD

Terrienova marginální degenerace je onemocnění, které postihuje především mladé muže, 75 % nemocných je ve věku nad 40 let. Začíná jako pomalu progredující, nezánetlivé onemocnění periferní rohovky s lokalizací mezi čísly 10 a 2. Onemocnění je velmi často oboustranné, avšak asymetrické. V počátečních stádiích je patrný šedavý infiltrát připomínající arcus senilis, dále vzniká protenčení stromatu, které je od limbu odděleno intaktní rohovkou. Později se dystrofická rohovka vyklenuje. Na oku je přítomný proti pravidlu vysoký astigmatismus, mohou vznikat spontánně trhliny Descemetovy membrány s následným hydropsem rohovky. Stav může progredovat až k perforaci rohovky. Vzácně je toto onemocnění provázeno zánetlivými příznaky, nekrózou a vaskularizací periferie rohovky. Vzácně se onemocnění vyskytuje i současně se zadní polymorfní dystrofií rohovky (19), chronickým po-

stížním kůže erythema elevatum diarium (17) nebo i u dětí, kde byl popsán současný výskyt vernálního kataru (10). V diferenciální diagnóze je třeba vyloučit Moorenův vřed, marginální vřed u revmatoidní artritidy a pellucidovou marginální degeneraci.

VLASTNÍ POZOROVÁNÍ

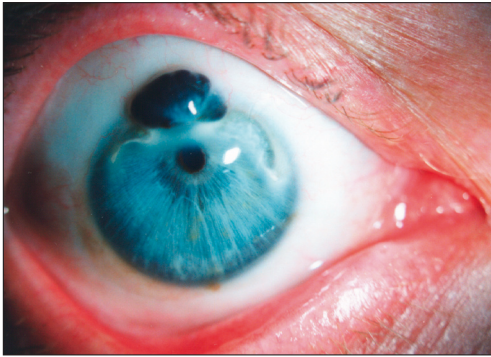
Na oční kliniku byl přijat 53letý nemocný s tímto postižením. Na pravém oku bylo výrazné protenčení rohovky při limbu mezi číslem 11 a 1 s výhřezem duhovky a vytaženou zornicí. Zraková ostrost pravého oka byla 5/7,5. Na levém oku byl podobný nález, jenom ektazie rohovky sahala od 9. hodiny k 2. hodině, u čísla $\frac{1}{2}$ 12 kapkovitě vyhřezlá duhovka bez deformace zornice, zraková ostrost levého oka byla 1/50 s +3,0 dioptrie osa 20 stupňů 5/15. Operace obou očí byla provedena v celkové anestezii. Byl použitý volný sklerokorneální transplantát. Na pravém oku byla nutná excize periferní části rozbředlé rohovky a nekrotické duhovky s následnou plastikou iris. Rohovkový štěp byl přišit ke zdravé části rohovky a bělimy. Povrch transplantátů byl kryt spojivkovým lalokem. Na levém oku byl sklerokorneální transplantát přišit jednotlivými stehy ke sklěře u limbu a na druhé straně k zdravé části rohovky, kde bylo vypreparováno lůžko do poloviny hloubky stromatu. Štěp byl pokryt spojivkovým lalokem s bázi ve fornixu. Sklerokorneální transplantáty byly lokalizovány tak, že část limbální byla otočena ke sklěře. V pooperačním období byla podávána lokálně antibiotika, mydriatika a nesteroidní antiflogistika. Na obrázku 1 je vlevo nález na obou očích před operací a na pravé straně za 1 rok po operaci.

VÝSLEDEK

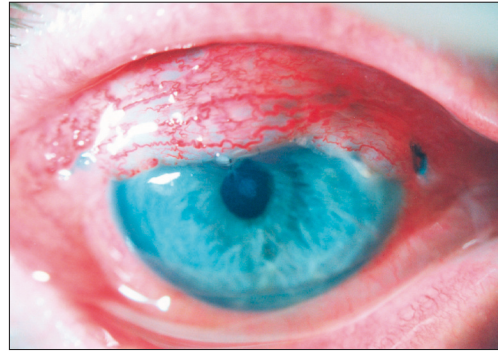
Za týden po operaci zraková ostrost pravého oka byla 5/20 na levém oku 5/7,5. Za 6 týdnů po operaci byly odstraněny jednotlivé stehy, transplantát se přihojil s povrchovou vaskularizací. V současné době 36 měsíců od operace je rohovka klidná, sklerokorneální transplantáty jsou kryté spojivkou. Zraková ostrost na obou očích je 5/15 s korekcí +1 dioptrie 5/5.

DISKUSE

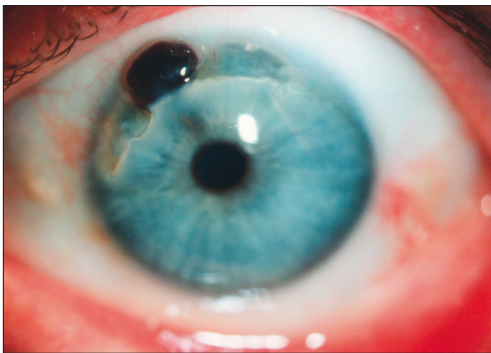
Terrienova degenerace je onemocnění neznámé etiologie. Histologickým vyšetřením bylo zjištěno protenčení rohovkového stromatu, kterému předchází infiltrace lipidy (6,7,11,13,14, 15). Guver v roce 1987 zjistil, že v místě degenerace chybí Bowmanova membrána. Zda infiltrace stromatu rohovky histiocyty a leukocyty je součástí patogeneze choroby, či projevem reparativních pochodů je předmětem dalších studií. V úvahu je třeba vzít i přítomnost autoimunitních komplexů (1). Spontánní perforace rohovky, kterou jsme zaznamenali u našeho nemocného, souvisí se vznikem ruptur Descemetovy membrány a následným hydropsem rohovky za vzniku rohovkové cysty (16, 18). V chirurgické léčbě jsou uváděny různé techniky. Anderson použil kombinaci plastiky skléry a spojivky. Chen (9) doporučuje epiker-



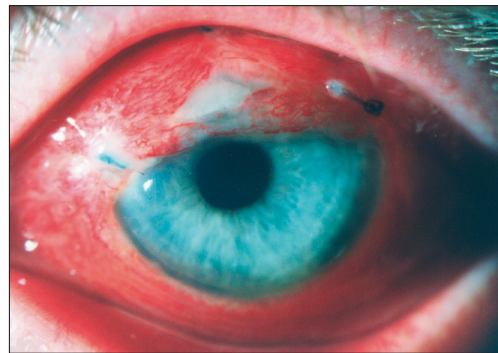
Obr. 1. A. Pravé oko před operací.



Obr. 1. B. Pravé oko po operaci.



Obr. 1. C. Levé oko před operací.



Obr. 1. D. Levé oko po operaci

toplastiku jako technicky nejjednodušší operaci. Pokud okraje degenerace nejsou rozředlé, je možné uzavřít defekt rohovky prostou suturou okrajů (3). Nejčastější technikou uváděnou v literatuře je použití sklerokorneálního transplantátu (2, 4, 8, 12). Jako nejvýhodnější a univerzálnější se ukazuje použití rohovkového nebo lépe sklerokorneálního štěpu s kmenovými limbálními buňkami.

ZÁVĚR

Nemocné s Terrienovou marginální dystrofií je vhodné dispenzarizovat. Včasná operace odstraní defekt rohovky a průvodní vysoký rohovkový astigmatismus.

LITERATURA

1. **Austin P., Brown S.I.:** Inflammatory Terrien's marginal corneal disease. *Am. J. Ophthalmol.*, 92, 1981, 2: 189–192.
2. **Brown A.C., Rao G. N Aquavella J. V.:** Peripheral corneal grafts in Terrien's marginal degeneration. *Ophthalmic Surg.*, 14, 1983, 11: 931–934.
3. **Caldwell D. R., Insler M. S., Boutros G, et al.:** Primary surgical repair of severe peripheral marginal ectasia in Terrien's marginal degeneration. *Am. J. Ophthalmol.*, 97, 1984 3: 332–336.
4. **Carstoccea B., Gafencu O., Apostol S.:** [Marginal ectasia of the cornea resolved surgically]. *Oftalmologia*, 40, 1996, 1: 64–67.
5. **Carty R. E., Maino J. H.:** Terrien's marginal corneal degeneration: a case report. *Am. J. Optom. Physiol. Opt.*, 58, 1981, 12: 1131–1133.
6. **Gerinec A, Chynoransky M, Jakubovsky J.:** Terrien's corneal dystrophy. *Čs. Oftalmol.*, 45, 1989, 4: 261–269.
7. **Guyer D. R., Barraquer J, McDonnell P. J., et al.:** Terrien's marginal degeneration: clinicopathologic case reports. *Graefes Arch. Clin. Exp. Ophthalmol.*, 225, 1987, 1: 19–27.
8. **Hahn T. W., Kim J. H.:** Two-step annular tectonic lamellar keratoplasty in severe Terrien's marginal degeneration. *Ophthalmic Surg.*, 24, 1993, 12: 831–834.
9. **Chen, L., Chen, J. Yang, B. et al.:** A preliminary report of epikeratophakia for the treatment of Terrien's degeneration. *Zan Ke Xue Bao*, 13, 1997: 79–81.
10. **Kremer I.:** Terrien's marginal degeneration associated with vernal conjunctivitis. *Am. J. Ophthalmol.*, 111, 1991, 4: 517–518
11. **Lopez J, S, Price F. W. Jr, Whitcup S. M., et al.:** Immunohistochemistry of Terrien's and Mooren's corneal degeneration. *Arch. Ophthalmol.*, 109, 1991, 7: 988–992.
12. **Pettit T. H.:** Corneoscleral freehand lamellar keratoplasty in Terrien's marginal degeneration of the cornea—long-term results., *Refract. Corneal Surg.*, 7, 1991, 1: 28–32.
13. **Pouliquen Y, Dhermy P, Renard G, et al.:** Terrien's disease: clinical and ultrastructural studies, five case reports. *Eye*, 3, 1989, 6: 791–802.
14. **Pouliquen Y, Dhermy P, Renard G, et al.:** [Terrien's disease, apropos of 6 cases. Ultrastructural study]. *J. Fr. Ophthalmol.*, 12, 1989, 8–9: 503–520.
15. **Pouliquen Y, Renard G, Savoldelli M.:** Keratoconus associated with Terrien's marginal degeneration. A clinical and ultrastructural study. *Acta Ophthalmol. Suppl.*, 192, 1989: 174–181.
16. **Romanchuk K. G., Hamilton W. K., Braig R. F.:** Terrien's marginal degeneration with corneal cyst. *Cornea*, 9, 1990, 1: 86–87.
17. **Shimazaki J; Yang H, Y; Shimmura S; et al.:** Terrien's marginal degeneration associated with erythema elevatum diutinum. *Cornea*, 17, 1998, 3: 342–344.
18. **Soong H. K., Fitzgerald J, Boruchoff S, A, et al.:** Corneal hydrops in Terrien's marginal degeneration. *Ophthalmology*, 93, 1986, 3: 340–343.
19. **Wagoner, M.D., Teichmann K.D.:** Terrien's marginal degeneration associated with posterior polymorphous dystrophy. *Cornea*, 18, 1999, 5: 612–615.
20. **Wilson S. E., Lin D.T., Klyce S.D., et al.:** Terrien's marginal degeneration: corneal topography. *Refract. Corneal Surg.*, 6, 1990, 1: 15–20.

*Doc. MUDr. Svatopluk Synek, CSc.
Klinika nemocí očních a optometrie
Fakultní nemocnice u svaté Anny a LF MU
Pekařská 53, 656 91 Brno*