
Conjunctivitis lignea: komplikace vrozeného deficitu plazminogenu (kazuistika)

Dostálek M.¹, Krásný J.², Špička I.³, Šach J.⁴

¹Ortoptická část, Oční oddělení, Nemocnice, Litomyšl,
primář MUDr. Vladimír Liška, Ph.D.

²Oční klinika FNKV, Praha,
přednosta prof. MUDr. Pavel Kuchynka, CSc.

³I. interní klinika VFN, Praha,
přednosta prof. MUDr. Pavel Klener, DrSc.

⁴Ústav patologie 3. LF UK, Praha,
přednosta doc. MUDr. V. Mandys, CSc.

Souhrn

Autoři podávají podrobný rozbor desetiletého sledování dětského pacienta s *conjunctivitis lignea*. Dokládají přítomnost všech typických očních nálezů (zejména rekurentní tvorbu granulomatózních pseudotumorů postižené sliznice) souvisejících s touto vzácnou chronickou pseudomembranózní konjunktivitidou. Klinický obraz zahrnuje i deficit plazminogenu, který je nově pokládán za primární příčinu onemocnění. Diagnóza byla potvrzena při opakovaných excizích histologicky. Typický je pseudomembranózní zánět se smíšeným zánětlivým infiltrátem, který obsahuje velké množství elementů chronické i akutní zánětlivé reakce. Součástí zánětlivého obrazu je granulom s akumulací PAS-pozitivní amorfni hmoty s vysokým obsahem fibrinu a bohatou novotvořenou cévní sítí. Na základě postupně odhalovaných poznatků o možné etiopatogenezi onemocnění se odvíjel i léčebný postup v daném období. Celkově až devátý, poslední, chirurgický výkon přinesl dlouhodobou remisi trvající již třicet měsíců. Autoři kombinovali snesení granulomu s aplikací mitomycinu na rannou plochu, kterou překryli plastikou spojivky. V pooperačním období aplikovali heparin v masti s kortikosteroidy a antibiotiky. Cílem podání mitomycinu je zpomalení fibroproliferativní reparativní reakce. Překrytí ranné plochy snižuje počet mikrotraumat na nerovně pooperační sklerální ploše. Heparin v tkáňovém intersticiu ranné plochy blokuje konverzi fibrinogenu na fibrin.

Klíčová slova: conjunctivitis lignea, plazminogen, heparin, mitomycin C, aberantní hojení, pseudomembranózní zánět

Část této práce byla prezentována na Pracovním dni ČOS: Imunologická onemocnění rohovky, Praha, 10. 11. 2001. a na XIII. Českém a slovenském hematologickém a transfuziologickém kongresu s mezinárodní účastí, Praha, 22. – 25. 9. 2002. Část této problematiky byla publikována formou atestační práce prvního autora.

Summary

Ligneous Conjunctivitis: Complication of Inborn Plasminogen Deficiency (a Case Report)

Authors refer about detailed analysis of ten years follow up of a child patient with ligneous conjunctivitis. They document presence of all typical eye findings (especially recurrent formation of granulomatous pseudotumors in affected mucous membrane) related to this rare pseudomembranous conjunctivitis. The clinical picture of the disease includes plasminogen deficiency, a factor newly considered as primary cause of the disease. The diagnosis was confirmed histologically by repeated probatory excisions. Pseudomembranous inflammation with mixed inflammatory infiltrate containing large amount of elements of chronic as well as acute inflammatory reaction is typical. Granuloma with the accumulation of the PAS-positive amorphous matrix with high content of the fibrin and with the network of newly formed vessels is the component of the inflammatory picture. The treatment was based on successively discovered knowledge of the possible etiopathogenesis of the disease. Only the ninth, last surgical procedure induced longer-term remission, which lasts sixteen months until now. The granuloma excision was combined with the mitomycin application on the wound surface and a conjunctivoplasty. During the postoperative period, the ointment with heparin, corticosteroid and antibiotic was applied. The purpose of the mitomycin use is to slow down the fibroproliferative reparative reaction. Covering of the wound surface decreases the number of microtraumas on the uneven postoperative scleral surface. Heparin in the interstitial tissue of the wound surface blocks the conversion of fibrinogen to fibrin.

Key words: ligneous conjunctivitis, plasminogen, heparin, mitomycin C, aberrant healing, pseudomembranous inflammation

Čes. a slov. Oftal., 61, 2005, No. 1, p. 38–49

ÚVOD

Termín *conjunctivitis lignea* (var. *lignosa*) poprvé použil Borel [4] v roce 1933 ve svém popisu onemocnění tříleté dívky s oboustrannými rekurentními konjunktiválními pablánami, aby zdůraznil přítomnost charakteristické, dřevité indurace víček [36]. První dostupná zpráva o tomto onemocnění ale pochází pravděpodobně od Bouissona, který v roce 1847 podal klinický popis pacienta s hyperakutní pseudomembranózní konjunktivitidou s tuhou indurací víček [5]. V roce 1924 publikoval Lijó Pavía první detailní histologický popis onemocnění [15].

Conjunctivitis lignea (chronická pseudomembranózní konjunktivitida [26], rekurentní postmembranózní granulom spojivky [36]) je chronické zánětlivé onemocnění spojivky s rekurentní tvorbou zánětlivých, později až granulomatózních indurací postižené sliznice a pablán na jejím povrchu. Onemocnění je vzácné. DeCock v roce 1995 zmiňuje pouze přes 100 dosud literárně dokumentovaných onemocnění [6]. Průměrný věk při začátku potíží je odhadován na 5,5 roku [36]. Postižení je častější u žen [36]. Intersexuální poměr je odhadován na 1,5:1 [21] nebo 1,7:1 [6]. Při zohlednění malého počtu onemocnění nemůžeme *conjunctivitis lignea* považovat za „nemoc malých dívek“, můžeme pouze očekávat převahu výskytu u žen a tendenci k manifestaci v předškolním věku [25]. První okulární příznaky se nejčastěji manifestují mezi druhým a šestým rokem věku, nejranější počátek

onemocnění byl publikován u třídenního novorozence [21]. *Conjunctivitis lignea* postihuje i starší osoby. Dva ze 17 pacientů v Hidayatově a Riddleově souboru byli dospělí ve věku 65 a 85 let [10]. Nebyla doložena vazba na rasu, ale v publikovaných kazuistikách se zřetelně častěji objevují pacienti pocházející z Turecka. *Conjunctivitis lignea* byla popsána i u myší a psů. *Conjunctivitis lignea* postihuje jedno nebo obě oči. Oboustranná onemocnění jsou nejčastěji asymetrická [21]. Nejčastější lokalizací zánětlivé léze je tarzální spojivka, častěji horní [21], jsou také dokumentovány případy s postižením bulbární [25] i limbální spojivky [6]. Jizvení [6], neovaskularizace a/nebo difuzní ložiskové zkalení bývá projevem druhotného zasažení sousedící rohovky [8]. Raritně může destrukce rohovky vést k perforaci a ztrátě oka [36].

Oční manifestaci může předcházet systémové horečnaté onemocnění [6]. Úvodní subakutní nigranulomatózní pseudomembranózní zánět spojivkového ložiska je v klinickém vývoji obvykle následován rekurentním nespecifickým zánětem s tvorbou granulační tkáně [36]. Typický je hutný bělavý exsudát, který vytváří plošné pablány mírně lnoucí k chronicky zanícené, granulomatózně zbytnělé konjunktivě. Toto pseudotumorózní spojivkové ložisko je bílé, bíložluté nebo červené barvy, přisedlého nebo stopkatého až papilomatózního tvaru, tuhé konzistence [4,36]. Bezprostředně po mechanickém odstranění pablán dochází k jejich obnově. Afekce může spontánně regredovat [10, 21]. *Conjunctivitis lignea* může být provázena dalším extraokulárním zánětlivým postižením sliznice dutiny ústní [29] a nosní [21], dýchacího traktu vč. alveolární stěny [23], středního ucha [17], laryngu a hlasivek nebo zevního genitálu [21] či cervixu. Opakovaně byla popsána vzácná kombinace očního postižení a vrozeného obstrukčního hydrocefalu [9, 21, 31, 32] s nutností drenážní operace. Zánětlivé alterace slizničních povrchů mohou být dále komplikovány nefritidou nebo artritidou [21]. Možnou příčinou souběžné reakce různých slizničních povrchů je jejich vzájemná tkáňová podobnost, kdy je epitel posazen na dobře vaskularizované a na lymfoidní struktury bohaté proprii [35].

Přes pokroky v popisu klinického průběhu, histologických a laboratorních nálezů u pacientů s *conjunctivitis lignea* není dosud zcela jednoznačně stanovena etiologie a terapie této chronické nemoci [6, 21].

Zprávy o prvních léčebných pokusech hovoří o lokální aplikaci argentnitrátu [21], jodových preparátů a podávání injekcí antidifterického séra [6]. Bezvýsledně byla příčina hledána v oblasti infekčních agens vč. virů [15]. Efekt lokálně aplikovaných antibiotik je dnes připisován pouze tlumení sekundárních infekcí [21]. V rámci chirurgických postupů byla ověřována účinnost alogenní transplantace skléry [3] a s dílčím úspěchem i kryochirurgie [19]. Infiltrace granulomatózních lézí žírnými buňkami vedla k úvahám o hypersenzitivním původu *Conjunctivitis lignea* a k bezúspěšnému použití inhibitorů degranulace žírných buněk [10]. Pau a Haenesch považovali onemocnění za alergickou vaskulitidu [24]. Byla také vyslovena domněnka o imunitou zprostředkované etiologii onemocnění. Lokální aplikace cyklosporinu a kortikosteroidů představovala na konci minulého století léčbu první volby u pacientů s *conjunctivitis lignea* [28]. Ojedinele byl s úspěchem použit i azathioprin [10]. Úvahy o příčině onemocnění v poruše glykosaminoglykanového metabolismu souvisely s nálezy kyselých mukopolysacharidů v konjunktiválních lézích [8]. Nejednoznačné výsledky [21] provázely léčebnou aplikaci hyaluronidázy samostatně [8] nebo v kombinaci s α -chymotripsinem či spolu s chirurgickým odstraněním granulomu [21]. Účinek této terapie byl připisován mechanické disperzi plazmatických bílkovin uvolněných do intersticia před jejich koagulací [10].

Rodinná predispozice k nemoci byla dokumentována v několika publikovaných sděleních [4, 10]. Nález onemocnění u více členů téže rodiny v různých generacích a u sourozenců také ukazují na možnou přítomnost hereditárního faktoru. Společné postižení spojivky a dalších slizničních povrchů upozorňuje na pravděpodobný systémový podklad onemocnění. Recentní poznatky o etiologii onemocnění tato empirická pozorování potvrzují.

KAZUISTIKA

Dnes sedmnáctiletý pacient (nar. 12/1987) je sledován od čtyř let pro recidivující tumoriformní útvar limbální části bulbární spojivky a dolní tarsální konjunktivy pravého oka. Pro základní onemocnění byl pacient dosud osmkrát hospitalizován, devětkrát operován (tab. 1) a přibližně stopadesátkrát ambulantně ošetřen

Tab. 1. Přehled operačních výkonů

Datum	Provedený chirurgický výkon	Lokální terapie
IX/1992	excize pseudotumoru z perilibální spojivky	kauterizace spodiny
VI/1994	excize pseudotumoru z perilibální spojivky	koagulace spodiny
VII/1994	excize pseudotumoru z perilibální spojivky	-
X/1994	excize pseudotumoru z bulbární spojivky	alogenní spojivkový transplantát
VII/1995	lamelární keratektomie	-
XI/1995	lamelární keratektomie	cyclosporin gtt.
VII/1996	excize pseudotumoru z dolní tarsální spojivky	-
IV/1998	excize pseudotumoru z bulbární spojivky excize pseudotumoru z tarsální spojivky	kryokoagulace + mitomycin C
VI/2001	excize pseudotumoru z bulbární spojivky	mitomycin C + plastika spojivky+ heparin ung.

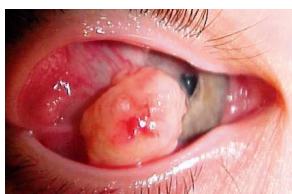Poprvé byl chlapec vyšetřen v srpnu 1992 s týdenní anamnézou otoku víček a náhodného nálezu drobného útvaru prominujícího na limbu pravého oka. Byla provedena první excize „měkkého, bledého 3–4 mm velkého útvaru secernujícího bělavou, jakoby hlenovitou hmotu“. V období následujícím po prvním chirurgickém snesení pseudotumoru až do roku 2001 byl vývoj lokálního klinického nálezu neuspokojivý. Recidivy onemocnění následovaly bezprostředně po excizích afekce. Velikost bulbárního zánětlivého pseudotumoru se postupně zvětšovala (obr. 1), vedla k vyklenutí, deformaci a poklesu horního víčka, což způsobilo rozvoj lehké amblyopie. Oko bylo mírně odtlačováno do esotropie, ojediněle bylo patrné kompenzační postavení hlavy. V mezidobích mezi chirurgickými výkony byly novotvořené pablány mechanicky odstraňovány. Tato ošetření byla provázána krvácením z vaskularizované spodiny. Pouze tarsální ložisko spontánně regredovalo po předposlední operaci.

Pro podezření na souvislost očního onemocnění s defektní funkcí plazminogenu podstoupil pacient v roce 1998 první hematologické vyšetření. Hladiny plazminogenu se pohybovaly při opakovaných vyšetřeních v rozmezí 9-17 % (normální hodnota tohoto vyšetření je 75-150 %) (tab. 2). Parciální deficit plazminogenu (65 %) byl také potvrzen u matky (ostatní koagulační vyšetření bylo normální). Vyšetření sestry bylo negativní. Otec pacienta se vyšetření nepodrobil.

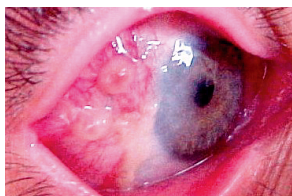
Tab. 2. Částečný přehled hemokoagulačních laboratorních vyšetření

Vyšetření	20. 11. 1998 (první vyšetření)	30. 5. 2000 (komplexní vyšetření)	7. 9. 2001 (poslední vyšetření)
Plasminogen	15,4 %	9 %	17 %
INR	N	0,9	1,1
APTT	N	30,9 s	38,3 s
Trombinový čas	N	10,1 s	13,9 s
Fibrinogen	N	4,05 g/l	2,10 g/l
Antitrombin III	N	101 %	N
Protein C	N	88 %	N
Protein S	N	92 %	N
Inhibitor aktivátoru plasminogenu I.	N	12,9 ug/l	N
D-Dimer	N	50,0 ug/l	N

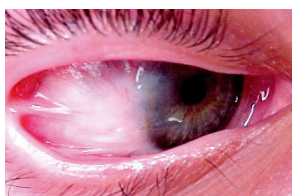
Poznámka: N = nevyšetřeno



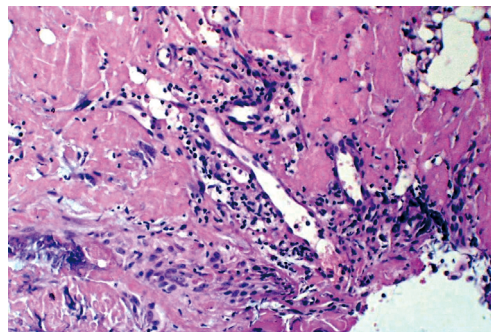
Obr. 1. Lokální nález na bulbární spojivce pravého oka před poslední operací (V/2001)



Obr. 3. Bulbární spojivka 2 měsíce po poslední operaci (IX/2001)



Obr. 4. Jizevnatě zhojená bulbární spojivka dva roky po poslední operaci (VI-II/2003)



Obr. 2. Řez zánětlivým pseudotumorem: amorfni eozinofilní hmota a zánětlivý infiltrát se strukturami nespecifické granulacní tkáně s novotvořenými kapilárami (parafinový řez barvený H.E., původní zvětšení 50krát)

Komplexní imunologické vyšetření pacienta bylo normální s výjimkou snížených hodnot IgM, procenta CD20 B lymfocytů, screeningu absolutní fagocytózy neutrofilů a oxidativního vzplanutí (NBT stimul. – PMA) svědčících o určité predispozici k vaskulitidám. Mikrobiologické vyšetření bylo opakovaně negativní.

Tkáňový materiál získaný při chirurgických ošetřeních byl opakovaně histologicky vyšetřován. Jednotlivé nálezy se podstatným způsobem nelišily a byly charakteristické pro diagnózu *conjunctivitis lignea*. Na povrchu excidovaných pablán či pseudotumorů byl zachycen alterovaný, regenerující dlaždicový spojivkový epitel, místy s ostrůvky hypergenerace zanořenými uvnitř útvarů. Patogno-mickým znakem onemocnění, opakovaně nalezeným ve tkáňových vzorcích, jsou depozita fibrinu ve formě amorfního, hyalinu podobného eozinofilního materiálu ve stromatu granu-

lomů. Amorfni materiál je PAS pozitivni a na rozdíl od hyalinu se nepřibarvuje barvami na amyloid. Histologicky byly léze charakteristické přítomností velkého počtu zánětlivých elementů: lymfocytů, plazmatických buněk a eozinofilních segmentovaných leukocytů (obr. 2). Excidované tkáně byly bohatě vaskularizovány novotvořenými cévami.

Jako součást přípravy k další operaci byla s informovaným souhlasem rodičů provedena v prosinci 2000 a lednu 2001 klinická zkouška lokální aplikace heparinu. Sledované hematologické parametry (INR, APTT) nebyly v průběhu dvouměsíční lokální aplikace heparinu ve formě očních kapek (25 000 IU/ml) a oční masti (12 500 IU/mg) ovlivněny. V průběhu 5. týdne klinické zkoušky bylo zaznamenáno malé množství volné krve ve spojivkovém vaku a na řasách. Spontánní drobné krvácení ustalo bezprostředně po změně lékové formy z očních kapek na mast.

Poslední operační výkon byl proveden v červnu 2001. Zánětlivý pseudotumor bulbární spojivky dosáhl velikosti 10x12x6 mm (obr. 1). Po jeho excizi byl na sklerální spodinu operační rány aplikován mitomycin C na dobu 5 min. a potom byla ranná plocha překryta posuvnou plastikou spojivky. V časném pooperačním období byl spolu s běžnou pooperační terapií antibiotikem s kortikoidem aplikován heparin ve formě oční masti (12 500 IU/mg) ve dvouhodinovém intervalu. Heparin v oční masti byl v pooperačním období podáván po dobu 3 měsíců. V tomto období byl dvakrát aplikován Diprophos inj. s.c., Maxitrol ung. byl podáván 8 týdnů a poté nahrazen kombinací HypoTears gel a Flucon gtt. V časném pooperačním období vzniklo ložiskovité nodulární zbytnění spojivky překrývající operační ránu (obr. 3). Na povrchu ložisek byly opakovaně nalézány amorfni, bledé hmoty, které byly ponechávány in situ. Histologické vyšetření tohoto materiálu bylo shodné s dřívějšími popisy novotvořeného gelatinózního materiálu pablán. Při nezměněné lokální terapii (vč. pokračování v aplikaci heparinu v oční masti) ložiska spontánně regredovala. Obdobný nález byl zaznamenán v 5. pooperačním měsíci. Znovu byl ordinován heparin v oční masti a lubrikans ve formě očního gelu na bázi povidonu. Uzlovitá hypertofie bulbární spojivky se spontánně vyhladila do 4 týdnů.

V současnosti, tři roky od poslední operace, je tarzální spojivka zhojena. Temporální část bulbární spojivky je jizevnatá, s bohatší cévní kresbou, klidná, bez známek recidivy onemocnění a bez nutnosti lokální terapie (obr. 4).

DISKUSE

Současné názory na etiologii *conjunctivitis lignea* jsou odvozovány především z histologických studií peroperačně odebraného bioptického materiálu. Histologické nálezy z granulomatózních zánětlivých lézí nejsou pro nemoc specifické, ale mají několik charakteristických rysů [21]. Jde především o výrazné kolekce eozinofilní PAS-pozitivní amorfni hmoty, jejíž vzhled je podobný hyalinu, a o bohatou novotvořenou cévní síť [36].

Skladba eozinofilní amorfni hmoty v zánětlivých ložiscích byla určena histochemickými metodami. Opakovaně byl potvrzen dominantní podíl fibrinu [13, 17], přítomnost albuminu, imunoglobulinů [17] a kyselých mukopolysacharidů. Tyto nálezy ukazují na pravděpodobnou poruchu permeability novotvořené cévní sítě v granulomech, která umožňuje výstup složek plazmy do intersticia. Také světelnou mikroskopií lze nalézt hyperplazii endoteliálních buněk [17] široké metachromatické

opouzdření cév s aktivovanými fibroblasty na povrchu [16], neovaskularizační pupeny [24], okluze a cévní nekrózy ve stromatu pseudotumorů. Při vyšetření elektronovou mikroskopií byla popsána ložiska abnormální cévní stěny se širokými štěrbinami mezi endoteliálními buňkami, které byly obkrouženy multilaminárními basálními membránami [10]. Cévní změny u onemocnění někteří autoři kvalifikují jako vaskulitidu [24]. Primární příčina této vaskulopatie mukózní membrány zůstává neznámá.

V nedávné době byla vysvětlena příčina akumulace fibrinu v zánětlivém granulomu poruchou lokální fibrinolytické reakce geneticky podmíněným deficitem hladiny plazminogenu I. Tento mechanismus označil poprvé Schuster a kol. v roce 1997 [31] za potenciální příčinu odchylné zánětlivé reakce u dvou pacientek postižených *conjunctivitis lignea* v kombinaci s obstrukčním hydrocefalem. Metodami molekulární genetiky byla Schusterovou skupinou u první dívky lokalizována bodová homozygotní mutace v plazminogenu exonu 7 na pozici 780 a u druhé dívky obdobná bodová homozygotní mutace v plazminogenu exonu 15 na pozici 1924. [31]. Později stejné pracoviště popsalo na plazminovém genu jiných nemocných další genetické změny [33]: mutaci Lys 19 → Glu v homozygotní podobě i v heterozygotní formě, kdy na druhém genu byla *missense* nebo *nonsense* mutace a blokovaný posun v plazminogenu exonu 14 (Gly565ins-G). Příčinnou souvislost se podařilo prokázat i experimentálně. U plazminogendeficientních myší se vyvíjejí spojivkové léze klinicky a histologicky identické s nálezy u lidí. Souvislost depozice fibrinu s deficitem plazminogenu byla prokázána dalším experimentem. Charakteristické léze nebyly pozorovány u plazminogendeficientních myší, kterým současně chyběl fibrinogen. Myš může být dobrý model pro studium kliniky a terapie onemocnění. Znalosti o plazminovém genu již také posloužily k prenatalní diagnostice onemocnění [32]. Na základě přímých a nepřímých důkazů je hypofibrinolýza vyvolaná deficitem plazminogenu I. přijímána jako primární příčina ligneózní konjunktivitidy [9, 12, 13, 18, 20, 31, 32, 33, 38] i souvisejících orálních [29] a plicních [23] postižení.

Deficit plazminogenu je trvalé a systémové postižení, přesto je klinická zkušenost taková, že granulomatózní zánětlivé léze nevznikají spontánně, ale pouze v rámci reparačních zánětlivých dějů navazujících na předchozí náhodné poranění [36] nebo chirurgickou lézi (snesení pterygia, operace strabismu, korekce entropia). Nevznikají kdekoli, ale pouze na povrchu sliznic. To vedlo Pfannkucha a kol. v roce 1987 k názoru, že klinický obraz při *conjunctivitis lignea* je důsledkem poruchy v hojení ran [25] mukózních povrchů. DeCock a kol. [6] v roce 1995 a Spencer [36] o rok později názor Pfannkucha zobecnili a onemocnění označili jako důsledek aberantní reakce na zánět. Pravděpodobně zvláštnosti reparačního zánětu mukózní membrány podmiňují klinické projevy patologických dějů souvisejících s lokální poruchou fibrinolýzy a fibroproliferativní a vaskulogenní reparační reakce. Někteří diskutovali své biochemické nálezy abnormálních mucinů v pseudomembránách a enzymů v granulomech v souvislosti s hypofibrinolýzou specifickou pro mukózní povrchy. Vzájemnou kauzální souvislost mezi vrozeným deficitem plazminogenu I. a vaskulopatií mukózních membrán neznáme (schéma 1). Potenciálními spojovacími články mohou být např. efekt exscesivního množství fibrinu na neovaskularizaci v ložisku nebo funkce zevního aktivátoru plazminogenu, která bude pravděpodobně u malfunkčních endotelií novotvořených kapilár v granulomu defektní. V dobré shodě jednotlivých autorů, experimentálních poznatků a klinické zkušenosti můžeme *conjunctivitis lignea* pokládat za projev aberantního reparačního zánětu mukózních povrchů kauzálně související s vrozeným deficitem plazminogenu I.

Všechny popsané patofyziologické procesy byly dokumentovány i v průběhu

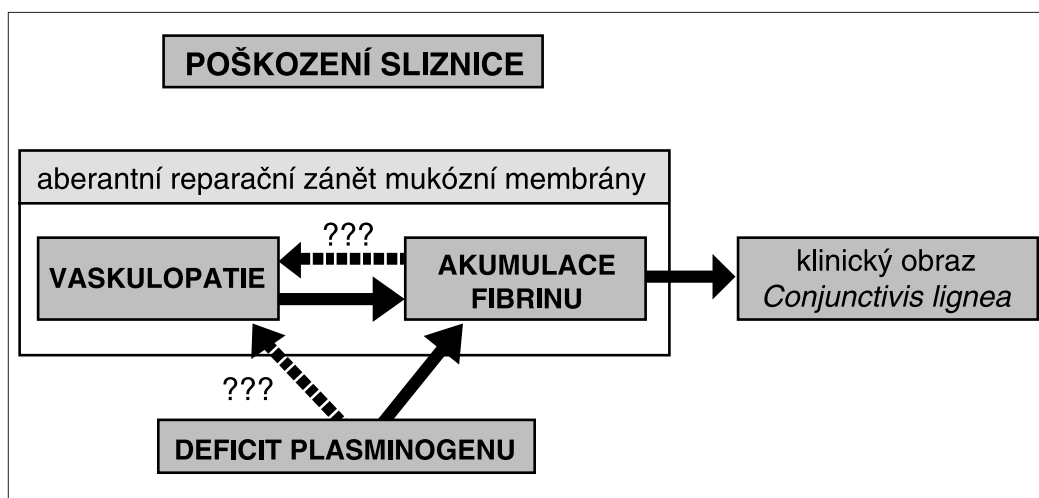


Schéma 1. Vztah patofyziologických dějů podílejících se na klinickém obrazu *conjunctivitis lignea*

onemocnění našeho pacienta. Deficit plazminogenu jsme poprvé prokázali v listopadu 1998 (tab. 2). Hraniční snížení hladiny plazminogenu ukazuje pravděpodobně na heterozygotní dědičné založení u matky pacienta a AR dědičnost defektu. S výjimkou laboratorního průkazu koagulopatie jsme ale u pacienta nezaznamenali žádné trombotické epizody. To je ve shodě s pozorováním Mingerse a kol. [20], kteří ve skupině šesti pacientů, jejich rodičů a šesti sourozenců také nedokumentovali žádné další klinické projevy defektu plazminogenu. Tuto skutečnost vysvětluje experimentálně doložené zintenzivnění fibrinolytických procesů nezávislých na plazminu [20]. Podle dostupných literárních údajů byly v době našeho nálezu dokumentovány pouze tři pacienti s doloženým deficitem plazminogenu v souvislosti s diskutovaným onemocněním. V roce 1997 Schuster a kol. [36] poprvé našel tento defekt u svých dvou pacientek. O rok později publikoval Knauer kazuistiku onemocnění dítěte kombinujícího klinický obraz *conjunctivitis lignea* a laboratorní průkaz deficitu plazminogenu [12]. Stávající možnosti farmakologie umožňují přímou substituční terapii deficitu prostřednictvím celkově podávaného lys-plazminogenu [9, 13] nebo i topické aplikace plazminogenu [38]. Vysoká cena a špatná biologická dostupnost preparátu limitují jeho klinické použití na ojedinělé aplikace u nejtěžších případů [9]. Rekombinantní tkáňový aktivátor plazminogenu byl použitý pouze k intrakamerální peroperační aplikaci při odstranění katarakty u pacienta s *conjunctivitis lignea* [18]. Ve světle těchto poznatků je terapeutický koncept De Cocka a kol. [6] aplikovat lokálně kombinaci antikoagulans (heparin) a fibrinolytika (α -chymotrypsin) po chirurgickém odstranění pseudotumorózní léze zcela racionální. Jejich terapeutický záměr vycházel ze snahy eliminovat fibrin ze zánětlivých granulomů, informace o možné souvislosti s vrozeným deficitem plazminogenu ještě neznali. První klinické výsledky byly příznivé. U třinácti nemocných ze sedmnácti sledovaných došlo ke zlepšení ložiskového nálezu. U pacientů s rekurencemi onemocnění bylo registrováno prodloužení intervalu bez klinických obtíží. Efekt terapie lokálně podávaným heparinem se pravděpodobně zakládá na omezení konverze fibrinogenu na fibrin a minimalizaci tvorby depozit, které v důsledku hypofibrinolýzy nemohou být solubilizovány a z ložiska dostatečně eliminovány. Bezprostředně po operaci bylo dávkování heparinu

v De Cockově studii 1 000–5 000 IU v ml collyria. Heparin podávali v intervalu 30–60 minut. Intenzivní lokální terapie byla aplikována do doby než byla ranná plocha překryta reepitelizací, potom byly kapky aplikovány v sestupné dávce, dokud byly patrné známky konjunktiválního zánětu [6]. U našeho pacienta jsme zvolili pooperační dávkování heparinu odchylně. Heparinová mast (12 500 IU/mg) byla pooperačně podávána ve dvouhodinovém intervalu. Později byla dávka snižována prodloužením intervalu aplikace. Heparin byl vysazen tři měsíce po operaci.

Formu oční masti jsme zvolili na základě klinické zkušenosti v průběhu klinické zkoušky lokální aplikace heparinu před poslední operací. Při podávání heparinu v kapkách došlo k malému spontánnímu krvácení z léze. Toto pozorování jsme interpretovali jako důsledek mikrotraumatu na povrchu prominujícího zánětlivého granulomu, které způsobil pohyb víčka nebo manuální promnutí oka. Povrchová heparinizace neumožnila okamžitou hemostázu a volná krev potřísnila víčka. Toto pozorování nás vedlo k obecnému závěru, že vedle farmakologického ovlivnění afekce je velmi významná i mechanická protekce před mikrotraumaty tím, že je dávana přednost masťové formě léků. Tato zkušenost našla také uplatnění v dlouhodobé pooperační aplikaci lubrikancí do operovaného oka po vysazení heparinu. Další komponentou mechanické protekce před mikrotraumaty je pouze částečné odstraňování hlenovitých pablán. Jednak je granulom pablánou mechanicky chráněn a také se minimalizuje počet kontaktů nástroje (pinzety) s granulomem, které se dříve projevovaly krvácením z povrchu léze. Souvislost vzniku granulomatózní léze s mechanickým poškozením povrchu spojivky dokládá také ojedinělé histologické pozorování cizího tělíska s dystrofickým zvápenatěním unitř excidovaného pseudotumoru. Nejvýznamnější součástí ochrany povrchu sklerální ranné plochy před mikrotraumaty v průběhu pooperačního hojení bylo její překrytí posuvnou plastikou spojivkového krytu. Shields a Shields [30] doporučují takový postup pro snížení počtu mikrotraumat a zlepšení hojení po chirurgickém odstraňování benigních i maligních tumorů spojivky. Technika posunu byla zvolena po nedobré zkušenosti jiných autorů [27], aby se předešlo indukci ligneózní léze v místě odběru zdravé spojivky. Dalším přínosem překrytí sklerální ranné plochy spojivkou bylo omezení pooperační migrace mitomycinu C aplikovaného pooperačně [1]. I přes cílenou snahu omezit v pooperačním období množství mikrotraumat byla u našeho pacienta opakovaně zachycena iniciální fáze recidivy (obr. 3). V obou případech se komplikaci podařilo řešit zvýšením dávky, resp. opakovaným nasazením lokálního kortikosteroidu a heparinu v masti.

Po předposlední operaci s lokální pooperační aplikací mitomycinu C na sklerální spodinu ranné plochy jsme registrovali přechodné zlepšení klinických projevů onemocnění. Na základě tohoto pozorování a zprostředkované zkušenosti s efektem jednorázové aplikace mitomycinu C na rannou sklerální plochu po snesení pterygia [1, 14] jsme aplikaci použili i při poslední operaci. Vysvětlení mechanismu účinku tohoto antimetabolického antibiotika na zánětlivou podstatu tvorby granulomů při *conjunctivitis lignea* není snadné. Mitomycin C neblokuje, pouze modifikuje fibroproliferativní reparativní reakci [11]. Fibroblasty, jejichž růst byl zastaven aplikací mitomycinu C *in vitro*, byly dále schopné migrovat a produkovat některé růstové a migrační působky potřebné pro hojení ran [22]. Domníváme se, že efekt mitomycinu v případě *conjunctivitis lignea* může spočívat ve zpomalení neovaskularizace [37] v nově vznikající granulační tkáni a tím omezené exsudaci plazmatické frakce fibrinogenu do intersticia. Vaskulopatie zanícené mukocni membrány (viz výše) je nejméně poznanou částí patofyziologického podkladu *conjunctivitis lignea*, naše vysvětlení nelze proto podložit žádnými experimentálními

argumenty. K aplikaci mitomycinu C u dítěte jsme se odhodlali také na základě dobrých zkušeností pedooftalmologů s tímto agens při trabekulektomii [34], prevenci hypertrofického jizvení po operaci strabismu [37] a při terapii těžké vernalní keratokonjunktivitidy [2].

Podobnou per a postoperační terapeutickou kombinaci úspěšně použil Meire a kol. [18] při deváté operaci u svého pacienta: mytomycin C aplikovali na sklerální plochu na 3 minuty, poté defekt překryli transplantátem z amniové membrány, pooperačně použili prednison celkově v dávce 1 mg/kg/den a lokální heprin po dobu 14 dní. Naproti tomu samotná aplikace heparinu bez peroperační terapie mytomycinem byla u některých publikovaných kazuistik nedostatečná: např. čtyři pacienti ze sedmnácti v pozorování DeCocka [6], dva pacienti publikovaní ve sdělení Rao a kol. [27] i jeden pacient Demeulemeesterův [7]

ZÁVĚR

Léčebná strategie po chirurgickém odstranění zánětlivého granulomu sestavená z pěti prvků: (1) peroperační ošetření ranné plochy mitomycinem, (2) překrytí ranné plochy plastikou spojivky a (3) intenzivní pooperační terapie lokální aplikací heparinu a kortikosteroidů v (4) lékové formě oční masti nebo jiného lubrikans a ev. (5) pouze parciální a extrémně šetrné odstraňování novotvořených pablán nabízí racionální možnost uspokojivé terapie pacientů s *conjunctivitis lignea*. Stejnou terapeutickou strategii považujeme za vhodnou u pacientů se známým defektem plazminogenu (s i bez *conjunctivitis lignea*) v případě chirurgického zásahu, nebo traumatu na kterémkoliv mukózním povrchu.

PODĚKOVÁNÍ:

Autorům je ctí poděkovat MUDr. Z. Kerekesovi (Patologie, Litomyšl, primář: MUDr. Z. Kerekes) za cennou pomoc při opakovaném hodnocení části histologických nálezů a Mgr. P. Černému za rešeršní pomoc v problematice klinické farmakologie (Lékové informační centrum, FN u sv. Anny, Brno, vedoucí: Mgr. P. Černý)

LITERATURA

1. **Anduze, A. L., Burnett, J. M.:** Indications for and complications of mitomycin C in pterygium surgery. *Ophthalmic Surg. Lasers*, 27, 1996, 8: 667-673.
 2. **Akpek, E. K., Hasiripi, H., Christen, W. G., Kalayci, D.:** A randomized trial of low-dose, topical mitomycin-C in the treatment of severe vernal keratoconjunctivitis. *Ophthalmology*, 107, 2000, 2: 263-269.
 3. **Berlin, A. J., Carim, M., Langston, R. H., Price, R. L.:** Scleral grafting in the management of ligneous conjunctivitis. *Ophthalmic Surg.*, 13, 1982, 4: 288-291.
 4. **Borel, G.:** Un nouveau syndrome palpébral. *Bull. Mém. Soc. Franc. Ophthalmol.*, 46, 1933: 168.
-

5. **Bouisson, M.:** Ophthalmie sur-aigue avec formation de pseudomembranes a la surface de la conjunctive: extrait d'une lettre adressée a M. Florent. *Cunier. Ann. Ocul.*, 1847: 17-18, 100-104, (In: De Cock, R., Ficker, L. A., Dart, J. G., Garner, A., Wright, P.: Topical heparin in the treatment of ligneous conjunctivitis. *Ophthalmology*, 102, 1995: 1654-1659).
6. **De Cock, R., Ficker, L. A., Dart, J. G., Garner, A., Wright, P.:** Topical heparin in the treatment of ligneous conjunctivitis. *Ophthalmology*, 102, 1995: 1654-1659.
7. **Demeulemeester, C., Meire, F., Hanssens, M., De Leay, J. J.:** A puzzling case: conjunctivitis lignosa? *Bull. Soc. Belge. Ophthalmol.*, 268, 1998: 143-147.
8. **Duke-Elder, S.:** Ligneous conjunctivitis. In: Duke-Elder, S.: *System of Ophthalmology*, Vol. VIII, Part 1: Diseases of the Outer Eye. Henry Kimpton, London, 1965: 95-98.
9. **Heinz, C., Kremme, S., Externbrink, P., Steuhl, K. P.:** Ligneous conjunctivitis in a patient with plasminogen type I deficiency – case report with review of literature, *Klin. Monatsbl. Augenheilkd.*, 219, 2002, 3: 156-158.
10. **Hidayat, A. A., Riddle, P. J.:** Ligneous conjunctivitis: A clinicopathologic study of 17 cases. *Ophthalmology*, 94, 1987: 949-959.
11. **Hutchinson, A. K., Grossniklaus, H. E., Brown, R. H., McManus, P. E., Bradley, C. K.:** Clinicopathologic features of excised mitomycin filtering blebs. *Arch. Ophthalmol.*, 112, 1994, 1: 74-79.
12. **Knauer, R. H.:** Plasminogen fehlt bei Conjunctivitis lignosa. *Fortschr. Med.*, 116, 1998, 10: 16 - 18.
13. **Kraft, J., Lieb, W., Zeitler, P., Schuster, V.:** Ligneous conjunctivitis in a girl with severe type I plasminogen deficiency. *Graefes Arch. Clin. Exp. Ophthalmol.*, 238, 2000, 9: 797-800.
14. **Levartovsky, S., Koskovitch, Y.:** Single application of mitomycin C 0.02 % in pterygium surgery. *Book of Abstracts, Cornea, 2nd International Conference on Cornea, Eye Banking and External Diseases*, Prague, 1996: 164.
15. **Lijó Pavia, J.:** Tumor inflamatorio fungoso recidivante de la conjunctiva palpebral. *Semana Med.*, 31, 1924, 2: 326-331 (In: De Cock, R., Ficker, L. A., Dart, J. G., Garner, A., Wright, P.: Topical heparin in the treatment of ligneous conjunctivitis. *Ophthalmology*, 102, 1995: 1654-1659).
16. **Lutjen-Drecoll, E., Sames, K., Straub, W., Krug, K. P.:** Clinical, electron-microscopic, and histochemical investigations of conjunctivitis lignosa, *Albrecht Von Graefes Arch. Klin. Exp. Ophthalmol.*, 14, 1975, 3: 175-191.
17. **Marcus, D. M., Walton, D., Donshik, P., et al.:** Ligneous conjunctivitis with ear involvement. *Arch. Ophthalmol.*, 108, 1990: 514-519.
18. **Meire, F. M., Claerhout, I., Kestelyn, P. H.:** Use of mitomycin C and r-tPA for the management of conjunctival membrane and cataracts in a child with conjunctivitis lignosa. *Br. J. Ophthalmol.*, 84, 2000: 1203
19. **Melikian, H. E.:** Treatment of ligneous conjunctivitis. *Ann. Ophthalmol.*, 17, 1985, 12: 763-765.
20. **Mingers, A. M., Philapitsch, A., Schwartz, H. P., Zeitler, P., Kreth, H. W.:** Polymorphonuclear elastase in patients with homozygous type I plasminogen deficiency and ligneous conjunctivitis. *Semin. Thromb. Hemost.*, 24, 1998, 6: 605-612.
21. **Nüssgenes, Z., Roggenkämper, P.:** Ligneous conjunctivitis, ten years follow-up. *Ophthalm. Paediatr. Genet.*, 14, 1993, 3: 137-140.
22. **Occleston, N. L., Daniels, J. T., Tarnuzzer, R. W., et al.:** Single exposure to antiproliferatives: long-term effects on ocular fibroblast wound-healing behavior. *Invest. Ophthalmol. Vis. Sci.*, 38, 1997, 10: 1998-2007.
23. **Ozcelik, U., Akcoren, Z., Anadol, D., et al.:** Pulmonary involvement in a child with ligneous conjunctivitis and homozygous type I plasminogen deficiency. *Pediatr. Pulmonol.*, 32, 2001, 2: 179-183.
24. **Pau, H., Haensch, R.:** Conjunctivitis lignosa – an autoimmunity disease. *Klin. Monatsbl. Augenheilkd.* 173, 1978, 5: 644-647.
25. **Pfannkuch, F., Schmidt, R., Schmidt, B., Seiler, T.:** Morphologic studies of the pathogenesis of ligneous conjunctivitis. *Klin. Monatsbl. Augenheilkd.*, 190, 1987, 1: 40-45.
26. **Rao, N. A.:** *Biopsy Pathology of the Eye and Ocular Adnexa*. Chapman & Hall Medical, London, Weinheim, New York, Tokyo. Melbourne, Madras, 1997: 85.
27. **Rao, S. K., Biswas, J., Rajagopal, R., Sitalakshmi, G., Padmanabhan, P.:** Ligneous conjunctivitis: a clinicopathologic study of 3 cases. *Int. Ophthalmol.*, 22, 1998-99, 4: 201-206.
28. **Rubin, B. I., Holland, E. J., de Smet, M. D., et al.:** Response of reactivated ligneous conjunctivitis to topical cyclosporine. *Am. J. Ophthalmol.*, 112, 1991: 95-96.
29. **Sculy, C., Gokbuget, A. Y., Allen, C. et al.:** Oral lesions indicative of plasminogen deficiency (hypoplasminogenemia). *Oral. Surg. Oral. Med. Oral. Pathol. Oral. Radiol. Endod.*, 91, 2001, 3: 334-337.

30. **Shields, J. A., Shields, C. L.:** Atlas of Eyelid and Conjunctival Tumors. Lippincott-Williams & Wilkins, Philadelphia 1999.
31. **Schuster, V., Mingers, A. M., Seidenspinner, S., et al.:** Homozygous mutations in the plasminogen gene of two unrelated girls with ligneous conjunctivitis. *Blood*, 90, 1997, 3: 958-966.
32. **Schuster, V., Seidenspinner, S., Muller, C., Rempen, A.:** Prenatal diagnosis in a family with severe type I plasminogen deficiency, ligneous conjunctivitis and congenital hydrocephalus, *Prenat. Diagn.*, 19, 1999, 5: 483-487.
33. **Schuster, V., Zeitler, P., Seregard, S. et al.:** Homozygous and compound-heterozygous type I plasminogen deficiency is a common cause of ligneous conjunctivitis. *Thromb. Haemost.*, 85, 2001, 6: 1004-1010.
34. **Sidoti, P. A., Belmonte, S. J., Liebmann, J. M., Ritch, R.:** Trabeculectomy with mitomycin-C in the treatment of pediatric glaucomas. *Ophthalmology*, 107, 2000, 3: 422-429.
35. **Sirinivasan, B. D., Jakobiec, F. A., Iwamoto, T.:** Conjunctiva. In: Sirinivasan, B. D., Jakobiec, F. A. (ed.): *Ocular Anatomy, Embryology, and Teratology*. Harper & Row Publishers Inc., New York, 1982: 733-760.
36. **Spencer, H.:** Aberrant responses to inflammation. In: Spencer, H. W. (ed.): *Ophthalmic Pathology*, Vol. 1, W. B. Saunders Corp., Philadelphia, London, Toronto, Montreal, Sidney, Tokyo, 1996: 65-67.
37. **Urban, R. C., Haufman, L. M.:** Mitomycin in the treatment of hypertrophic conjunctival scars after strabismus surgery. *J. Pediatr. Ophthalmol. Strabismus*, 311994, 2: 96-98.
38. **Watts, P., Suresh, P., Mezer, E., et al.:** Effective treatment of ligneous conjunctivitis with topical plasminogen, *Am. J. Ophthalmol.*, 133, 2002, 4: 451-455.

*MUDr. Miroslav Dostálek, Ph.D.
Ortoptická část, Oční oddělení
Nemocnice Litomyšl
J. E. Purkyně 652*

Risus ophthalmologicus

K povinností primářů venkovských pracovišť patřila i výuka budoucích sestřiček na zdravotnických školách.

Zkoušel jednou v Novém Jičíně primář očního oddělení Arnošt Choleva jednu žákyňku. Otázka zněla „vrstvy oční stěny“. Dívka si však vzpomněla jen na sítnici. Primář se pokoušel pomáhat, chtěl slyšet něco o živnatce, a tak se zeptal: „Jak se tomu říká, když někdo někoho živí?“ Zkoušená přestala rozpačitě žmoulat kapesník a hrdě odpověděla: „Alimenty.“ To bylo i na mírného oftalmologa příliš, a tak smutně dodal: „Tentokrát to bude za pět, budete muset přijít znovu.“

Dol.