

Od beznaděje k výsledkům: klinické zkušenosti a efektivní strategie při léčbě kalcifylaxe

Oliver Krošlák¹, Sylvie Dusilová Sulková¹, Roman Šafránek¹, Tomáš Halouzka¹, Anita Pokorná¹, Viktor Chrobok², Jiří Horáček³, Ladislava Pavlíková⁴, Vladimír Palička⁴

¹Nefrologická klinika, FN Hradec Králové a LF UK v Hradci Králové

²Klinika otorinolaryngologie a chirurgie hlavy a krku, FN Hradec Králové a LF UK v Hradci Králové

³IV. interní hematologická klinika, FN Hradec Králové a LF UK v Hradci Králové

⁴Ústav klinické biochemie a diagnostiky, FN Hradec Králové a LF UK v Hradci Králové

Kalcifylaxe (CUA) představuje vzácnou, avšak závažnou komplikaci u pacientů s chronickým onemocněním ledvin, vzácně i u jiných diagnóz. Cílem naší práce je zhodnotit naše dosavadní zkušenosti s diagnostikou a terapií CUA. Uvádíme klinické charakteristiky, výskyt hlavních rizikových faktorů a dobrou prognózu pacientů s kalcifylaxí léčených na našem pracovišti v letech 2014–2021. Soubor tvořilo 23 pacientů, u nichž byla potvrzena diagnóza kalcifylaxe na základě klinického obrazu. Ve většině případů byla ložiska vícečetná, bolestivá a vedla k výraznému omezení mobility. Významnými rizikovými faktory byly přítomnost diabetu mellitus (43 %), obezita (61 %) a užívání warfarinu (48 %). Časná mortalita v souboru dosahovala necelých 5 %, mortalita v prvním roce pak 15 %. Naše výsledky poukazují na nutnost včasné diagnostiky a individualizované terapie tohoto život ohrožujícího stavu.

Klíčová slova: kalcifylaxe, mortality, warfarin, thiosulfát sodný, hyperparatyreóza, paratyreoidektomie.

From despair to results: Clinical experience and effective strategies in the treatment of calciphylaxis

Calciphylaxis (CUA) represents a rare but serious complication in patients with chronic kidney disease and less frequently in other conditions. The aim of our study is to assess our experiences with the diagnosis and treatment of CUA. We present the clinical characteristics, the prevalence of key risk factors, and the favorable prognosis of patients with calciphylaxis treated at our institution between 2014 and 2021. The cohort consisted of 23 patients who were diagnosed with calciphylaxis based on clinical presentation. In most cases, the lesions were multiple, painful, and led to significant mobility limitations. Important risk factors included the presence of diabetes mellitus (43 %), obesity (61 %), and the use of warfarin (48 %). The early mortality rate in the cohort was less than 5 %, one-year mortality was 15 %. Our results emphasize the importance of early diagnosis and individualized multidisciplinary therapy for this life-threatening condition.

Key words: calciphylaxis, mortality, warfarin, sodium thiosulphate, hyperparathyroidism, parathyroidectomy.

Úvod

Kalcifylaxe, také známá jako kalcifikující uremická arteriopatie (označována zkratkou CUA), je život ohrožující nekrotické postižení kůže a podkožní tukové tkáně, charakterizováno nekrózou až gangrénou s vysokým rizikem infekce a rozvojem sepse s následným úmrtím. Vzniká a progreduje v terénu kompletního trombotického uzávěru mikrovaskulatury.

Kalcifylaxe se postupně dostává do povědomí zdravotnických pracovníků. Jedná se o vzácnou, avšak závažnou komplikaci, a proto snahy o aktivní řešení jsou stále významnější. Prognóza pacientů je velmi závažná, v literatuře je mortalita popisována mezi 45–80 % v prvním roce od stanovení diagnózy. Hlavní příčinou úmrtí je sepe.

Podrobné informace a mnoho dalšího lze najít v zahraniční literatuře a také v našem písemnictví. Publikace převážně popisují jednotlivé kazuis-

tiky nebo kazuistické série, s nejen úspěšným, ale častěji s fatálním osudem pacienta. Detailní informace můžeme najít v řadě přehledových prací (1–7). Vybrané informace opírající se o literaturu jsou uvedeny níže.

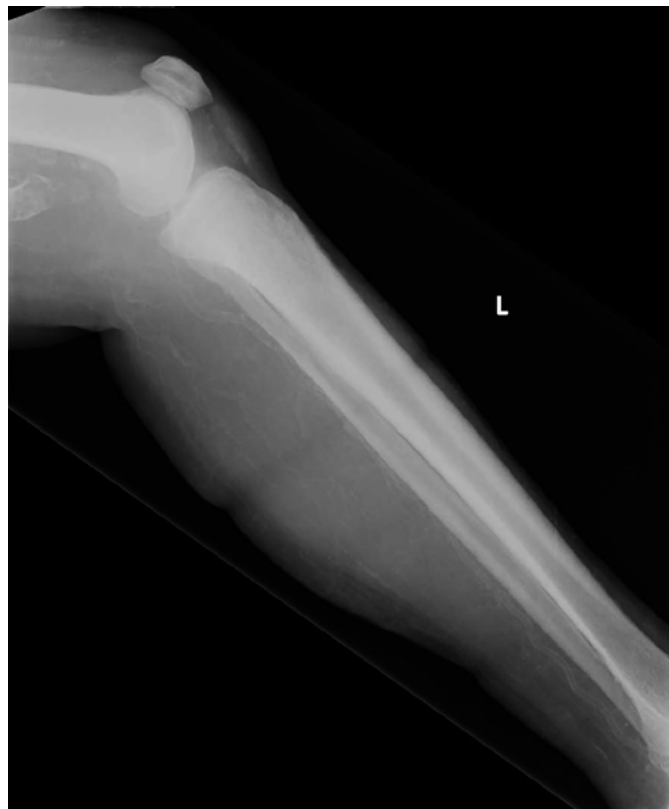Velká většina postižených jsou dialyzovaní pacienti, mnohem méně častěji se jedná o pacienty nedialyzované. Výjimečně se také může CUA vyskytovat u pacientů s primární hyperparatyreózou (PHPT), u revmatologických pacientů na kortikoidní terapii a také u některých malignit (8).

Do klinické manifestace CUA řadíme rozsáhlé hluboké nekrotické rány, které se špatně hojí a jsou náchylné k sekundárním infekcím. Výrazná je bolestivost těchto ložisek. Rány se rozvíjí rychle, během několika dnů a dále se mapovitě šíří. Typicky popisujeme jejich černý povrch. Vzniku mohou předcházet změny připomínající *liveo reticularis*, a také palpovatelné tvrdé zduření v podkoží, někdy je mylně usuzováno i na rhabdomyolýzu (4, 9, 10). Typická lokalizace je na dolních končetinách, ale také na hýždích a břišní stěně (místa s vyšším obsahem tukové tkáně). Proces kalcifikace predilekčně postihuje tukovou tkáň v podkoží, ale může postihovat i příčně pruhovanou svalovinu, srdeční chlopně a vnitřní orgány jako střeva, plíce a další (9). Spolehlivým průvodním nálezem je mediokalcinóza tepen až do periferie (Obr. 1). Proto je potřeba na CUA nahlížet jako na systémový proces.

V histopatologickém nálezu nacházíme fibrointimální hyperplázií cévní stěny, trombózu arteriol i venul v subkutánní tukové tkáni i v kůži s plným uzávěrem lumen a kalcifikovanou mikrovaskulaturu (11).

Diagnóza je zejména klinická, podle vizuálního obrazu kožních a podkožních nekróz. V odborné literatuře někteří autoři doporučují

Obr. 1. Mediokalcinóza (z archivu autora)



Na nativním rtg snímku postižené oblasti (zde jde o bérce) je patrná kalcifikace tepen až do úplné periferie, jedná se o kalcifikace hladké cévní svaloviny. Mediokalcinóza může, ale nemusí být provázena kalcifylaxí. Pacienti s kalcifylaxí však mají v dané oblasti mediokalcinózu vždy.

ověření biopsií z ložiska, avšak jiní nás před provedením biopsie varují, a to z oprávněné obavy. Biopťované místo se dále rozšíří a nezhojí se (11, 12, 13). Diferenciální diagnóza je sice široká, ale kalcifylaxe má obvykle velmi typický vzhled a také jsou charakteristické i její doprovodné znaky (1, 4, 14). Onemocnění nemá jednoznačnou příčinu, avšak vždy v pozadí najdeme poruchu fosfokalciového metabolismu, po které musíme cíleně pátrat, neboť hladiny fosforu a kalcia v krvi jsou často ve fyziologickém rozmezí. Hyperfosfatemie je však vysloveně riziková (15). Pátrat musíme však především po hyperparatyreóze (1, 4, 6, 16).

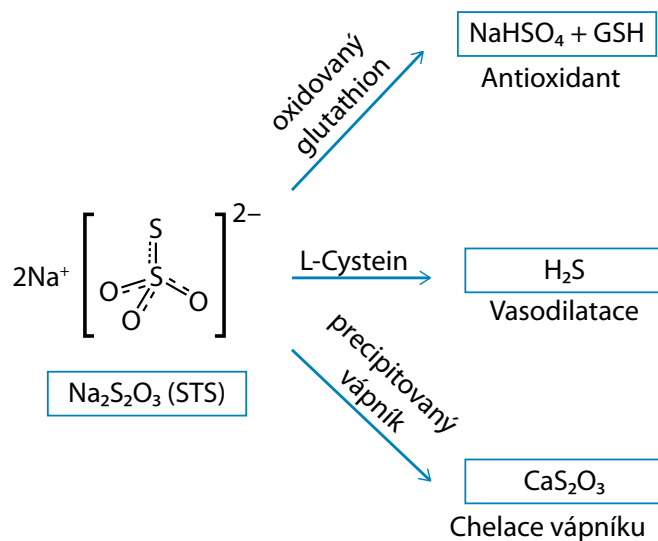
Mezi rizikové faktory řadíme kombinaci diabetes mellitus na inzulínoterapii, obezitu, latentní i zjevnou malnutrici (hyposalbuminemie), zánětlivý stav (elevace CRP) a léčbu warfarinem, zejména se současně podávaným vitamínem D. K rizikové farmakoterapii patří vzácně i kortikoidy a parenterální přípravky železa (6, 7).

Roli vitamínu D lze označit jako duální (tzv. „U“ křivka rizika). K rozvoji kalcifylaxe vede pozitivní vápníková a fosfátová bilance, například při nepřiměřených dávkách metabolitů vitamínu D či jeho vysoké hladině. Také hypovitaminóza D je riziková, neboť aktivní vitamín D je transkripčním regulátorem pro některé ochranné mechanismy (17, 18).

Jednou z hlavních součástí přímé léčby CUA, kromě řešení případné souběžné hyperparatyreózy, je thiosulfát sodný (STS; Obr. 2) (19). Podává se intravenózně dialyzovaným i nedialyzovaným pacientům dle určitého časového rozvržení definovaných dávek. Působí jako chelátor vápníku, vyvazuje vápník z ložisek, a současně má antioxidační, analgetický a vazodilatační účinek. Je dobře snášen, vedlejším účinkem při rychlém podání může být hypotenze (20, 21, 22). Také může vyvolat hypokalcemii ale i závažnou fatální metabolickou acidózu (19).

Za fyziologických okolností jsou cévy proti kalcifikacím chráněny (23, 24). Mezi hlavní ochranné faktory řadíme lokální inhibitor – matrix GLA protein, který je závislý na vitamínu K a cirkulující inhibitor – fetuin A. Při snížené funkci či selhání ledvin, zejména při zánětu, je koncentrace

Obr. 2. Molekula thiosulfátu sodného a mechanismus účinku (34)



Thiosulfát sodný rozpouští jinak špatně rozpustné vápníkové soli ve více rozpustný thiosulfát vápenatý a současně má antioxidační a vasodilatační účinky, rizikem je metabolická acidóza.

fetuinu A snížena. Samostatnou oblastí, kterou zde nezmiňujeme, jsou poruchy koagulace (deficit koncentrací, resp. aktivit proteinu C a S).

Velká heterogenita precipitujících momentů CUA ukazuje, že poznatky jsou sice podrobné, ale ne zcela kompletní. Některé studie uvádějí, že CUA může vznikat v důsledku nevhodné léčby jiných onemocnění, a tedy má iatrogenní původ (5). Proto je potřeba o ní vědět co nejvíce informací.

Práce vychází z vlastních dlouholetých zkušeností s diagnostikou a terapií CUA v multioborové spolupráci a jejím cílem je ukázat, že kalcifylaxi lze zvládnout. Uvádíme ty vybrané terapeutické postupy, které považujeme za klíčové.

Metodika

Soubor pacientů

Soubor se skládá ze 23 pacientů s kalcifylaxí diagnostikovanou a léčenou ve Fakultní nemocnici Hradec Králové v období 2014–2024. Kromě prvních pacientky byli všichni diagnostikováni a léčeni podle námi vypracovaného postupu. Charakteristika souboru je uvedena níže.

Sledované parametry

Pacienti byli sledováni prospektivně. Součástí záznamů byly:

- iniciální subjektivní klinické obtíže a objektivní nález
- iniciální lokální nález – charakter, rozsah a lokalizace ložisek
- dlouhodobý vývoj klinického stavu pacientů
 - mobilita, funkční zdatnost
 - symptomy nemoci – zejména bolest
 - přidružené komplikace – zejména infekční
- dlouhodobý vývoj ložisek kalcifylaxe, včetně fotodokumentace
 - postup hojení
 - lokální infekce
- kompletní analýza vstupní i dřívější farmakoterapie, zaměřená mimo jiné na
 - warfarin
 - metabolity a analoga vitamínu D
 - přípravky s obsahem vápníku
- analýza rizikových faktorů v předchorobí
 - renální funkce, hyperfosfatemie, hyperkalcemie, kostní patologie
 - hyperparatyreóza či naopak hypoparatyreóza
 - diabetes mellitus a obezita (resp. BMI vyšší $\geq 30 \text{ kg/m}^2$)
 - koncentrace albuminu v séru a další známky (latentní) malnutrice
- časový vývoj (zde uvedeny vybrané ukazatele)
 - parametry fosfokalciového metabolismu, koncentrace vápníku (S-Ca, mmol/l), fosforu (S-P, mmol/l), a parathormonu (PTH, resp. PTH1-84, pmol/l)
 - status vitamínu D (koncentrace kalcidiolu neboli 25-hydroxyvitaminu D3; 25D, nmol/l)
 - nutriční stav, markery zánětu (CRP, mg/l), funkce ledvin
 - kulturační nálezy – stěr z rány, hemokultura
 - acidobazická rovnováha
 - proteiny C a S, resp. jejich aktivita
- výsledky zobrazovacích metod, s případným opakováním

- nativní rtg snímek postižené oblasti k detekci mediokalcinózy cév
- sonografie příštítných tělísek při jakémkoliv zvýšení koncentrace PTH v séru
- scintigrafie příštítných tělísek při rozvaze o indikaci paratyreoidektomie
- echokardiografie s posouzením chlopní (kalcifikace)
- další – například histologie, pokud byla indikována biopsie ložiska,
- angiologické vyšetření
 - UZ tepen dolních končetin při lokalizaci lézí na DK
 - případně angiografie k rozpoznání (souběžně) ICHDK
- dialyzační strategie
 - frekvence procedur
 - parametry účinnosti a bezpečnosti dialýzy, eliminace fosforu
 - cévní přístup
 - intradialyzační hemodynamická stabilita.

Léčba kalcifylaxe

- neodkladný příjem k hospitalizaci
- neodkladné zahájení terapie thiosulfátem sodným (sodium thiosulfát, STS) a úpravy dávek
- neodkladná a radikální paratyreoidektomie, pokud indikovaná
- intenzivní mimotělní eliminace
- neodkladné přerušování/ukončení léčby rizikovými postupy
- standardizovaná lokální péče

Léčba doprovodných stavů a komplikací

- parenterální aplikace cílených ATB
- řešení ischemické choroby končetin, včetně PTA
- nutriční podpora
- celková symptomatická léčba, včetně analgetické
- dále dle individuálního stavu

Výsledky

Základní charakteristiky pacientů jsou uvedeny v tabulce 1. Sledovaný soubor tvořil celkem 23 osob (prosinec 2014–únor 2025), z nich 7 mužů a 16 žen. Všechny 23 pacientů mělo potvrzené chronické onemocnění ledvin a 17 z nich bylo pravidelně dialyzováno, viz tabulka 1. Pouze dva pacienti zahájili dialyzační léčbu krátce před či po manifestaci CUA. Věkové rozmezí v době stanovení diagnózy bylo 45–79 let, přičemž současný věkový rozptyl je 48–85 let. U 10 pacientů (43 %) bylo přítomno onemocnění diabetes mellitus. Obezita (BMI $\geq 30 \text{ kg/m}^2$) byla zaznamenána u 14 pacientů, což představuje 61 % sledovaného souboru.

Z velkého počtu dat vybíráme pro prezentaci cíleně klinický nález a průběh, problematiku warfarinu a vitamínu D, léčbu thiosulfátem sodným a problematiku hyperparatyreózy, tedy aspekty, které považujeme za klíčové.

Ložiska kalcifylaxe byla u 20 pacientů přítomna ve vícečetné formě. Ve všech případech byla provázena výraznou bolestivostí a vedla k omezení pohyblivosti. Nejčastějším lékem volby pro bolesti bylo podání opiátů, po zhojení byly opiáty ukončeny. Žádný z pacientů nejevil po jejich vysazení příznaky závislosti, ačkoliv délka léčby byla i více měsíců.

Tab. 1. Charakteristika souboru pacientů

	M/Ž	Věk	DM	PDL	Počet ložisek	PTH pmol/l	P mmol/l	S-krea μ mol/l	Warfarin	BMI \geq 30 kg/m ²
1	Ž	47	Ne	Ano	2	43,5	2,91	1 051	Ne	Ano
2	Ž	52	Ano	Ano	5	43,1	3,29	813	Ne	Ne
3	Ž	64	Ano	Ano	3	7,6	2,64	n. a.	Ne	Ne
4	M	65	Ne	Ne	1	55,9	2,94	565	Ano	Ano
5	Ž	60	Ano	Ano	2	96,2	2,56	542	Ne	Ano
6	Ž	45	Ne	Ano	2	65,3	1,10	302	Ne	Ne
7	M	60	Ne	Ano	4	33,1	1,41	737	Ano	Ne
8	Ž	56	Ne	Ano	1	10,3	1,75	637	Ano	Ano
9	M	62	Ne	Ne	4	34	1,25	269	Ano	Ano
10	Ž	47	Ano	Ano	3	57,5	0,84	169	Ne	Ano
11	Ž	48	Ne	Ano	1	23,9	2,1	882	Ano	Ne
12	Ž	79	Ano	Ano	4	46,2	0,92	359	Ano	Ano
13	Ž	69	Ne	Ano	2	37,5	1,94	676	Ne	Ne
14	Ž	72	Ano	Ano	2	52,4	0,74	629	Ne	Ano
15	Ž	67	Ano	Ano	1	7,1	1,49	929	Ano	Ano
16	Ž	70	Ano	Ano	2	16	1,57	791	Ne	Ne
17	M	76	Ne	Ano	3	120	1,94	558	Ano	Ano
18	M	72	Ne	Ne	2	7,6	1,29	459	Ano	Ne
19	Ž	69	Ano	Ne	2	91,4	1,85	493	Ne	Ano
20	M	60	Ano	Ano	4	14,3	1,80	700	Ano	Ano
21	Ž	74	Ano	Ano	2	179	1,74	510	Ne	Ne
22	M	58	Ne	Ne	2	57,2	2,61	479	Ano	Ano
23	Ž	73	Ano	Ne	2	47,1	2,51	672	Ne	Ano

DM – diabetes mellitus; PDL – pravidelné dialyzační léčení; PTH – celková molekula PTH (PTH1-84; test třetí generace, firma DiaSorin); BMI – body mass index; hodnota P je vztažena k nejvyšší hodnotě PTH (stanovení ze stejného odběru)

Warfarin v době vzniku obtíží užívalo dlouhodobě 11 pacientů, tj. téměř polovina, několik dalších však užívalo warfarin v nedávné minulosti před vznikem CUA. V medikaci byl vždy ukončen ihned a pro zbytek života kontraindikován. Náhradní antikoagulaci zajistily nízkomolekulární hepariny či nové antikoagulační léky (NOAC), obvykle apixaban (25).

Podle očekávání nebyly sérové koncentrace fosforu ani vápníku diagnostické. Těžkou hyperfosfatemii (koncentrace fosforu v séru nad 1,8 mmol/l) mělo 12 (52 %) pacientů, a naopak – hyperkalcemii (S-Ca 2,76 mmol/l) jsme vstupně zaznamenali pouze u jednoho pacienta (4,4 %). Koncentrace PTH, resp. nejvyšší koncentrace PTH v období od zachycení obtíží do případné paratyreoidektomie (PTX), byla u 21 pacientů (93 %) vyšší než dvojnásobek horního referenčního rozmezí, tj. vyšší než 12,4 pmol/l. Příštítná tělíska byla sonograficky detekována u 11 pacientů (48 %). U několika dalších byla tělíska zobrazena scintigraficky, případně i magnetickou rezonancí.

Operaci příštítných tělísek podstoupilo 15 pacientů (65 %), přitom 10 paratyreoidektomií (PTX) bylo primárně subtotálních. Tři PTX totální parathyreoidektomie bez autotransplantace byly spojeny s totální tyreoidektomií. Důvodem tohoto netypického radikálního výkonu byla jednak nutnost rychlého zákroku při negativním či neurčitým zobrazení tělísek a dále upřednostnění kratšího operačního výkonu, než by představovala explorativní revize krční oblasti. Ve 4 případech byla nutná re-PTX, neboť po první operaci se hojení nezlepšilo. Pouze u jedné pacientky se podařilo perzistující CUA nakonec konzervativně zhojit při dlouhodobě pokračující léčbě STS. Komplikace plynoucí z poklesu vápníku jsme nezaznamenali žádné a substituční parenterální léčba byla podávána pouze při riziku nepřiměřené aktivity ponechaných příštítných tělísek.

Podle operačních protokolů bylo odstraněno celkem 43 tělísek. Histologicky byla hyperplazie potvrzena ve 41 vzorcích, ve dvou byl náález neurčitý. Šest tělísek vážilo více než 1 gram (fyziologická hmotnost všech čtyř příštítných tělísek je 140 mg). Největší tělísko mělo sonograficky změřený objem 3,8 ml a hmotnost více než 2 gramy.

Thiosulfát sodný podávaný v infuzi na konci dialyzační procedury byl součástí léčby u 22 pacientů. V prvních letech byly dávky 25 gramů při jedné dávce a později vstupně podávali 10 až 15 gramů. Literatura uvádí rozmezí 5–25 gramů pro jednu dávku (20).

Pouze 8 pacientů (35 %) nemělo závažnou celkovou infekci se zdrojem v ráně, kromě první pacientky však byla parenterální ATB léčba dle citlivosti úspěšná. Během vstupní hospitalizace nikdo kromě první pacientky nezemřel a rány se většinou zhojily. Několik pacientů pokračovalo v léčbě ve dialyzačním středisku dle místa bydliště, včetně dlouhodobé léčby STS. Dva z nich zemřeli během prvního roku. Oba měli při příchodu k nám již známou diagnózu s významnou klinickou manifestací.

U jednoho pacienta se kalcifylaxe objevila opakovaně, resp. dvakrát, v odstupu dvou let. Poprvé v terénu těžké SHPT, která byla úspěšně vyřešena paratyreoidektomií. Podruhé v terénu pooperační hypoparathyreózy, hyperfosfatemii ICHDK s kritickou ischemií. Intenzivní dialyzační léčba, pečlivá a setrvalá korekce fosfatemie, lokální léčba a systémová léčba infekce, spolu s angiografií tepen dolní končetiny s angioplastikou vedla opět k úplnému zhojení.

Žádný z pacientů neměl hypervitaminózu D. Nejvyšší zaznamenaná hodnota byla 72,7 nmol/l. Čtyři pacienti měli naopak hodnoty nižší než 25 nmol/l (jeden z nich dokonce < 12 nmol/l), tj. těžký deficit. Farmakologické doplnění proběhlo nejdříve až při bezpečném hojení ran.

Spolu s CUA a mediokalcinózou jsme také pozorovali i srdeční kalcifikace. U všech 15 echokardiograficky vyšetřených pacientů bylo dokumentováno poškození mitrální chlopně, konkrétně kalcifikace mitrálního anulu a/nebo kalcifikace baze zadního cípu této chlopně. Větší část pacientů také měla kalcifikací postiženou aortální chlopeň.

Dvacet jedna pacientů bylo léčeno za hospitalizace, jeden z nich však pouze několik dní po operaci tělísek. U dvou postačovala ambulantní dlouhodobá léčba thiosulfátem sodným. Celková délka hospitalizace ve fakultní nemocnici byla většinou do 30 dnů, někdy navazoval pobyt na oddělení následné péče. Po propuštění pokračovala obvykle ještě ambulantní lokální léčba do plného zhojení.

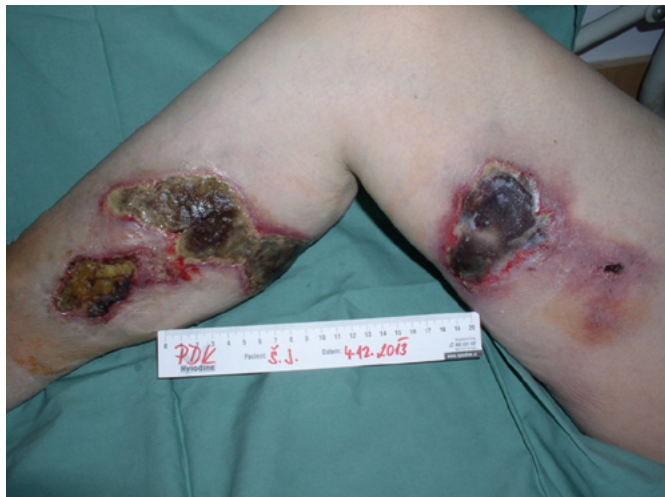Diskuze

Výsledky naší léčby CUA byly příznivé. V přímé souvislosti s kalcifylaxí jsme zaznamenali pouze jedno časné úmrtí, což je podstatně méně, než uvádí literatura (1, 3, 4). Dvacet pacientů se plně uzdravilo. Dva pacienti byli dimitováni s částečným zlepšením, ale později zemřeli. Akutní úspěšnost byla více než 95 % a jednoroční úspěšnost byla 85 %.

Naše první pacientka byla žena ve věku 50 let, která zemřela v přímé souvislosti s kalcifylaxí (Obr. 3). Pacientka v minulosti podstoupila PTX s celkovým odstraněním 3 tělísek, přičemž 4. tělísko peroperačně nebylo tehdy nalezeno. Koncentrace PTH poté nebyla výrazně zvýšená (10 pmol/l) a další sonografie neproběhla.

U pacientky se rozvinula kalcifylaxe při akutní těžké pneumonii a rychlém selhání funkce štěpu. Vstupní nález byl vzhledu *livedo reticularis* a na hyperparathyreózu se zprvu nepomýšlelo. Až na podkladě nehojících se lézí bylo doplněno stanovení PTH v krvi a nové ultrazvu-

Obr. 3. Ložiska kalcifylaxe



Pacientka 10 – Jedná se o padesátiletou ženu s dlouhodobě funkční transplantovanou ledvinou. Před více lety podstoupila chirurgické odstranění tří příštítných tělísek pro terciární hyperparathyreózu s manifestací po transplantaci. Čtvrté tělísko nebylo peroperačně nalezeno. Koncentrace PTH(1-84) se při dalším ambulantním sledování v transplantační ambulanci pohybovaly kolem 10 pmol/l. Pro těžkou bronchopneumonii s nutností přerušení imunosuprese byla akutně přijata k hospitalizaci ve spádu, souběžně zanikla funkce štěpu při akutní rejekci. Během několika dní se rychle rozvinula mnohočetná podkožní a kožní nekrotická ložiska. Diagnóza však byla opožděná pro tehdejší nedostatečné zkušenosti. Ultrazvukem bylo detekováno velké (čtvrté) tělísko, ale při operaci nebylo nalezeno. Re-parathyreidektomie operace proběhla opožděně, již bez ovlivnění celkového stavu. Pacientka byla ležící, na terapii opiáty, rozvinul se nezvladatelný septický stav. Zemřela po několika měsících v lednu 2015. Částečně publikováno (21).

kové vyšetření, s nálezem ponechaného čtvrtého tělíška s rozměry 13 × 10 × 23 mm (objem 1,5 ml), při operaci však opět nebylo nalezeno. Po verifikaci parathormonu v punkčním aspirátu, avšak již při rozvinuté systémové infekci, proběhla tentokrát již „úspěšná“ re-PTX. Infekce přešla do septického stavu, na který pacientka tři měsíce od stanovení diagnózy zemřela. Cílená terapie CUA přišla v tomto případě pozdě, a proto chceme zdůraznit, že řešení musí být proaktivní a rychlé. Je třeba také zdůraznit, že subtotální PTX nese s sebou vždy riziko rekurence. Pokud se objeví opět rizikové faktory (například deficit vitamínu D či akumulace fosfátů), ponechaná tělíská se znovu aktivují. Na tento fakt u naší pacientky nebylo pomýšleno. Příběh byl stručně prezentován (27).

Po této velmi negativní zkušenosti jsme vypracovali první standardizovaný postup (viz metodika) a sestavili multioborový tým. Hlavní filozofií byl důraz na rychlost. Vyšetřovací postupy probíhaly paralelně a zahrnovaly (mimo jiné) okamžitou revizi dosavadní léčby (medikace, dialyzační strategie), diagnostiku případné hyperparathyreózy (návazně její neodkladné řešení) a zahájení léčby thiosulfátem sodným, a to již při suspekci na kalcifylaxi. Tento prospektivní postup byl poměrně rychle akceptován a zaveden.

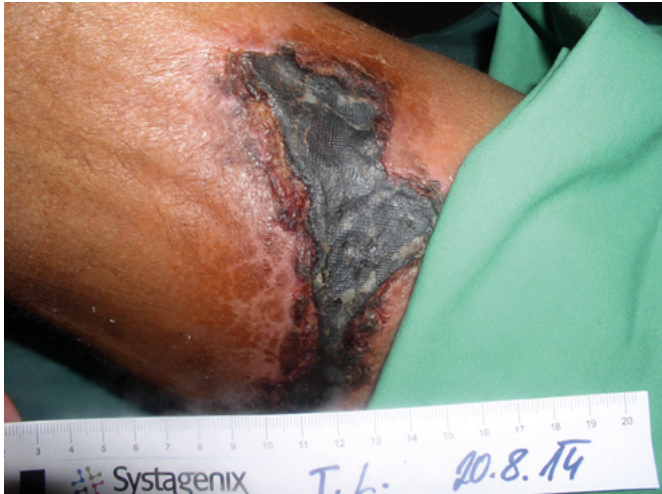Druhý pacient byl muž ve věku 60 let, svou rozsáhlou a velice komplikovanou kalcifylaxí po půlroční hospitalizaci přežil pouze s kosmetickými následky (Obr. 4). Pacient byl přijat pro uremii a zahájili jsme dialyzační léčení a během několika dní došlo k rychlému rozvoji cirkulárních ložisek bilaterálně na stehnech i lýtkách. Spouštěcím faktorem byla zřejmě kombinovaná farmakoterapie SHPT v predialyzačním období parikalcitolem společně s kalcium effervescentem per os, tedy postup, který je dnes dle KDIGO a dalších guidelines silně nedoporučován (28, 29). Tento pacient v minulosti užíval také warfarin, avšak nikoliv v době přijetí. Hyperparathyreóza byla dle laboratorních výsledků nepochybná (PTH 41 pmol/l), avšak žádná ze zobrazovacích metod (4x opakovaná sonografie; scintigrafie; magnetická rezonance) tělíská nezobrazila.

Vzhledem k setrvalé progresi nehojících se ložisek a dalších komplikací jsme se rozhodli po domluvě s endokrinologem (členem mezioborového týmu) pro atypické radikální řešení, a sice totální parathyreoidektomií s totální tyreoidektomií (16). Léze se postupně zhojily. Pacient zemřel po pěti letech na srdeční selhání.

V diskuzi chceme zdůraznit, že kombinace aktivního vitamínu D (a dokonce s kalcium per os) spolu s warfarinem je v nefrologii, zejména v predialýze, velmi riziková. Warfarin je potentním inhibítor tvorbou nejvýznamnějšího lokálního protikalcifikačního faktoru, matrixGLA proteinu, lokalizovaného v cévní stěně (3, 5, 30, 31). Riziko kalcifylaxe při warfarinizaci nelze bagatelizovat.

Typická ložiska černofialového až černého vzhledu o různé velikosti a nepravidelném rozsahu byla zaznamenána vstupně u 22 pacientů až na jednu výjimku, kdy nález vizuálně připomínal mramorování (obrázek 5). Diagnostika a léčba proběhla podle stejného protokolu, s pouze krátkou hospitalizací s nutností PTX. Kazuistika byla publikována, je odborně i diagnosticky zajímavá, neboť spouštěcím faktorem byla i zde léčba SHPT aktivním vitamínem D (10).

Čtyři pacienti měli souběžně na dolních končetinách i periferní gangrénu. Patogeneze obou patologií, ischemie a CUA, je rozdílná. Obě predisponující situace, mediokalcinóza i (akcelerovaná) ateroskleróza mohou být souběžné. Na druhou stranu i kalcifylaxe jako taková

Obr. 4. Ložisko kalcifylaxe

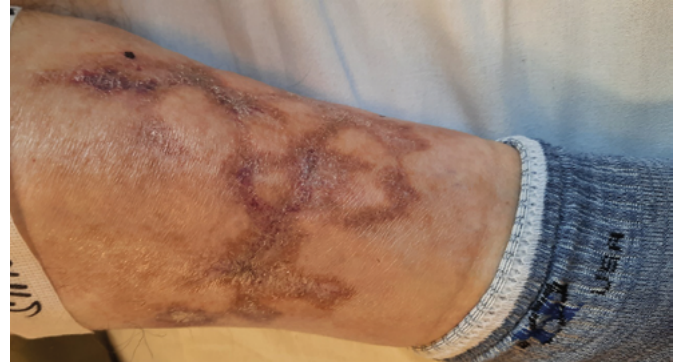Pacient 9 – Pacient byl dlouhodobě sledován pro chronické onemocnění ledvin, ale z důvodu péče o imobilní matku dispenzární nefrologickou léčbu přerušil. Byl přijat akutně pro rozvinutý uremický syndrom a další komplikace (bronchopneumonie, trombóza centrálních žil). Kalcifylaxe v kontextu těžké hyperparatyreózy se rozvinula během několika dnů po přijetí a po akutním zahájení hemodialyzační léčby. V minulosti užíval warfarin a v posledním roce kalcium (calcium effervescent) a parikalcitol. Navzdory opakovaným zobrazovacím vyšetřením se příštítná tělíska nepodařilo detekovat. S ohledem na rychlou progresi stavu a absenci efektivního konzervativního řešení byla po domluvě s anesteziologem, endokrinologem i s operatorem indikována urgentní totální tyreoidektomie v kombinaci s totální paratyreoidektomií, tedy operace s co nejkratší anestézií. Histologickým vyšetřením byla potvrzena přítomnost čtyř příštítných tělísek, uložených intraparenchymově ve štítné žláze. Pooperační hypothyreóza byla dobře kompenzovaná substituční terapií. Očekávaná pooperační hypokalcemie probíhala prakticky bez klinických příznaků a byla cíleně ponechána bez suplementace kalcia právě pro přítomnost kalcifylaxe. Po celou dobu jsme podávali thiosulfát sodný, a to až prakticky do zhojení. Po operaci se již ložiska nerozšiřovala, a naopak, postupně se hojila. Do šesti měsíců došlo k úplnému zhojení ložisek CUA, u kterých zůstaly rozsáhlé jizvy. Opiátová terapie byla nutná prakticky od počátku a po zhojení byla úspěšně ukončena bez projevů abstinčního syndromu. V následujících letech dialyzačního léčení byl pacient mobilní a aktivní. Zemřel pět let po operaci na srdeční selhání. Publikováno (15).

může být lokalizována periferně (32). Sami při periferní lokalizaci (která většinou provází i lokalizaci typickou) vyšetřujeme podrobně arteriální končetinový systém. Závažnou periferní ischemii na podkladě cévní obliterace se souběžnou typickou kalcifylaxí na bérce jsme pozorovali u dvou pacientů. Jeden z nich prodělal kalcifylaxi dokonce opakovaně. Angiografická intervence spolu s dlouhodobou aplikací STS ke zlepšení prokrvení periferie a ústupu bolestí velmi přispěla k hojení CUA lézí.

Kalcifikace cév (mediokalcinóza i ateroskleróza) tvoří v konceptu minerálové a kostní nemoci při chronickém onemocnění ledvin tzv.

LITERATURA

1. Gallo Marin B, Aghagholi G, Hu SL, et al. Calciphylaxis and Kidney Disease: A Review. *Am J Kidney Dis.* 2023;81(2):232-239.
2. Brandenburg VM, Evenepoel P, Floege J, et al. ERA-EDTA Working Group on CKD-MBD and EUCALNET. Lack of evidence does not justify neglect: how can we address unmet medical needs in calciphylaxis? *Nephrol Dial Transplant.* 2016;31(8):1211-1219.
3. García-Lozano JA, Ocampo-Candiani J, Martínez-Cabrales SA, et al. An Update on Calciphylaxis. *Am J Clin Dermatol.* 2018;19:599-608.
4. Nigwekar SU, Thadhani R, Brandenburg VM. Calciphylaxis. *N Engl J Med* 2018; 378(18):1704-1714.
5. Portales-Castillo I, Kroshinsky D, Malhotra CK, et al. Calciphylaxis-as a drug induced adverse event. *Expert Opin Drug Saf.* 2019;18(1):29-35.
6. Nigwekar SH, Zhao S, Wenger J, et al. A nationally representative study of calcific uremic arteriopathy risk factors. *J Am Soc Nephrol.* 2016;27(11):3421-3429.

Obr. 5. Iniciální kalcifylaxe

Pacient 4 – Pacient byl sledován v predialyzační nefrologické ambulanci pro pokročilou chronické onemocnění ledvin, dosud bez nutnosti zahájení dialyzační léčby a bez známek uremie. Pro vysokou koncentraci PTH mu byl předepsán parikalcitol. Po několika týdnech této terapie se dostavil s náhle vzniklými, výraznými a spontánními bolestmi lýtky, doprovázenými změnami barvy kůže. Klinický obraz byl vyhodnocen jako iniciální kalcifylaxe v kontextu již pokročilé renální insuficience s hyperfosfatemii a současně terapií aktivním vitaminem D. Souběžně pacient užíval warfarin. Léčba parikalcitolem i warfarinem byla ihned ukončena. Přetrvávající hyperfosfatemie vedla k zahájení dialyzačního programu s cílem dosáhnout normofosfatemie. Do terapie byl vřazen thiosulfát. Kožní nález se následně zcela zhojil. Později byl pacient úspěšně transplantován. Publikováno (10).

cévní komponentu CKD-MBD. Nález kalcifikací chlopní je s tímto konceptem v souladu. V našem souboru byl výskyt chlopních kalcifikací až překvapivě vysoký. Je třeba zdůraznit, že tyto pacienty je nutné považovat za vysoce kardiovaskulárně rizikové, a to po celou další dobu jejich života (26).

V našem souboru byla CUA u naprosté většiny pacientů spojena s hyperparatyreózou. Po předchozích zkušenostech považujeme za nutné, aby byla řešena neprodleně a radikálně. V literatuře však v tomto směru jsou i názory jiné (33). Odůvodnění je však spíše obecné, dané ve své době přínosem kalcimimetik, která však nemohou zmenšit masu tkáně tělísek, neboli je jen otázkou času, kdy budou opět stimulována. Pokud je příštítné tělísko již zvětšené, definitivní konzervativní vyřešení hyperparatyreózy není možné, protože příštítná tělíska nemají schopnost apoptózy. Naše zkušenosti potvrzují, že radikální řešení dává větší pravděpodobnost zhojení.

Podporováno výzkumným projektem Ministerstva zdravotnictví ČR č. NT/11355-4/2010, výzkumným projektem Ministerstva školství COOPERATIO, vědní obor INDI a vědní obor SURG, a projektem NetPharm, ID CZ.02.01/0022_008/0004607, spolufinancovaného Evropskou unií.

7. Nigwekar SU. Multidisciplinary approach to calcific uremic arteriopathy. *Curr Opin Nephrol Hypertens.* 2015;24(6):531-537.
8. Soloway AM, Arkebauer MR, Soloway S. Nonuremic Calciphylaxis. *J Clin Rheumatol.* 2020;26(4):e83-e84.
9. Randall DP, Fisher MA, Thomas C. Rhabdomyolysis as the presenting manifestation of calciphylaxis. *Muscle Nerve.* 2000;23(2):289-293.
10. Dusilová Sulková S, Pokorná A, Horáček J, et al. Kalcifylaxe: klinický obraz, systémová léčba a hojení ran. *Hojení ran.*
11. Chen TY, Lehman LJ, Gibson JE, et al. Histopathology of Calciphylaxis: Cohort Study With Clinical Correlations. *Am J Dermatopathol.* 2017;39(11):795-802.
12. Ellis CL, O'Neill WC. Questionable specificity of histologic findings in calcific uremic arteriopathy. *Kidney Int.* 2018;94(2):390-395.
13. Williams EA, Moy AP, Cipriani NA, et al. Factors associated with false negative pathologic diagnosis of calciphylaxis. *J Cutan Pathol.* 2019;46(1):16-25.

14. Ruderman I, Toussaint ND, Hawley CM, et al. The Australian Calciphylaxis Registry: reporting clinical features and outcomes of patients with calciphylaxis. *Nephrol Dial Transplant.* 2021;36(4):649-656.
15. Voelkl J, Lang F, Eckardt KU, et al. Signaling pathways involved in vascular smooth muscle cell calcification during hyperphosphatemia. *Cell Mol Life Sci.* 2019;76(11):2077-2091.
16. Dusilová Sulková S, Horáček J, Vykoukalová E, et al. Parathyroidectomy in hyperparathyroidism Associated Calciphylaxis in End-Stage Renal Disease Should be Prompt and Radical - a Case Report with Two Original Therapeutic Modifications and Successful Outcome. *Acta Medica (Hradec Kralove).* 2017;60(2):85-88.
17. Drüeke TB, Massy ZA. Role of vitamin D in vascular calcification: bad guy or good guy? *Nephrol Dial Transplant.* 2012;27(5):1704-1707.
18. Razaque MS. The dualistic role of vitamin D in vascular calcifications. *Kidney Int.* 2011; 79(7):708-714.
19. Mao M, Lee S, Kashani K, et al. Severe anion gap acidosis associated with intravenous sodium thiosulfate administration. *J Med Toxicol.* 2013;9(3):274-247.
20. Wen W, Portales-Castillo I, Seethapathy R, et al. Intravenous sodium thiosulfate for vascular calcification of hemodialysis patients-a systematic review and meta-analysis. *Nephrol Dial Transplant.* 2023;38(3):733-745.
21. Peng T, Zhuo L, Wang Y, et al. Systematic review of sodium thiosulfate in treating calciphylaxis in chronic kidney disease patients. *Nephrology (Carlton).* 2018;23(7):669-675.
22. Vyskočilová M, Svojanovský J, Blaštíková J, Dvořáková G, Souček M. Kalcifikující uremická arteriopathie - léčba tirosulfátem sodným [Calcific uremic arteriopathy - treatment with sodium thiosulfate]. *Vnitřní lékařství.* 2015;61(2):166-172.
23. Shanahan CM. Vascular calcification. *Curr Opin Nephrol Hypertens.* 2005;14(4):361-367.
24. Siracusa C, Carabetta N, Morano MB, et al. Understanding Vascular Calcification in Chronic Kidney Disease: Pathogenesis and Therapeutic Implications. *Int J Mol Sci.* 2024;25(23):13096.
25. Garza-Mayers AC, Shah R, Sykes DB, et al. The Successful Use of Apixaban in Dialysis Patients with Calciphylaxis Who Require Anticoagulation: A Retrospective Analysis. *Am J Nephrol.* 2018;48(3):168-171.
26. Moe SM, Drüeke T, Lameire N, Eknoyan G. Chronic kidney disease-mineral-bone disorder: a new paradigm. *Adv Chronic Kidney Dis.* 2007;14(1):3-12.
27. Dusilová Sulková S, Šafránek R, Pokorná A. Kalcifylaxe jako multioborový problém: důležité informace (nejen) pro klinického osteologa a kasuistiky. *Clin Osteol.* 2019;24(4):205-215
28. Cozzolino M, Bernard L, Csomor PA. Active vitamin D increases the risk of hypercalcaemia in non-dialysis chronic kidney disease patients with secondary hyperparathyroidism: a systematic review and meta-analysis. *Clin Kidney J.* 2021;14(11):2437-2443.
29. KDIGO 2017 Clinical Practice Guideline update for the diagnosis, evaluation, prevention, and treatment of chronic kidney disease-mineral and bone disorder (CKD-MBD). *Kidney Int Suppl.* 2017;7:1-59.
30. Asobie N, Wong E, Cook M. Calciphylaxis in a Diabetic Patient Provoked by Warfarin Therapy. *Clin Exp Dermatol.* 2008;33(3):342-344.
31. Hasegava H. Clinical Assessment of Warfarin Therapy in Patients with Maintenance Dialysis Clinical Efficacy, Risks and Development of Calciphylaxis. *Ann Vasc Dis.* 2017;10(3):170-177.
32. Kazanji N, Falatko J, Neupane S, et al. Calciphylaxis presenting as digital ischemia. *Intern Emerg Med.* 2015;10(4):529-530.
33. Nigwekar SU, Sprague SM. We Do Too Many Parathyroidectomies for Calciphylaxis. *Semin Dial.* 2016;29(4):312-314.
34. Mao M, Lee S, Kashani K, et al. Severe anion gap acidosis associated with intravenous sodium thiosulfate administration. *J Med Toxicol.* 2013;9(3):274-277.

KNIŽNÍ NOVINKA



Konečně menopauza!

Jak elegantně zvládnout přechod

Tomáš Fait

Menopauza, přechod, klimakterium... pojmy které jsou spojeny s věkem ženy kolem 50. roku. Již samotné tyto pojmy mohou vyvolat obavy. Historicky jsou spojeny s obrazem stárnoucí babičky bez partnera, která rozdává nevyžádané rady vnoučatům.

Ponechme však takové pojetí historii. Padesátiletá žena je dnes na vrcholu svých sil, má svůj život pod kontrolou, je samostatná a soběstačná. Případní potomci se vydávají na vlastní cestu, tím získává volný čas pro sebe. Čas na koníčky, přátele i partnera. Má před sebou odhadem dalších skvělých 30 let života.

Cílem našeho života by nemělo být pouhé dožití se, ale každý rok života by měl mít svoji kvalitu. Aby tomu tak bylo, je potřeba projít přechod hladce a s elegancí. V této knížce se vám budu snažit ukázat jaké problémy se mohou v menopauze objevit a jak je řešit.

Maxdorf 2025, 84 str.

ISBN: 978-80-7345-818-8

Cena: 195 Kč

Formát: 155x225 mm, brožovaná