

Charcotova osteoartropatie nebo Sudeckův syndrom? Kazuistika

Charcot's osteoarthropathy or Sudeck's syndrome? A case study

Vladimír Novák^{1,2}

¹Interní oddělení, kostní, diabetologická a endokrinologická ambulance, Klatovská nemocnice a.s., Klatovy

²Interní, diabetologická a endokrinologická ambulance, Nemocnice Vimperk, Vimperk

✉ **MUDr. Vladimír Novák** | vladimir.novak@klatovy.nemocnicepk.cz | www.klatovy.nemocnicepk.cz

Received | Doručeno do redakce | Doručené do redakcie 8. 11. 2024

Accepted | Prijato po recenzii | Prijaté po recenzii 3. 12. 2024

Abstrakt

Pacientka (ročník 1950) byla vyšetřována pro suspekci na Sudeckův syndrom na levé noze. Potíže vznikly po delší práci na zahrádce – výrazná bolestivost nártu a plosky, citlivost na dotek, otok a zarudnutí po kotníky. Předchozí zlomeninu nebo jiné trauma neudávala, v předchorobí byla pacientka plně mobilní bez opory. Vzhledem k 16leté anamnéze onemocnění diabetes mellitus 2. typu jsme v diferenciální diagnostice zvažovali Charcotovu osteoartropatii; následně provedená 3fázová scintigrafie skeletu a MRI levé nohy byly s touto diagnózou kompatibilní, zobrazily patologicky zvýšenou aktivitu v oblasti nártu levé nohy, resp. osteolytickou destrukci os cuneiforme intermedium. V léčbě pacientka odmítla odlehčení levé nohy, léčba byla tedy pouze medikamentózní. Po 2 letech od začátku obtíží je pacientka bez známek zánětlivé aktivity, levá noha je bez otoku, ale s porušením klenby a s mírnou deformitou. V uvedené kazuistice jsme k jednoznačnému diagnostickému závěru nedospěli: pro Charcotovu osteoartropatii je atypická hyperalgie a alodynie, jako byla na začátku potíží, zároveň nebylo možné posoudit efekt odlehčení končetiny na obtíže pacientky, případně na změny v MRI. Nevylučujeme ani kombinaci obou syndromů.

Klíčová slova: diabetes mellitus 2. typu – Charcotova osteoartropatie – komplexní regionální bolestivý syndrom – Sudeckův syndrom

Abstract

A patient (born in 1950), was examined for suspicion of Sudeck's syndrome of the left foot. The problems arose after prolonged work in the garden – significant pain in the instep and sole, sensitivity to touch, swelling and redness up to the ankles. There was no previous fracture or other trauma, in the pre-illness the patient was fully mobile without support. Due to the sixteen-year history of type 2 diabetes mellitus, we considered Charcot's osteoarthropathy in the differential diagnosis; Subsequently, three-phase skeletal scintigraphy and MRI of the left foot were compatible with this diagnosis, as they showed pathologically increased activity in the area of the instep of the left foot, respectively osteolytic destruction of the intermediate cuneiform bone. During treatment, the patient refused to relieve the left foot, the treatment was therefore only medicamentous. After 2 years from the onset of the symptoms, the patient is without signs of inflammatory activity, the left foot is without swelling, but with a violation of the arch and a slight deformity. In the case report we did not come to a clear diagnostic conclusion: For Charcot's osteoarthropathy, hyperalgesia and allodynia are atypical, as was the case at the beginning of the problem, as well it was not possible to assess the effect of relieving the limb on the patient's difficulties or on changes in MRI. We do not rule out a combination of both syndromes.

Key words: complex regional pain syndrome – Charcot's osteoarthropathy – Sudeck's syndrome – type 2 diabetes mellitus

Kazuistika

Osobní anamnéza

Pacientka (nar. 1950), vitální žena, léčena pro arteriální hypertenzi a dyslipidemii – v medikaci perindopril + amlodipin (Prestance) a rosuvastatin (Rosucard), 16 let v péči diabetologické ambulance pro diabetes mellitus 2. typu režimová opatření (dieta), dosud bez komplikací, HbA_{1c} dlouhodobě do 50 mmol/mol. Do kostní ambulance se dostavila 21. 7. 2022 pro suspekci na Sudeckův syndrom levé nohy.

Diagnostika a léčba

Předcházelo ortopedické vyšetření (10. 5. 2022): po zátěži před 4 týdny (delší dobu pracovala na zahrádce, po vyzutí boty výrazná bolestivost levé nohy, na nohu „nemohla ani sáhnout“, největší bolest na vnitřní straně nohy, zpočátku bolest plosky i nártu, později pouze nártu), v době vyšetření otok levé nohy, jen lehké zarudnutí, lýtko měkké, bez palpační bolestivosti, doporučení dihydroergotoxin (Secatoxin Forte) 3krát 15 gtt, diklofenak (Diclofenac Duo) 75 mg (1–0–1), důsledné odlehčování o berlích, klidový režim.

2022 byl proveden RTG levé nohy a hlezna, nález bez traumatických změn na skeletu, osteoporóza, pes transversoplanus, artróza 1. metatarzofalangeálního kloubu.

Při ortopedické kontrole za týden (17. 5. 2022) udává pacientka subjektivně zlepšení, objektivně otok výrazně menší, doporučeno vyšetření v osteologické poradně pro suspektní Sudeckův syndrom.

Vyšetření v kostní poradně (21. 7. 2022): je patrný otok a zarudnutí nártu levé dolní končetiny (LDK), přetrvává bolestivost a alodynies, potíže jsou již ale podstatně mírnější než na počátku. Z laboratorních výsledků: zvýšený Crosslaps 744 (norma: 20–570) ng/l, 25-OH vitamin D 49,6 (norma: 75–250) nmol/l, ostatní parametry kalciofosfátového metabolismu a kostního obratu v pásmu normy, hyperkalemie (norma: 3,6–4,8) 5,6 mmol/l, CRP 37,2 (norma: 0,0–5,8) mg/l. Dle denzitometrického vyšetření hustota kostního minerálu (BMD – Bone Mineral Density) v pásmu osteoporózy v oblasti pravého předloktí (T-skóre -2,5), v ostatních sledovaných oblastech v pásmu snížené kostní denzity. Medikace: doporučen vitamin D₃ (Vigantol 20) gtt 1krát týdně, kalcium/vitamin D₃ 500 mg/800 IU (0–0–1).

Dif. dg.: Zvažována byla artritida, hluboká žilní tromboza. Také byl osloven ošetřující diabetolog, zda může jít o Charcotovu osteoartropatii.

DUSG hlubokých žil LDK bez známek flebotrombózy.

Kontrola v kostní poradně v srpnu 2022: objektivně otok nártu, vyklenutí mediálně, výrazná bolestivost při došlapu; vzhledem k osteoporóze aplikován a kyselina ibandronová v dávce 3 mg i.v.

Diabetologické vyšetření pacientka absolvovala v srpnu 2022, diabetolog doplnil další vyšetření: 22. 8. 2022 byla provedena 3fázová scintigrafie skeletu 2detektorovou SPECT/CT-kamerou: během perfuze, ve fázi blood-pool i metabolismu je patrna patologicky zvýšená aktivita v oblasti převážně nártu levé nohy. Nález podporuje diagnózu Charcotovy osteoartropatie levé nohy, **obr. 1.**

2022 byl proveden RTG levé nohy: výrazná osteoporóza až skvrnitého charakteru, neostře kontury kloubních okrajů mezi os naviculare a ossa cuneiformia s okrsky projasnění subchondrálně a rozšíření kloubní štěrbiny mezi os cuneiforme laterale a intermedium jsou pravděpodobně projevem Charcotovy osteoartropatie.

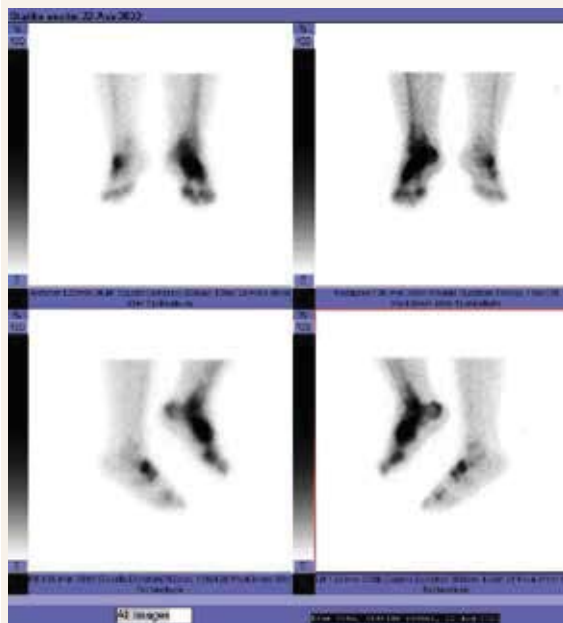
Závěr diabetologa: Provedená vyšetření podporují diagnózu Charcotovy osteoartropatie, nutné 100% odlehčení levé nohy půl roku do doby odeznění procesu v oblasti levé nohy (pacientka odmítla).

Další průběh

Během kontrol v kostní poradně na podzim 2022 postupné zmírňování bolestivosti a ústup zarudnutí a otoku, přetrvává mírná deformita nártu a bolestivost je zejména při došlapu, pacientka nadále odmítá odlehčení, chodí o jedné holi.

12. 2022 bylo doplněno MRI levé nohy se závěrem: osteolytická destrukce os cuneiforme intermedium s artriticko-artrotickými změnami ve skloubení os naviculare/ ossa cuneiformia – s uzurací kloubních ploch, masivním edémem kostí, zmnoženou nitrokloubní tekutinou a skle-

Obr. 1 | Suspektní Charcotova osteoartropatie levé nohy



rotizací, edém rovněž na bázi II. a III. metatarzu, prosáknutí talonavikulárního kloubu (**obr. 2**). Popisované změny mohou být projevem Charcotovy artropatie.

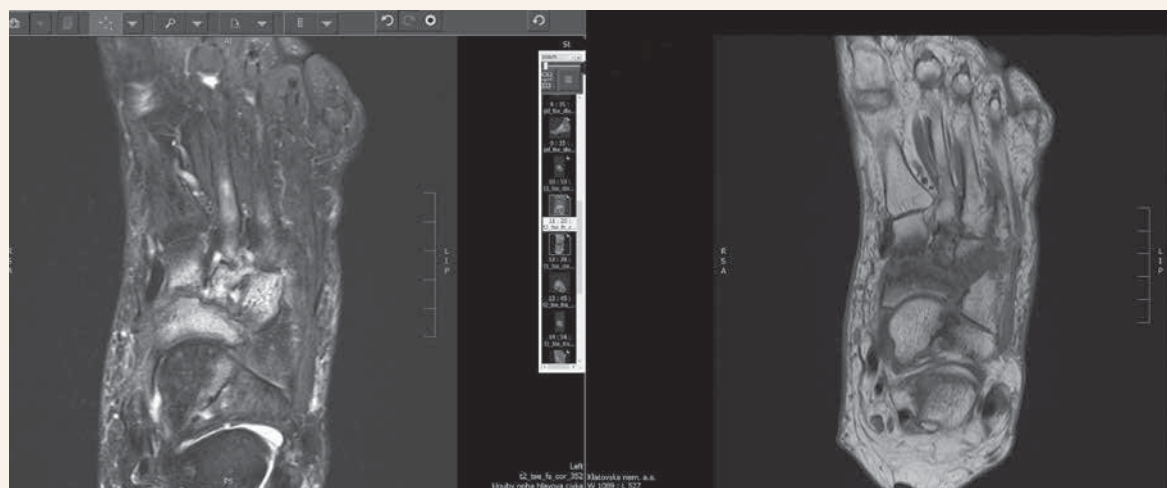
Kontrolní vyšetření 22. 6. 2023 – nárt bez otoku, oteklý bérec – varixy, bolesti mírné při došlapu – CRP 29,8, 25-OH vitamin D 62,5 nmol/l, parametry kalciofosfátového metabolismu a kostního obratu v normě, Crosslaps 450 ng/l.

Z následujících kontrol: přetrvává mírná deformita levého nártu, pacientka na LDK viditelně napadá, již je bez výraznější bolesti, samostatně mobilní bez opory.

Diskuse

Komplexní regionální bolestivý syndrom (KRBS, Sudeckův syndrom) ve většině případů navazuje na tkáňový inzult, především úrazový (zlomeninu) nebo chirurgický zákrok, v menšině případů je vyvolávající podnět neúrazový (např. ischemie), v některých případech se nepodaří zjistit (v 3–10 %) [1]. Dominujícím příznakem je nepřiměřená bolestivost většinou na končetinách distálně od místa vyvolávajícího inzultu, spojená s dalšími příznaky, shrnutými v Budapeštských kritériích (**tab**). Patofyziologický podklad není zcela objasněn, syndrom je spojován s neurogení zánětlivou (auto)imu-

Obr. 2 | MRI levé nohy



Tab | Budapeštská kritéria (pro diagnózu KRBS musí být splněna všechna). Upraveno podle [9]

kritérium	příznaky
setrvalá bolest, jejíž tíže a intenzita je větší, než by odpovídalo prodělanému traumatu	
přítomnost alespoň 1 z příznaků ve 3 z následujících 4 kategorií:	senzorické: hyperestezie/alodynzie
	vazomotorické: asymetrie teploty, změny barvy kůže, asymetrie barvy kůže
	sudomotorické/edematózní: edém, změny potivosti, asymetrie pocení
	motorické/trofické: snížený rozsah pohybu, motorická dysfunkce (slabost, třes nebo dystonie), patrné změny trofiky kůže, nehtů, ochlupení
v době vyšetření přítomnost alespoň 1 z příznaků v minimálně 2 z následujících kategorií:	senzorické: hyperestezie, alodynzie, nadměrná citlivost na teplotu, tlak, pohyb v kloubu
	vazomotorické: asymetrie teploty > 1°C mezi končetinami, změny barvy kůže, asymetrie barvy kůže
	sudomotorické/edematózní: edém, změny potivosti, asymetrie pocení
není známa jiná diagnóza, která by lépe vysvětlovala uvedené známky a symptomy	motorické/trofické: snížený rozsah pohybu, motorická dysfunkce (slabost, třes nebo dystonie), patrné změny trofiky kůže, nehtů, ochlupení

KRBS – komplexní regionální syndrom

nitní odpovědí, sympatickou dysregulací a maladaptivním protektivním chováním. Z akutní „teplé“ fáze může přejít do dystrofické „studené“ fáze a následně ireverzibilní atrofické fáze. Vývoj příznaků probíhá většinou 3–13 měsíců a po této době zůstávají příznaky různé intenzity u více než 50 % nemocných (většinou bolestivost, motorické obtíže). Léčba je zaměřena na obnovu funkce postižené končetiny, je aplikována fyzioterapie, ergoterapie, psychoterapie. Medikace je používána často off-label; jsou používány protizánětlivé léky, nesteroidní antirevmatika, kortikosteroidy, bisfosfonáty, léky ovlivňující neuropatickou bolest, lokální perfuzi, psychofarmaka, antidepresiva [1,2].

Charcotova neuropatická osteoartropatie (CHO, původně popsána u tabes dorsalis) je progresivní destruktivní onemocnění kloubů, na jehož vzniku se podílí senzorická, motorická i autonomní neuropatie. Typicky se vyskytuje u diabetiků jako postižení subtalárních kloubů. Dochází při ní k neinfekčnímu zánětu. V akutním stadiu se objeví zarudnutí, otok, zvýšená teplota a pocit mírné bolesti nebo diskomfortu. V dalším stadiu už dochází k osteolýze, netraumatickým dislokacím v kloubech, mikrofrakturám, erozím, dále až fragmentaci kostí a dislokaci úlomků, rozpadu nožní klenby. V diagnostice mají významnou úlohu zobrazovací metody, prostý RTG-snímek by měl být doplněn provedením MRI nebo scintigrafického vyšetření k odhalení časných změn. Základní léčebnou metodou v akutním stadiu je odlehčení končetiny (dlahou, ortézou, využitím kolečkového křesla). Součástí léčby je léčba komplikací (ulcerací, infekce) a těsná kompenzace diabetu [3,4].

Obě diagnózy, KRBS i CHO, jsou založené na posouzení objektivních a subjektivních klinických příznaků bez existence jednoznačného diagnostického testu. V diferenciální diagnostice mohou stát vedle sebe, neboť velká část těchto klinických příznaků (v akutním stadiu) se překrývá. Sudeckův syndrom se potom odlišuje hlavně nepřiměřenou bolestivostí, hyperalgezií a alodynii, které však mohou chybět u pacientů s poruchou nocicepce při diabetické neuropatii. K jejich odlišení může napomoci charakter edému kostní dřevě na MRI-snímku (u KRBS je více difúzní a skvrnitý, u CHO bývá v okolí pouze jednoho kloubu) a další vývoj onemocnění (po kompletním odlehčení lze u CHO očekávat relativně rychlou úpravu stavu na rozdíl od KRBS) [5].

Destrukce kosti nebývá v časném stadiu popisována ani u jednoho ze syndromů, v pozdějších fázích onemocnění může být projevem Charcotovy osteoartropatie [6].

U pacientky v kazuistice zvažujeme přítomnost obou těchto syndromů. V případě KRBS není zřejmý vyvolávající inzult; na MRI popisovaná osteolytická resorpce os cuneiforme intermedium pravděpodobně vznikla až

během následujících procesů a rozvoje onemocnění. Osteolýza os cuneiforme intermedium na podkladě avaskulární nekrózy nebo stresové fraktury je nepravděpodobná, neboť v této lokalizaci by šlo o extrémně vzácnou situaci, popisovaných případů, zvláště u dospělých, je minimum [7]. Proti CHO svědčí kromě bolestivosti také dlouhodobě výborně kompenzovaný diabetes a dosud ne-diagnostikovaná neuropatie. Osteomyelitidu by s jistotou vyloučila pravděpodobně pouze biopsie, kterou jsme však neindikovali vzhledem k příznivému průběhu onemocnění bez použití antibiotik, chybějícímu kožnímu defektu a provedené MRI i třífázové scintigrafii skeletu [8].

Závěr

Diagnostika komplexního regionálního bolestivého syndromu a Charcotovy neuropatické artropatie je založena na klinických příznacích, které se v akutním stadiu mohou z velké míry překrývat. K jejich odlišení mohou přispět zobrazovací metody a při dalším sledování odpověď na aplikovanou léčbu a případně progresse do dalších charakterističtějších stadií.

Literatura

- Melf-Marzi A, Böhringer B, Wiehle M et al. Modern Principles of Diagnosis and Treatment in Complex Regional Pain Syndrome. *Dtsch Arztebl Int* 2022; 119(51–52): 879–886. Dostupné z DOI: <<http://dx.doi.org/10.3238/arztebl.m2022.0358>>.
- Castillo-Guzmán S, Nava-Obregón TA, Palacios-Ríos D et al. Complex regional pain syndrome (CRPS), a review. *Medicina Universitaria* 2015; 17(67): 114–121. Dostupné z DOI: <<http://10.1016/j.rmu.2015.03.003>>.
- Wukich DK, Schaper NC, Gooday C et al. Guidelines on the diagnosis and treatment of active Charcot neuro-osteoarthropathy in persons with diabetes mellitus (IWGDF 2023). *Diabetes Metab Res Rev* 2024; 40(3): e3646. Dostupné z DOI: <<http://dx.doi.org/10.1002/dmrr.3646>>.
- Jirkovská A, Fejfarová V, Dubský M et al. Jaká jsou specifika syndromu diabetické nohy a proč potřebujeme mezioborová doporučení pro jeho diagnostiku a léčbu? [What are the specifics of diabetic foot syndrome and why we need interdisciplinary recommendations for its diagnosis and treatment?] *Vnitř Lék* 2021; 67(8): 489–494. Dostupné z DOI: <<https://doi.org/10.36290/vnl.2021.125>>.
- Poll LW, Weber P, Böhm H-J et al. Sudeck's disease stage 1, or diabetic Charcot's foot stage 0? Case report and assessment of the diagnostic value of MRI. *Diabetol Metab Syndr* 2010; 2: 60. Dostupné z DOI: <<http://dx.doi.org/10.1186/1758-5996-2-60>>.
- Classification systems of Charcot arthropathy. Dostupné z WWW: <<https://radiopaedia.org/articles/classification-systems-of-charcot-arthropathy>>. Dostupné z DOI: <<https://doi.org/10.5334/rID-181321>>.
- Araujo Nunes G, Levy Almeida Taveira de Souza M, Maciel Braga B et al. Osteonecrosis of the Intermediate Cuneiform: A Case Report. *Rev Bras Ortop (Sao Paulo)* 2020; 56(3): 394–398. Dostupné z DOI: <<http://dx.doi.org/10.1055/s-0040-1715513>>.
- Ertugrul BM, Lipsky BA, Savk O. Osteomyelitis or Charcot neuro-osteoarthropathy? Differentiating these disorders in diabetic patients with a foot problem. *Diabet Foot Ankle* 2013; 4: 21855. Dostupné z DOI: <<http://dx.doi.org/10.3402/dfa.v4i0.21855>>.
- Harden NR, Bruehl S, Perez RS et al. Validation of proposed diagnostic criteria (the "Budapest Criteria") for Complex Regional Pain Syndrome. *Pain* 2010; 150(2): 268–274. Dostupné z DOI: <<http://dx.doi.org/10.1016/j.pain.2010.04.030>>.