proLékaře.cz | 14.2.2026

Chondroblastóm femuru – benígny nádor s potenciálne vážnymi následkami: kazuistika

Chondroblastoma of the femur a benign tumor with potentially serious consequences: a case report

Pavol Rendek[1], Milan Kokavec[1], Petr Chládek[2]

[1]Ortopedická klinika LF UK a NÚDCH, Bratislava
[2]Ortopedické oddělení, Vršovická Zdravotní a.s., Praha

✉ **MUDr. Pavol Rendek** | rendek.ortopedia@gmail.com | www.nudch.eu

Received | Doručené do redakcie | Doručeno do redakce 18. 1. 2022
Accepted | Prijaté po recenzii | Přijato po recenzi 10. 3. 2022

Abstrakt
Chondroblastóm je vzácny benígny kostný nádor najčastejšie lokalizovaný v epifýze. Tvorí približne 1 % všetkých benígnych kostných tumorov. Vyskytuje sa hlavne u mladých pacientov s maximom výskytu v druhej dekáde života. Klinicky sa manifestuje bolesťou a obmedzením hybnosti postihnutého kĺbu. Jedná sa o histologicky benígnu afekciu, vyznačuje sa však agresívnym rastom, deštruuje okolie (spongióznu kosť, kortiku aj kĺbnu chrupavku) a môže expandovať intraartikulárne. Nádorové bunky produkujú cytokíny, ktoré sú dôvodom perilezionálnych inflamačných reakcií, ako je kostný edém, alebo výrazná synovitída v prípade intraartikulárnej propagácie. Približne v 20 % lokálne recidivuje aj napriek terapii. V práci publikujeme prípad 15-ročného chlapca s chondroblastómom proximálneho femuru. Po histologizácii bol ošetrený pomocou prístupu SHD (Surgical Hip Dislocation), ktorý umožňuje pomocou luxácie kĺbu ošetriť postihnutú hlavu stehennej kosti bez porušenia nutritívnych ciev. Po radikálnej exkochleácii a lokálnej chemoproteolýze bol defekt vyplnený parciálne resorbovateľným kostným cementom. Od operácie je pacient v sledovaní 1 rok s klinicky aj roentgenologicky dobrým výsledkom.

Kľúčové slová: chondroblastóm – proximálny femur – riadená luxácia bedra

Abstract
Chondroblastoma is a rare benign bone tumor, most often located in an epiphysis. It represents about 1 % of all benign bone tumors. Chondroblastoma is typical for young patients and occurs most often in the second decade of life. Clinical presentation consists of pain and restriction of movement in the affected joint. Histology shows a benign type of tumor, which can however grow aggressively and destroy its surroundings (spongiosa, cortical bone and joint cartilage) and expand into the joint cavity. Tumor cells produce cytokines, which are responsible for inflammatory processes occurring around the tumor such as bone edema or prominent synovitis in case of intraarticular growth. In 20 % of cases, we see a relapse despite treatment. In this article we present the case of a 15-year-old boy with a proximal femur chondroblastoma. After the initial biopsy, the tumor was treated surgically via surgical hip dislocation, which allows treatment of the femoral head without compromising nutritional blood vessels. After a radical excochleation and local chemoproteolysis, the defect was filled with partially resorbable bone cement. The patient has been monitored for a year now with a good clinical and radiological outcome.

Key words: chondroblastoma – proximal femur – surgical hip dislocation

prolékaře.cz | 14.2.2026

Úvod

Chondroblastóm je vzácny benígny tumor vyskytujúci sa ako solitárne ložisko hlavne v dlhých kostiach u skeletálne nezrelých detí či adolescentov. Tvorí približne 1 % všetkých benígnych kostných tumorov. Maximum výskytu je v druhej dekáde, pomer mužov k ženám je 2 : 1 [1]. Typicky je lokalizovaný v epifýze dlhých kostí, hlavne proximálna tibia a femur, distálny femur a proximálny humerus [2,3].

Klinicky sa manifestuje bolesťou a obmedzením hybnosti postihnutého kĺbu. V niektorých prípadoch môže byť prítomná aj náplň kĺbu, synovitída, atrofia svalstva a zriedka je to aj palpačne overiteľná tumorózna masa. V prípade postihnutia dolnej končatiny je symptómom krívanie.

Radiologicky nachádzame dobre ohraničené lytické ložisko, väčšinou excetricky uložené, guľovitého tvaru. Priemer býva 3–6 cm [4]. Môžu byť zobraziteľné centrálne radiodenzné kalcifikácie. MRI môže zobraziť priľahlý kostný edém, či synoviálnu reakciu a kĺbny výpotok [5,6].

Histologicky je chondroblastóm benígny tumor ostro ohraničený od zdravého kostného tkaniva. Makroskopicky ho tvorí mäkký, šedožltý materiál s malými kalcifikáciami. Môžu byť prítomné nekrózy. Mikroskopicky sa skladá zo stredne veľkých bunkových elementov okrúhleho polygonálneho tvaru s eozinofilnou cytoplazmou, jadrá sú malé, s občasnými mitózami bez atypií. Vo väčšine prípadov nachádzame ostrovčeky diferencovaného chrupavčitého tkaniva [7].

Obr. 1 | Vľavo: CT-snímka ukazuje lytické ložisko, dobre ohraničené, centrálne prítomné kalcifikácie. Vpravo: MRI so zápalovými zmenami v bedrovom kĺbe a výrazným kostným edémom krčku stehennej kosti. Archív autora

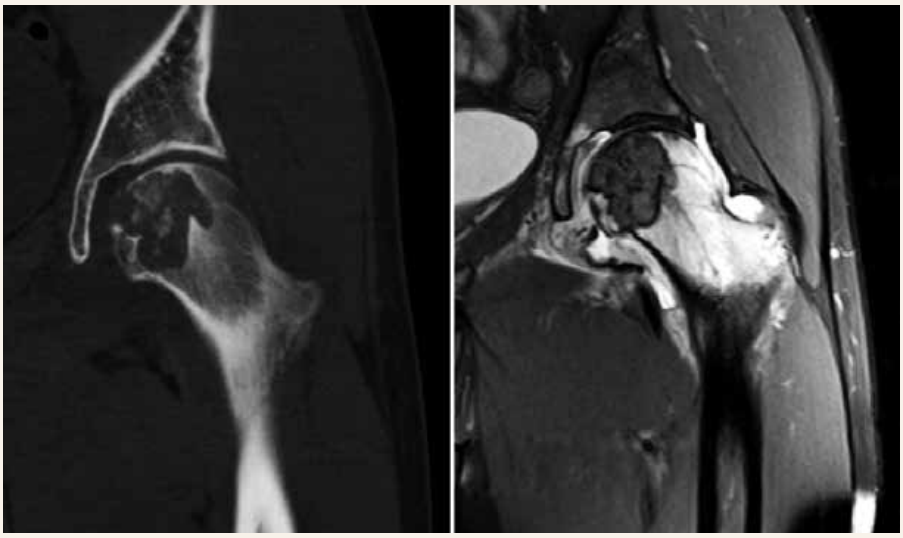

Obr. 2 | Vľavo po exkochleácii a chemickej proteolýze. Vpravo po výplni. Archív autora

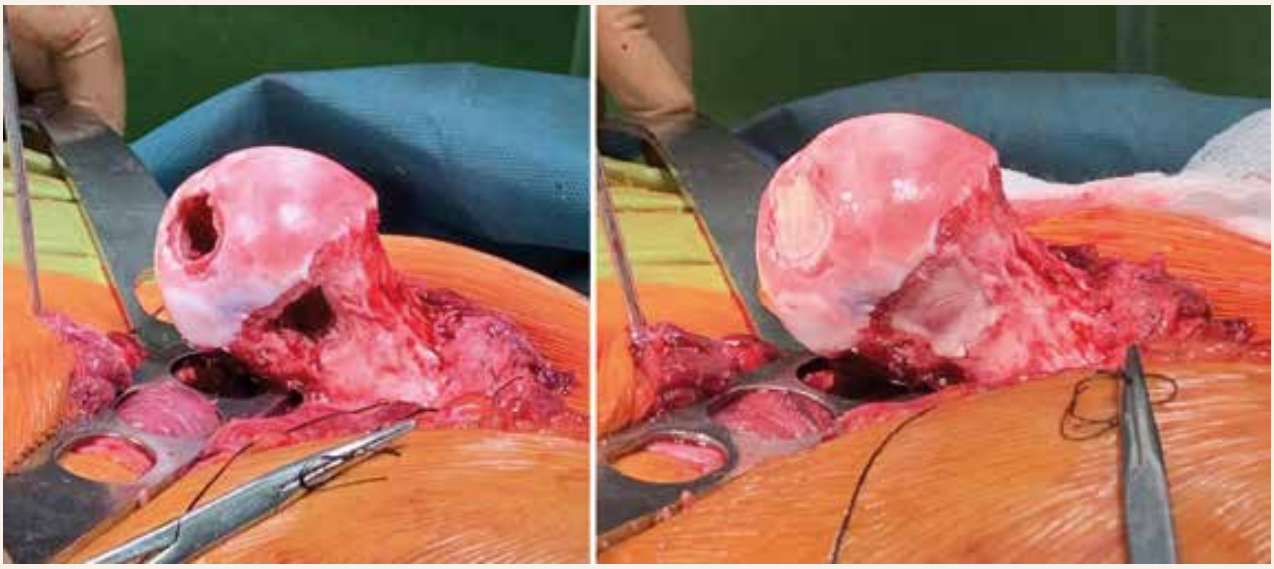

prolékaře.cz | 14.2.2026

Obr. 3 | Vľavo: pacient pred extrakciou osteosyntetického materiálu. Vpravo: 12 mesiacov od operácie, po extrakcii skrutiek. Archív autora

Terapeutický postup histologicky verifikovaného chondroblastómu pozostáva z radikálnej exkochleácie, chemoproteolýzy a výplne kostnými štepmi, alebo inou vhodnou náhradou. Ako proteolytické činidlá je možné použiť fenol a etanol v koncentrácii 90 %. Po dôkladnom chemickom ošetrení okrajov exkochleovanej dutiny nasleduje výplň bioresorbovateľným kostným cementom, neresorbovateľným kostným cementom, alebo kostnými štepmi [8]. Napriek terapii sa udáva približne 20% lokálna rekurencia ochorenia [9].

Kazuistika

15-ročný chlapec odoslaný na ortopedickú ambulanciu pre bolesť ľavého bedra a ingviny trvajúcu 6 mesiacov. Pacient mal klinicky s výrazné krívanie a výrazné obmedzenie hybnosti. Flexia v bedre bola do 85 stupňov, rotácie len naznačené, sprevádzané bolesťou. Sonografické vyšetrenie ukázalo náplň bedrového kĺbu s hypertrofickou synovitídou. Na RTG-snímke bola prítomná lytická lézia v oblasti hlavy ľavého femuru. Počas hospitalizácie sme doplnili CT-vyšetrenie (výpočtová tomografia/Computed Tomography) a MRI-vyšetrenie (obr. 1), na ktorom bolo preukázané ohraničené ložisko s transfyzárnou propagáciou. MRI so známkami synovitídy a intraartikulárneho výpotku. Následné bioptické vyšetrenie verifikovalo diagnózu chondroblastómu.

Bolo indikované operačné ošetrenie nálezu pomocou štandardného SHD (Surgical Hip Dislocation) prístupu s osteotómiou veľkého trochantéru za šetrenia nutritívnych ciev. Po luxácii bedra nachádzame na hlave stehennej kosti aj v acetabule chrupavku dobrej kvality bez výraznejších defektov. Jediný defekt chrupavky bol subfoveolárne na hlave femuru. Po radikálnej exkochleácii ložiska ošetrujeme chemoproteolýzou okraje (fenol, etanol 90 %). Na výplň používame parciálne vstrebateľný osteokonduktívny kostný cement s hydroxyapatitom (obr. 2).

Pacient absolvoval rehabilitáciu s obmedzením aktívnej abdukcie 6 týždňov pooperačne. Po 8 mesiacoch podstúpil extrakciu skrutiek fixujúcich veľký trochantér. 12 mesiacov po operácii je pacient klinicky s výborným výsledkom, chodí bez ťažkostí, flektuje bedro cez 120 stupňov, má symetrické rotácie okolo 30 stupňov. Roentgenologicky s dobrou výškou kĺbnej chrupavky, ale s možnou známkou lokálnej recidívy – malé cystické prejasnenie v centrálnej časti krčku (obr. 3).

Diskusia

Vzhľadom na fakt, že chondroblastóm je vzácny kostný tumor, jeho liečba by mala byť sústredená do centier so skúsenosťou v ošetrovaní lézií tohto typu.

Špecifikum ošetrenia hlavy stehennej kosti je nutnosť dobrej vizualizácie pri ošetrení a zachovanie jej cievneho zásobenia. Nutritívne cievy sú vetvami a. circumflexa femoris media, ktorá vystupuje kraniálne za šľachou m. obturator externus, preniká kĺbnym púzdrom a cez Weibrechtove retinakulá sa subkapitálne vnára do skeletu. Prístup riadenej luxácie bedrového kĺbu poskytuje obe tieto výhody – vizualizáciu aj zachovanie ciev. Okrem toho výborne zachováva klinickú funkčnosť bedrového kĺbu vďaka ponechaniu intaktnej vasto-gluteálnej manžety.

Aj napriek starostlivému ošetreniu miesta procesu dochádza relatívne často k lokálnym recidívam. Pri pacientovi v našej kazuistike bude na potvrdenie, alebo vyvrátenie prítomnosti recidívy potrebný ešte dlhší čas na sledovanie. V prípade expanzie malého centrálneho prejasnenia krčku bude indikované ďalšie zobrazovacie vyšetrenie, ev. jeho ošetrenie.

prolékaře.cz | 14.2.2026

Záver

V prípade liečenia vzácnych kostných afekcií, akou je aj chondroblastóm, je nevyhnutná rýchla diagnostika zobrazovacími metódami a histologické vyšetrenie. Zároveň je vhodné skrátiť čas medzi histológiou a finálnym ošetrením pri rýchlo rastúcich ložiskách. Nebezpečenstvo z omeškania predstavuje poškodenie kĺbu indukovaným zápalom, prípadne deštrukciu kĺbnych plôch expanziou samotného procesu. Lokálne ošetrenie musí byť veľmi starostlivé, zároveň je ideálne čo najviac šetriť okolité štruktúry kĺbu, aby nebola narušená ich funkcia.

Literatúra

1. Kurt AM, Unni KK, Sim FH et al. Chondroblastoma of bone. Hum Pathol 1989; 20(10): 965–976. Dostupné z DOI: <http://dx.doi.org/10.1016/0046–8177(89)90268–2>.

2. Xu H, Nugent D, Monforte HL et al. Chondroblastoma of bone in the extremities: a multicenter retrospective study. J Bone Joint Surg Am 2015; 97(11): 925–931. Dostupné z DOI: <http://dx.doi.org/10.2106/JBJS.N.00992>.

3. Bloem JL, Mulder JD. Chondroblastoma: a clinical and radiological study of 104 cases. Skeletal Radiol 1985; 14(1): 1–9. Dostupné z DOI: <http://dx.doi.org/10.1007/BF00361187>.

4. de Silva MVC, Reid R. Chondroblastoma: varied histological appearance, potential diagnostic pitfalls, and clinicopathologic features associated with local recurrence. Ann Diagn Pathol 2003; 7(4): 205–213. Dostupné z DOI: <http://dx.doi.org/10.1016/s1092–9134(03)00048–0>.

5. Oxtoby JW, Davies AM. MRI characteristics of chondroblastoma. Clin Radiol 1996; 51(1): 22–26. Dostupné z DOI: <http://dx.doi.org/10.1016/s0009–9260(96)80213–3>.

6. Uchikawa C, Shinozaki T, Nakajima T et al. Cytokine Synthesis by Chondroblastoma: Relation to Local Inflammation. J Orthop Surg (Hong Kong) 2009; 17(1): 56–61. Dostupné z DOI: <http://dx.doi.org/10.1177/230949900901700113>.

7. Chen W, DiFrancesco LM. Chondroblastoma: An Update. Arch Pathol Lab Med 2017; 141(6): 867–871. Dostupné z DOI: <http://dx.doi.org/.5858/arpa.2016–0281-RS>.

8. Lin PP, Thenappan, Arun BS et al. Treatment and Prognosis of Chondroblastoma. Clin Orthop Relat Res 2005; 438: 103–109. Dostupné z DOI: <http://dx.doi.org/10.1097/01.blo.0000179591.72844.c3>.

9. Turcotte RE, Kurt A-M, Sim FH et al. Chondroblastoma. Hum Pathol 1993; 24(9): 944–949. Dostupné z DOI: <http://dx.doi.org/10.1016/0046–8177(93)90107-r>.