

Význam kostnej denzitometrie v predikcii kardiovaskulárneho rizika

Importance of bone densitometry in cardiovascular risk prediction

Zdenko Killinger, Daniel Čierny, Kristína Brázdilová, Martin Kužma, Peter Jackuliak, Juraj Payer

V. interná klinika LF UK a UNB, Nemocnica Ružinov, Bratislava

✉ **doc. MUDr. Zdenko Killinger, PhD.** | killinger@ru.unb.sk | www.uniba.sk

Received | Doručeno do redakce | Doručené do redakcie 4. 6. 2019

Accepted | Prijato po recenzii | Prijaté po recenzii 17. 6. 2019

Abstrakt

Kardiovaskulárne ochorenia (KVO) patria v SR k najčastejším príčinám mortality a morbidity, a preto včasné zhodnotenie kardiovaskulárneho (KV) rizikového profilu u ešte asymptomatických osôb ostáva jedným z hlavných medicínskych problémov. V posledných rokoch sa okrem zhodnocovania štandardných rizikových faktorov KV-mortality venuje pozornosť aj hodnoteniu kalcifikátov abdominálnej aorty. Viaceré štúdie preukázali, že výskyt aortálnych kalcifikácií je nezávislým prediktorom rizika vzniku KV-mortality vrátane ischemických cievnych mozgových príhod. Na kvantifikáciu aortálnych kalcifikácií bolo vypracovaných niekoľko skórovacích systémov a mnohí autori preukázali, že vysoké hodnoty indexu kalcifikácií abdominálnej aorty pozitívne korelujú s KV-rizikom a to nezávisle na prítomnosti klasických KV-rizikových faktoroch. Zvýšenému záujmu o ich hodnotenie dopomohlo aj rozšírenie spektra metód schopných kalcifikácie v cievach akými sú okrem štandardného zobrazenia pomocou RTG a CT, hlavne zobrazenie USG, ale aj použitie kostného denzitometra. Kostná denzitometria sa stáva v posledných rokoch výraznejšie dostupnou metódou, ktorá v bočnej projekcii, využívaná v osteologickej ambulancii na detekciu asymptomatických vertebrálnych fraktúr a zároveň umožňuje aj detekciu aortálnych kalcifikácií. Nespornou výhodou metódy je fakt, že vyšetrenie dnes podstupuje mnoho pacientov vo vyššom veku, ktorí spravidla nemajú zhodnotený KV-rizikový profil. Navyše v posledných rokoch sa odhaľujú aj vzťahy medzi osteoporózou, metabolickým syndrómom a kardiovaskulárnou morbiditou. Lekári v osteologickej ambulancii, ktorí sledujú a liečia týchto pacientov by mohli preto prispieť k včasnej detekcii „asymptomatických“ osôb so zvýšeným KV-rizikom a v následnej spolupráci s ostatnými špecialistami iniciovať preventívne alebo terapeutické opatrenia s cieľom znížiť KV-morbiditu a mortalitu. Autori v článku popisujú možnosti stanovenia aortálnych kalcifikátov pomocou kostnej denzitometrie a jej potenciálny prínos v prevencii KVO u pacientov s osteoporózou.

Kľúčové slová: DXA – kardiovaskulárne riziko – kalcifikáty aorty – kostná denzitometria

Abstract

Cardiovascular diseases (CVD) are the most common causes of mortality and morbidity in Slovakia, and therefore early assessment of cardiovascular risk profile for asymptomatic subjects remains one of the major medical problems. Recently, in addition to assessing standard cardiovascular risk factors (CV), attention on to the evaluation of abdominal aortic calcifications is focused. Several studies have shown incidence of aortic calcification as an independent risk factor of developing CV mortality, including ischemic stroke. To quantify aortic calcifications several scoring systems have been developed and many authors have shown that high aortic calcification index positively correlates with CV risk, independently of the presence of classical CV risk factors. Increased interest in their evaluation was also enhanced by the broadening of methods used for identifying calcifications in vessels such as USG, X-ray and CT, but also the use of a bone densitometry (DXA), which became a widely available method. To detect aortic calcifications by DXA a lateral projection could be used, similarly to detection of asymptomatic vertebral frac-

tures. An indisputable advantage of the method is the fact that many patients in the elderly are undergoing this examination and generally they do not have assessed a CV risk profile. In addition, the relationship between osteoporosis, metabolic syndrome and cardiovascular morbidity has been revealed in recent years. Therefore, physicians managing osteoporosis could contribute to early detection of “asymptomatic” patients with increased CV risk and initiate preventive or therapeutic measures in subsequent collaboration with other specialists to reduce CV morbidity and mortality. In this review, we are describing possibilities to use DXA for assessment of aortic calcifications and its potential to prevent CVD among patients with osteoporosis.

Key words: aortic calcifications – bone densitometry – cardiovascular risk – DXA

Úvod

Kardiovaskulárne ochorenia (KVO) patria k najzávažnejším nielen medicínskym, ale aj medicínsko-ekonomickým problémom súčasnosti. Kalcifikácia aorty môže postihnúť 65 % ľudí vo všeobecnej populácii s priemerným vekom 60 rokov. Na včasnú identifikáciu pacientov ohrozených mortalitou z kardiovaskulárnych (KV) príčin slúži viacero už známych klasických rizikových faktorov. Kalcifikáty abdominálnej aorty (Abdominal Aortic Calcification – AAC) sú dnes na základe výsledkov viacerých klinických štúdií považované za prediktor KV-rizika. Na zobrazenie kalcifikácií v cievach je možné využiť široké spektrum metód akými sú okrem štandardného RTG a CT zobrazenia hlavne zobrazenie USG, ale aj použitie kostného denzitometra. Líšia sa nielen senzitivitou, ale aj dostupnosťou v klinickej praxi.

Na kvantifikáciu rozsahu aortálnych kalcifikácií bolo vypracovaných niekoľko skórovacích systémov a vysoké hodnoty indexu AAC veľmi úzko korelujú s mortalitou z KV-príčin, koronárnou chorobou srdca, cievnu mozgovou príhodou ako aj periférnym cievny postihnutím. Korelácia bola opísaná nezávisle na veku a klasických KV-rizikových faktorov. AAC možno pomerne presne a jednoducho stanoviť využitím laterálneho skenu získaného pre potreby detekcie vertebrálnych fraktúr pri kostnej denzitometrii. Osteológ by mohol aj vzhľadom na spektrum sledovaných pacientov (vyšší vek, osteoporóza, kortikoterapia, pridružené reumatické a endokrinné ochorenia) prispieť k včasnej detekcii doposiaľ asymptomatických no rizikových pacientov.

Patogenéza

Patogenéza vaskulárnych kalcifikácií aorty bola v minulosti považovaná za pasívny dej súvisiaci so starnutím [1]. V súčasnosti ju chápeme ako aktívne regulovaný patologický proces charakterizovaný procesom biomineralizácie [2] s komplexnými signálnymi dráhami [3], podobnými osteogenéze [4]. Nedávne štúdie ukázali, že kalcifikácia plakov je dynamická a úzko súvisí so stupňom vaskulárneho zápalu. Ten v rôznych fázach aterosklerózy indukuje expresiu a aktiváciu osteoblastických buniek umiestnených v arteriálnej stene, čo zase pod-

poruje ukladanie vápnika. Bunky hladkého svalstva ciev majú mimoriadnu schopnosť podstúpiť osteoblastickú diferenciaciu. V patofyziológii rozvoja vaskulárnej kalcifikácie mediálnych a intimálnych vrstiev cievnej steny hrá významnú rolu aj sekundárna hyperparatyreóza s následnými zmenami vitamínu D₃, vápnika a hlavne fosforu [5]. Na kalcifikácii abdominálnej aorty sa podieľajú viaceré typy buniek vrátane endotelových, mezenchymálnych progenitorových, ako aj buniek kostnej drene [6]. Vzhľadom na túto heterogenitu bolo opísaných aj viacero mechanizmov, ktoré sa zúčastňujú tejto regulácie ako napr. Wnt (Wingless/Int-1)-signalizácia [7], systém RANK-RANKL-osteoprotegerín [8], fosfátová signalizácia [9], kostné morfometrické proteíny [10], fetuín A a mnohé ďalšie [11,12,6,13,14]. Z klinického pohľadu vaskulárnu kalcifikáciu nepriaznivo ovplyvňuje viacero faktorov, ako sú vek, ateroskleróza, zlyhanie obličiek [5], diabetes mellitus, hypercholesterolémia, osteoporóza, obezita, fajčenie, menopauza a nedostatok fyzickej aktivity [6]. V posledných rokoch s rozvojom novších zobrazovacích metód a zlepšením ich dostupnosti nadoberá stanovovanie AAC väčší význam nielen vo vedeckom výskume, ale aj v klinických podmienkach.

Možnosti kvantifikácie kalcifikátov abdominálnej aorty

Kvantifikácia rozsahu kalcifikácií sa opiera o viacero skórovacích systémov. Mnohé štúdie hodnotili rôzne skórovacie systémy, ktoré by umožnili z laterálnych röntgenových snímok chrbtice (alebo aj CT) semikvantitatívne hodnotenie rozsahu aortálnych kalcifikácií. Najbežnejším systémom je 24-bodová semikvantitatívna metóda, ktorú vyvinul Kauppila a kolegovia a prezentovali ju vo Framinghamskej štúdií [15]. Pri systéme AAC-24 sa hodnotí predná a zadná strana aorty jednotlivo a je rozdelená do 4 segmentov korešpondujúcich so stavcami L1 až L4. V týchto 8 segmentoch sa potom hodnotí ešte rozsah kalcifikátov, t.j. či sú v rozsahu 1, 2 alebo 3 tretín príslušného stavca (od 1 až po 3 body). Pri použití systému AAC-8 sa hodnotia AAC obdobne, ale bez rozlíšenia rozsahu postihnutia v rámci jednotlivých stavcov, teda skóre dosahuje maximálne 8 bodov. Systém

AAC-8 je preto rýchlejší a vhodnejší pre bežnú klinickú prax, pričom jeho senzitivita je porovnateľná [16]. Vypracované boli aj ďalšie semikvantitatívne hodnotenia, ktoré brali do úvahy rozsah kalcifikátov, ktoré však neboli validované v ďalších štúdiách [17,18].

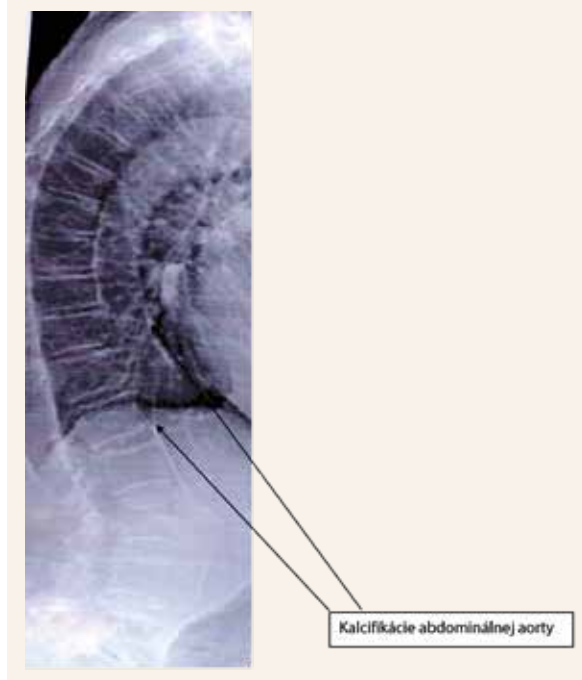
Klinický význam hodnotenia AAC

Hodnotenie AAC pomocou bočného denzitometrického (Dual-energy X-ray Absorptiometry – DXA) skenu s využitím hodnotenia AAC-24 alebo AAC-8 preukázalo v publikovaných štúdiách vysokú koreláciu so semikvantitatívnym hodnotením založeným na laterálnych röntgenových snímkach chrbtice (0,76 až 0,87) [19–24]. Korelácia s CT bola menej významná (0,52 až 0,58) [25,26]. Drobné kalcifikácie hlavne v hornej časti hrudnej chrbtice môžu byť pri denzitometrických laterálnych skenoch v porovnaní so štandardnými röntgenovými snímkami vzhľadom k nižšiemu rozlíšeniu prehliadnuté [27]. Štúdia porovnávajúca výskyt AAC pri použití DXA-metódy zistila kalcifikácie u 55 % pacientov, pričom pri použití štandardného RTG-snímkou to bolo u 58 % a CT-metóda odhalila kalcifikáty v 60 % [22]. Vo Framinghamskej štúdii predikovala východisková hodnota AAC počas 22-ročného obdobia sledovania okrem KV-mortality aj kongestívne srdcové zlyhanie a klaudikačné bolesti [28]. V Rotterdamskej štúdii sa porovnávalo ako AAC pre-

dikuje infarkt myokardu a cievnu mozgovú príhodu v porovnaní s hodnotením indexu ABI (ankle-brachial) a intimo-medialnej hrúbky (Intima-Media Thickness – IMT) steny karotíd. AAC lepšie koreloval s rizikom IM ako ABI [17,18]. IMT rovnako dobre predikoval infarkt myokardu [18] ako AAC, no lepšie predikoval cievne mozgové príhody [17]. U starších žien sa preukázala aj asociácia AAC s mortalitou na všetky typy malignity. Tieto asociácie medzi AAC a malignitami môžu súvisieť s rôznymi spoločnými metabolickými a zápalovými procesmi, ktoré sú parciálne reflektované zvýšenými zápalovými markermi a inzulínovou rezistenciou [29–31].

Nakoľko mnohé patofyziologické mechanizmy a rizikové faktory vedúce k osteoporóze a zlomeninám sú obdobné ako u kardiovaskulárnych ochorení (KVO), viaceré sledovania predpokladali súvislosť medzi nízkou kostnou denzitou a AAC, výsledky však nie sú konzistentné. U dánskych žien v priemernom veku 65 rokov s AAC-24-skóre > 3 sa preukázalo signifikantne zvýšené riziko zlomeniny bedrového kĺbu (RR 2,3) v porovnaní s tými, ktorí mali AAC-24-skóre < 3. Štyri prospektívne štúdie s väčším počtom zaznamenaných fraktúr preukázali koreláciu AAC s incidenciou zlomenín. Osoby s AAC-24 v hornom kvartile mali 2,6-násobne vyššie riziko fraktúry krčku femoru a 1,5-násobne vyššie riziko ostatných nonvertebrálnych zlomenín v porovnaní s osobami s AAC v spodnom kvartile. Na druhej strane viaceré štúdie ako napr. štúdia EPIDOS počas 4-ročného obdobia alebo Framinghamská štúdia počas 35 rokov sledovania nepreukázali signifikantnú koreláciu AAC s fraktúrami bedrového kĺbu.

Obr | Vizualizácia kalcifikácií abdominálnej aorty pomocou VFA (Vertebral Fracture Assessment) | Abdominal aorta calcifications on vertebral morphometric scan



Záver

Vyšetrenie bočného DXA skenu u pacientov vo vyššom veku s podozrením na osteoporózu, resp. osteoporotické asymptomatické fraktúry je možné využiť aj na detekciu kalcifikátov abdominálnej aorty. Detekcia týchto kalcifikátov spolu s poznaním ich významu v riziku KV-morbidity by mohli byť prvým a dostatočným signálom, aby sa pacienti následne komplexne zhodnotil jeho KV-rizikový profil u príslušného špecialistu, ktorý potom rozhodne o ďalšom postupe. Na definitívne zhodnotenie prínosu stanovenia AAC v porovnaní s klasickými rizikovými faktormi KV-mortality, ako aj významu včasnej intervencie na zníženie incidence KV-mortality, sú potrebné ďalšie dlhodobé klinické štúdie.

Literatúra

1. Mönckeberg JG. Über die reine Mediaverkalkung der Extremitätenarterien und ihr Verhalten zur Arteriosklerose. Virchows Arch Pathol Anat Physiol Klin Med 1903; 171: 141–167.
2. Abedin M, Tintut Y, Demer LL. Vascular calcification: mechanisms and clinical Ramifications. Arterioscler Thromb Vasc Biol 2004;

- 24(7): 1161–1170. Dostupné z DOI: <<http://dx.doi.org/10.1161/01.ATV.0000133194.94939.42>>.
3. London GM, Guerin AP, Marchais SJ et al. Arterial media calcification in end-stage renal disease: impact on all-cause and cardiovascular mortality. *Nephrol Dial Transplant* 2003; 18(9): 1731–1740. Dostupné z DOI: <<http://dx.doi.org/10.1093/ndt/fgf414>>.
 4. Micheletti P, Fishbein GA, Currier JS et al. Monckeberg sclerosis revisited: a clarification of the histologic definition of Monckeberg sclerosis. *Arch Pathol Lab Med* 2008; 132(1): 43–47. Dostupné z DOI: <[http://dx.doi.org/10.1043/1543-2165\(2008\)132\[43:MSRACO\]2.0.CO;2](http://dx.doi.org/10.1043/1543-2165(2008)132[43:MSRACO]2.0.CO;2)>.
 5. Amann K. Media calcification and intima calcification are distinct entities in chronic kidney disease. *Clin J Am Soc Nephrol* 2008; 3(6): 1599–1605. Dostupné z DOI: <<http://dx.doi.org/10.2215/CJN.02120508>>.
 6. Bostrom KI. Where do we stand on vascular calcification? *Vascul Pharmacol* 2016; 84: 8–14. Dostupné z DOI: <<http://dx.doi.org/10.1016/j.vph.2016.05.014>>.
 7. Touw WA, Ueland T, Bollerslev J et al. Association of circulating Wnt antagonists with severe abdominal aortic calcification in elderly women. *J Endocr Soc* 2017; 1(1): 26–38. Dostupné z DOI: <<http://dx.doi.org/10.1210/je.2016-1040>>.
 8. Collin-Osdoby P. Regulation of vascular calcification by osteoclast regulatory factors RANKL and osteoprotegerin. *Circ Res* 2004; 95(11):1046–1057. Dostupné z DOI: <<http://dx.doi.org/10.1161/01.RES.0000149165.99974.12>>.
 9. Shanahan CM, Crouthamel MH, Kapustin A et al. Arterial calcification in chronic kidney disease: key roles for calcium and phosphate. *Circ Res* 2011; 109(6): 697–711. Dostupné z DOI: <<http://dx.doi.org/10.1161/CIRCRESAHA.110.234914>>.
 10. Hruska KA, Mathew S, Saab G. Bone morphogenetic proteins in vascular calcification. *Circ Res* 2005; 97(2): 105–114. Dostupné z DOI: <<http://dx.doi.org/10.1161/01.RES.00000175571.53833.6c>>.
 11. Jähnen-Dechent W, Heiss A, Schafer C et al. Fetuin-A regulation of calcified matrix metabolism. *Circ Res* 2011; 108(12): 1494–1509. Dostupné z DOI: <<http://dx.doi.org/10.1161/CIRCRESAHA.110.234260>>.
 12. Thompson B, Towler DA. Arterial calcification and bone physiology: role of the bone-vascular axis. *Nat Rev Endocrinol* 2012; 8(9): 529–543. Dostupné z DOI: <<http://dx.doi.org/10.1038/nrendo.2012.36>>.
 13. Szulc P. Abdominal aortic calcification: a reappraisal of epidemiological and patho-physiological data. *Bone* 2016; 84: 25–37. Dostupné z DOI: <<http://dx.doi.org/10.1016/j.bone.2015.12.004>>.
 14. Evrard S, Delanaye P, Kamel S et al. Calcifications, Vascular calcification: from pathophysiology to biomarkers. *Clin Chim Acta* 2015; 438: 401–414. Dostupné z DOI: <<http://dx.doi.org/10.1016/j.cca.2014.08.034>>.
 15. Kauppila LI, Polak JF, Cupples LA et al. New indices to classify location, severity and progression of calcific lesions in the abdominal aorta: a 25-year follow-up study. *Atherosclerosis* 1997; 132(2): 245–250.
 16. Stary HC, Chandler AB, Dinsmore BE et al. A definition of advanced types of atherosclerotic lesions and a histological classification of atherosclerosis. A report from the Committee on Vascular Lesions of the Council on Arteriosclerosis, American Heart Association. *Arterioscler Thromb Vasc Biol* 1995; 15(9): 1512–1531.
 17. Hollander M, Hak AE, Koudstaal PJ et al. Comparison between measures of atherosclerosis and risk of stroke: the Rotterdam study. *Stroke* 2003; 34(10): 2367–2372. Dostupné z DOI: <<http://dx.doi.org/10.1161/01.STR.0000091393.32060.0E>>.
 18. van der Meer IM, Bots ML, Hofman A et al. Predictive value of non-invasive measures of atherosclerosis for incident myocardial infarction: the Rotterdam study. *Circulation* 2004; 109(9): 1089–1094. Dostupné z DOI: <<http://dx.doi.org/10.1161/01.CIR.0000120708.59903.1B>>.
 19. Schousboe JT, Wilson KE, Kiel DP. Detection of abdominal aortic calcification with lateral spine imaging using DXA. *J Clin Densitom* 2006; 9(3): 302–308. Dostupné z DOI: <<http://dx.doi.org/10.1016/j.jocd.2006.05.007>>.
 20. Schousboe JT, Lewis JR, Kiel DP. Abdominal aortic calcification on dual-energy X-ray absorptiometry: Methods of assessment and clinical significance. *Bone* 2017; 104: 91–100. Dostupné z DOI: <<http://dx.doi.org/10.1016/j.bone.2017.01.025>>.
 21. Schousboe JT, Wilson KE, Hangartner TN. Detection of aortic calcification during vertebral fracture assessment (VFA) compared to digital radiography. *PLoS One* 2007; 2(8): e1715. Dostupné z DOI: <<http://dx.doi.org/10.1371/journal.pone.0000715>>.
 22. Setiawati R, Di Chio F, Rahardjo P et al. Quantitative assessment of abdominal aortic calcifications using lateral lumbar radiograph, Dual-energy X-ray absorptiometry, and quantitative computed tomography of the spine. *J Clin Densitom* 2016; 19(2): 242–249. Dostupné z DOI: <<http://dx.doi.org/10.1016/j.jocd.2015.01.007>>.
 23. Golestani R, Tio R, Zeebregts CJ et al. Abdominal aortic calcification detected by dual X-ray absorptiometry: a strong predictor for cardiovascular events. *Ann Med* 2010; 42(7): 539–545. Dostupné z DOI: <<http://dx.doi.org/10.3109/07853890.2010.515604>>.
 24. Bazzocchi A, Ciccicarese F, Diano D et al. Dual-energy X-ray absorptiometry in the evaluation of abdominal aortic calcifications. *J Clin Densitom* 2012; 15(2): 198–204. Dostupné z DOI: <<http://dx.doi.org/10.1016/j.jocd.2011.11.002>>.
 25. Toussaint ND, Lau KK, Strauss BJ et al. Determination and validation of aortic calcification measurement from lateral bone densitometry in dialysis patients. *Clin J Am Soc Nephrol* 2009; 4(1): 119–127. Dostupné z DOI: <<http://dx.doi.org/10.2215/CJN.03410708>>.
 26. Toussaint ND, Lau KK, Strauss BJ et al. Using vertebral bone densitometry to determine aortic calcification in patients with chronic kidney disease. *Nephrology (Carlton)* 2010; 15(5): 575–583. Dostupné z DOI: <<http://dx.doi.org/10.1111/j.1440-1797.2010.01288.x>>.
 27. Čierny D, Brázdilová K, Payer J et al. Detekcia aortálnych kalcifikátov pri hodnotení bočných denzitometrických skenov. *AtheroRev* 2018; 3(2): 134–136.
 28. Walsh CR, Cupples LR, Levy D et al. Abdominal aortic calcific deposits are associated with increased risk for congestive heart failure: the Framingham heart study. *Am Heart J* 2002; 144(4): 733–739.
 29. Il'yasova D, Colbert LH, Harris TB, et al. Circulating levels of inflammatory markers and cancer risk in the health aging and body composition cohort. *Cancer Epidemiol Biomark Prev* 2005; 14(10): 2413–2418. Dostupné z DOI: <<http://dx.doi.org/10.1158/1055-9965.EPI-05-0316>>.
 30. Ishimura E, Okuno S, Kitatani K et al. C-reactive protein is a significant predictor of vascular calcification of both aorta and hand arteries. *Semin Nephrol* 2004; 24(5): 408–412.
 31. Doyle SL, Donohoe CL, Lysaght J et al. Visceral obesity, metabolic syndrome, insulin resistance and cancer. *Proc Nutr Soc* 2012; 71(1): 181–189. Dostupné z DOI: <<http://dx.doi.org/10.1017/S002966511100320X>>.