

Implementace Doporučení pro diagnostiku a léčbu srdečního selhání 2016 do klinické praxe – úloha ivabradinu

F. Málek

Kardiocentrum, Nemocnice Na Homolce, Praha

Souhrn

Uvádíme dva příklady z klinické praxe, které dokumentují možnost využití aktuálních Doporučení pro diagnostiku a léčbu srdečního selhání Evropské kardiologické společnosti 2016. Algoritmus léčby doporučuje stupňovité podávání léků, které modifikují průběh onemocnění s titrací dávek do maximálních tolerovaných. Jedná se o inhibitory enzymu konvertujícího angiotenzin, případně blokátory receptoru angiotenzinu, betablokátory a antagonisty mineralokortikoidních receptorů, které jsou podávány souběžně s diuretiky k odstranění symptomů kongesce. Při přetrvávající symptomatologii je dalším možným krokem přidání ivabradinu.

Klíčová slova

srdeční selhání se sníženou ejekční frakcí – ivabradin

Implementation of Guidelines for Diagnosis and Treatment of Heart Failure 2016 in clinical practice – the role of ivabradine

Abstract

We present two clinical cases documenting an application of the current Guidelines for Diagnosis and Treatment of Heart Failure issued by the European Society of Cardiology. The treatment algorithm recommends gradual use of disease modifying drug with dose titration to maximal tolerated doses. These drugs include angiotensin converting enzyme inhibitors or angiotensin receptor blockers, betablockers, mineralocorticoid antagonists, which are used together with diuretics to eliminate the symptoms of congestion. In case of persisting symptoms, ivabradin is one of possible further steps.

Keywords

heart failure with reduced ejection fraction – ivabradine

Úvod

Klasifikace Doporučení pro diagnostiku a léčbu srdečního selhání (SS) Evropské kardiologické společnosti 2016 (dále jen Doporučení ESC 2016) rozlišuje SS se sníženou ejekční frakcí (EF LK < 40 %) (heart failure with preserved ejection fraction – HFrEF), s mírně sníženou ejekční frakcí s EF LK 40–49 % (heart failure with mildly reduced ejection fraction – HFmrEF) a SS se zachovalou ejekční frakcí (EF LK > 50 %) (heart failure with preserved ejection fraction – HFpEF) [1].

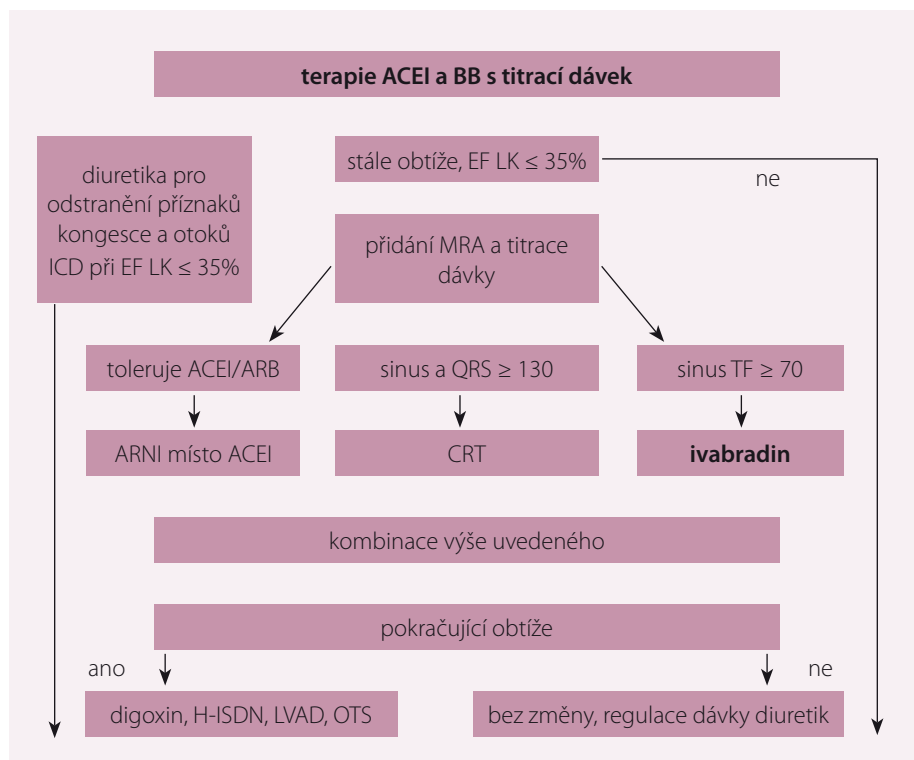
Léčba SS je vždy komplexní a zohledňuje příčinu srdeční dysfunkce. Léčba zahrnuje dietní a režimová opatření, farmakoterapii, přístrojovou nechirurgickou léčbu a chirurgickou léčbu vč. implantace mechanické srdeční podpory a transplantace srdce.

Základem je vždy léčba farmakologická. V případě HFrEF je farmakoterapie společná bez ohledu na etiologii. Farmakoterapie vychází z vědeckých důkazů, které prokázaly v placebem kontrolovaných studiích snížení mortality a morbiditu.

Základem farmakoterapie HFrEF jsou beta-blokátory, inhibitory renin-angiotenzinového systému (RAAS) a antagonisté mineralokortikoidních receptorů (MRA), které příznivě ovlivňují morbiditu a mortalitu pacientů s chronickým SS (CHSS). Jak uvádějí Doporučení ESC 2016, v případě pokračujících symptomů je u pacientů s HFrEF a zvýšenou tepovou frekvencí se sinusovým rytmem doporučeno zahájit léčbu ivabradinem (obr. 1). Ivabradin je selektivní inhibitor If kanálu v sinusovém uzlu, tím zpomaluje srdeční frekvenci.

Studie SHIFT byla randomizovaná, placebem kontrolovaná studie, která prokázala pozitivní vliv ivabradinu na přežívání a morbiditu pacientů s CHSS. Do studie bylo zařazeno 6 558 pacientů s EF LK ≤ 35 % se sinusovým rytmem a tepovou frekvencí ≥ 70/min a alespoň jednou hospitalizací pro SS v posledním roce. Léčba ivabradinem byla u pacientů se systolickým CHSS a sinusovým rytmem spojena s poklesem tepové frekvence a snížením rizika kombinovaného výsledku úmrtí z kardiovaskulárních (KV) příčin a rizika hospitalizace pro SS (HR 0,82; p < 0,0001) [2].

Na základě výsledků studie SHIFT se ivabradin dostal do elitní skupiny léků, které u pacientů s HFrEF modifikují průběh onemocnění (tab. 1).



Obr. 1. Algoritmus léčby HFrEF.

HFrEF – srdeční selhání se sníženou ejekční frakcí, ACEI – inhibitor angiotenzin-konvertujícího enzymu, BB – betablokátory, MRA – antagonist mineralokortikoidních receptorů, EF – ejekční frakce, ARNI – inhibitor neutrální endopeptidázy neprilysinu, QRS komplex – stah komorové svaloviny srdce, SF – srdeční frekvence, CRT – srdeční resynchronizační léčba, LVAD – levostranná srdeční podpora, ICD – implantabilní kardioverter-defibrilátor, VT/VF – arytmie

Tab. 1. Léky modifikující průběh onemocnění u HFrEF.

Léková skupina	NYHA I	NYHA II	NYHA III	NYHA IV
ACEI	ano	ano	ano	ano
BB	ano	ano	ano	ano
ARB		ano	ano	ano
MRA		ano	ano	ano
ivabradin		ano	ano	ano
ARNI		ano	ano	ano

HFrEF – srdeční selhání se sníženou ejekční frakcí, ARB – antagonisté AT1 receptrou angiotenzinu II, BB – betablokátory, ACEI – inhibitor angiotenzin-konvertujícího enzymu, MRA – antagonist mineralokortikoidních receptorů, ARNI – inhibitor neutrální endopeptidázy neprilysinu

Podívejme se na možnost využití efektu ivabradinu ve dvou případech z klinické praxe.

Kazuistika 1

Pacient (56 let) se SS neischemické etiologie, narozený v roce 1961, byl do ledna 2013 bez zásadních zdravotních obtíží. Je pravdou, že tento pacient nechodil pravidelně k lékaři a poslední preventivní zdravotní prohlídku absolvoval 5 let před vznikem náhlého onemoc-

nění. V lednu 2013 se u něj objevila z plného zdraví velmi rychle námahová a později i klidová a noční dušnost. Pacient byl hospitalizován na interním oddělení k objasnění příčiny dušnosti. Velmi rychle bylo na základě fyzikálního vyšetření a RTG hrudníku vysloveno podezření na SS, doplněná echokardiografie zjistila dilatace všech srdečních oddílů a dysfunkci LK s EF 25 %, pacient byl odeslán ke koronarografii s normálním nálezem na koronárních

tepných. Během hospitalizace byl dále zjištěn diabetes mellitus již komplikovaný polyneuropatií dolních končetin, snížená funkce ledvin, hyperurikemie a syndrom obstrukční spánkové apnoe (OSA).

Pacient byl odeslán na naše pracoviště s pracovní diagnózou dilatační kardiomyopatie. U nás provedená nukleární magnetická rezonance diagnózu potvrdila vyloučením myokarditidy.

U nemocného byla již během první hospitalizace zahájena farmakoterapie SS zahrnující karvedilol, ramipril, spironolakton a furosemid. Současně byl pacient léčen inzulinoterapií a alopurinolem. Dávka karvedilolu a ramiprilu byla zvýšena podle tolerance, pro rozvoj gynekomastie po spironolaktonu byla tato léčba změněna na eplerenon.

Při první kontrole v naší ambulanci udával pacient limitující obtíže, dušnost při jakékoli aktivitě odpovídající třídě NYHA III, TK 105/64, TF 84/min při sinusovém rytmu, fyzikálně bez známek kongesce, BMI 33,8 kg/m², koncentrace kreatininu byla 165 μmol/l, odhad glomerulární filtrace 40 ml/min. Koncentrace NT-proBNP byla při první ambulantní kontrole 240 pmol/l (2 000 pg/ml). Byla provedena spiroergometrie s prognosticky příznivým výsledkem: maximální spotřeba kyslíku VO_{2max} byla 19 ml/kg/min. Farmakoterapie zahrnovala léky modifikující průběh SS, inzulinoterapii, alopurinol a atorvastatin. Pacient toleroval maximální dávku karvedilolu 2 × 25 mg denně, vyšší dávka byla spojena s rozvojem symptomatické hypotenze. Tepová frekvence byla v klidu 84/min při sinusovém rytmu (obr. 2).

Na základě Doporučení ESC 2016 jsme se rozhodli zahájit terapii ivabradinem s úvodní dávkou 5 mg 2x denně a zvýšením dávky na 7,5 mg 2x denně. Přidání ivabradinu bylo spojeno s poklesem tepové frekvence na 57/min v klidu (obr. 3). Kromě toho udával pacient postupné symptomatické zlepšení, jeho obtíže se začaly objevovat až při větší fyzické zátěži, chůzi do kopce nebo do schodů. Efekt terapie jsme ověřili vyšetřením NT-proBNP, kde došlo k poklesu na hodnotu 70 pmol/l (600 pg/ml), a provedením kontrolní spiroergometrie, kde došlo ke zvýšení maximální spotřeby kyslíku VO_{2max} na 24 ml/kg/min.

Kazuistika 2

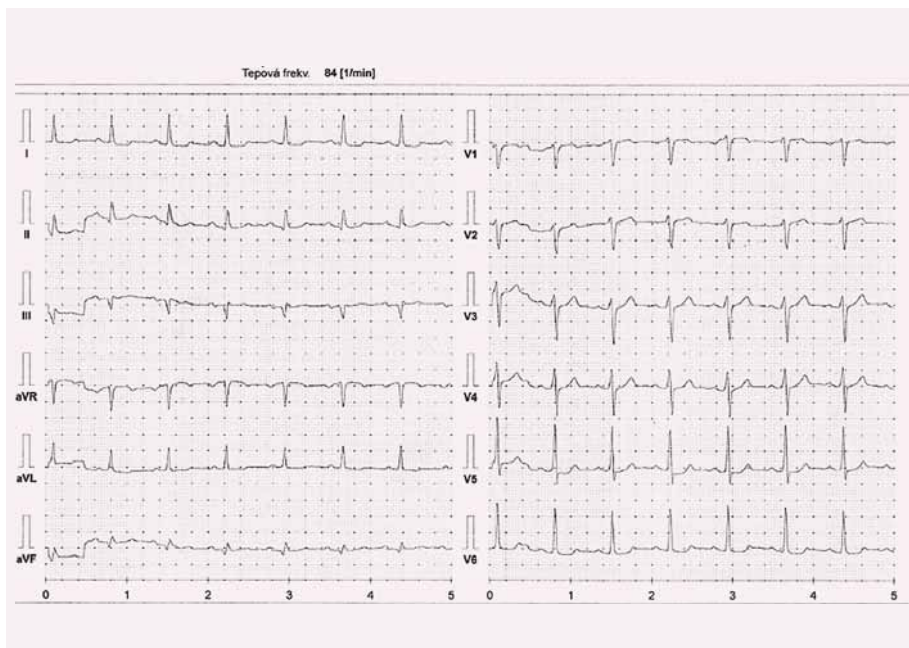
Pacient (70 let) se SS a ischemickou chorobou srdeční, narozený v roce 1947, bývalý kuřák s bohatou anamnézou vaskulárních kom-

Tab. 2. Anamnéza pacienta s CHSS a ICHS.

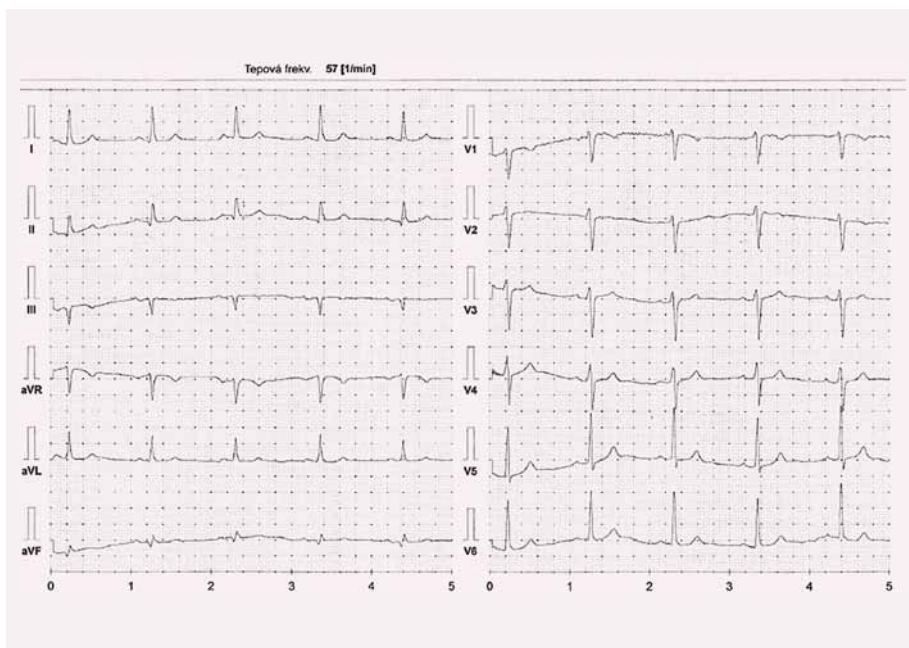- chronická ischemická choroba srdeční – st. p. CABG ad RIA (LIMA) et RIM + RMS (sekv.) et ACD autovenosus v 3/2004
- dg. srdečního selhání od 2004, funkčně NYHA II, EF LK 25–30 %
- arteriální hypertenze, hyperlipidemie, EX-nikotinismus
- vertebrogenní algický syndrom – gastritis s krvácením v roce 2006
- st. p. EAE ACI I. dx. v roce 1994, st. p. EAE ACI I.sin. v roce 2011
- st. p. iliofemorálním bypassu vlevo v roce 2009
- st. p. CMP charakteru TIA v roce 1994
- st. p. operaci katarakty bilat. v 1/2014 a 4/2014

CHSS – chronické srdeční selhání, ICHS – ischemická choroba srdeční, CABG – aortokoronární bypass, RIA – ramus interventricularis anterior, LIMA – arteria mammae I. sin, RIM – ramus intermedius, RMS – ramus marginalis, ACD – arteria coronaria dextra, EF LK – ejekční frakce levé komory, EAE – endarterektomie, ACI – arteria carotis interna, CMP – cévní mozková příhoda, TIA – transitorní ischemická ataka

plicí, byl na naše pracoviště odeslán pro pokročilé symptomy SS. Jeho anamnéza zahrnovala absolvování čtyřnásobného aortokoronárního bypassu v roce 2004 a HFrEF s dlouhodobou symptomatologií ve funkční třídě NYHA II (tab. 2). V roce 2010 podstoupil pacient implantaci ICD (defibrilátoru) v primární prevenci náhlé srdeční smrti. Pro progresi symptomů v roce 2015 do NYHA III a nově i vzniku anginy pectoris byla u nemocného indikována rekonarografie. Toto vyšetření prokázalo funkční bypass na RIA, RMS, ACD a nevýznamné zúžení sekvenčního bypassu na RIM, byl tedy doporučen konzervativní postup s posílením farmakoterapie. Chronická medikace pacienta zahrnovala nižší dávku karvedilolu, jakýkoli pokus o zvýšení dávky byl spojen s rozvojem symptomatické hypotenze. Pacient byl dlouhodobě léčen fixní kombinací perindopril/amlodipin, která byla vzhledem k přítomnosti ischemické choroby s anginou pectoris a SS ponechána. Již dříve byl pokus o vynechání amlodipinu z kombinace spojen se zhoršením anginózních obtíží. Léčba byla proto po katetizačním vyšetření doplněna o izosorbiddinitrát v úvodní dávce 2 x 20 mg se zvýšením na 2 x 40 mg (tab. 3).



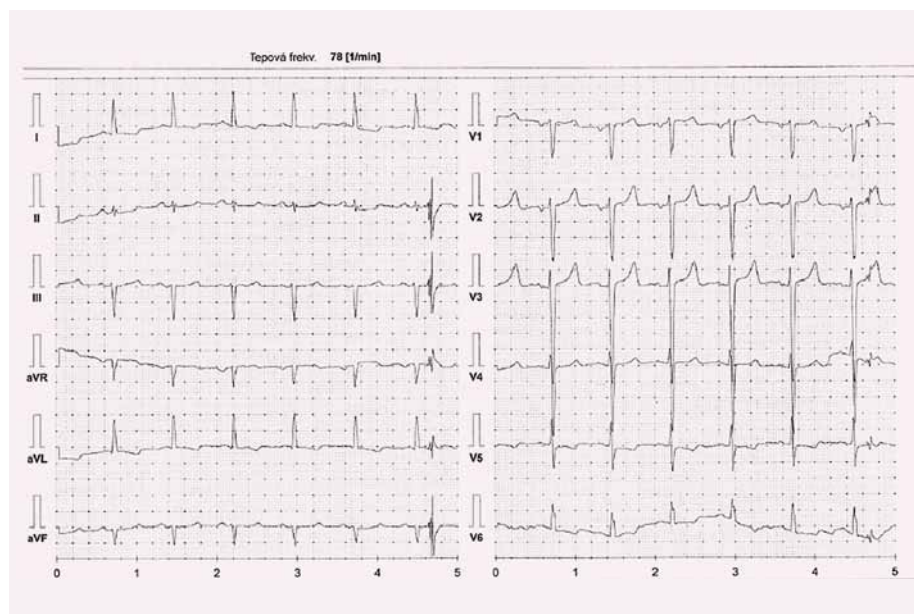
Obr. 2. Kazuistika 1 – karvedilol 2 x 25 mg, kontrola 2. 4. 2016.



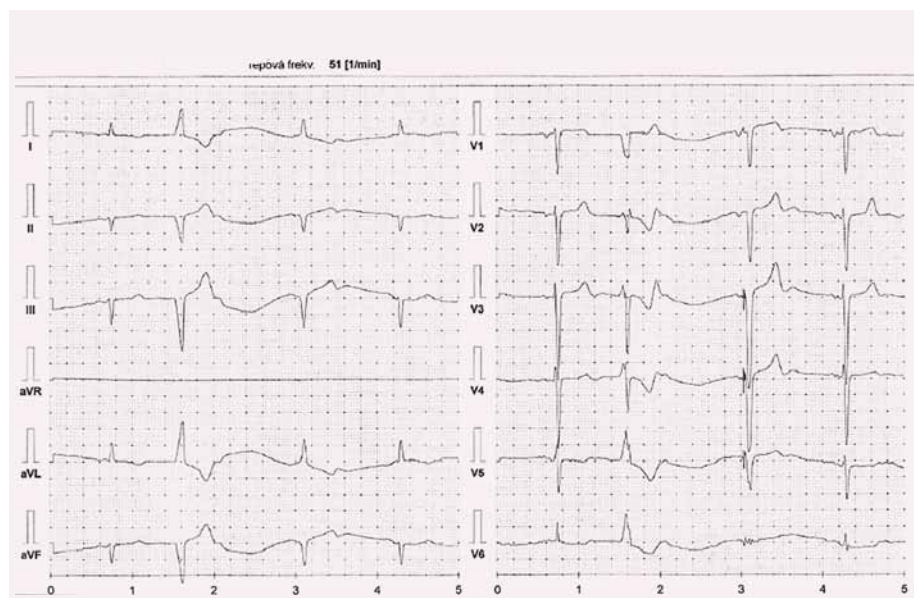
Obr. 3. Kazuistika 1 – Procoralan 2 x 7,5 mg, kontrola 21. 3. 2017.

Tab. 3. Kazuistika 2, pacient ročník 1947. Farmakoterapie.

atorvastatin	40 mg	0-0-1
karvedilol	6,25 mg	1/2-0-1/2
furosemid	40 mg	1-0-0
kyselina acetylosalicylová	100 mg	1-0-0
izosorbidmononitrát	40 mg	1-0-1
pantoprasol	20 mg	1-0-0
perindopril/amlodipin	5 mg/5 mg	1-0-0
spironolakton	25 mg	1-0-0



Obr. 4. Kazuistika 2 – při dávce karvedilolu 2 × 3,125 mg, kontrola 19. 11. 2016.



Obr. 5. Kazuistika 2 – Procoralan 7,5 mg 1-0-1, kontrola 22. 3. 2017.

Tato terapie vedla k omezení příznaků anginy pectoris, nicméně pokročilé symptomy SS přetrvávaly.

Při první ambulantní kontrole po rekordanografii pacient udával dušnost, únavnost při jakékoli i běžné denní činnosti a nízkou toleranci zátěže, neměl klidové obtíže, typická bolest na hrudi se objevovala sporadicky ráno, zejména v chladném počasí, ale již bez nutnosti aplikace nitroglycerinu sublinguálně. V objektivním nálezu nebyly známky kongesce, krevní tlak byl 113/71, tepová frekvence 78/min, BMI 23,88 kg/m². Klidová tepová frekvence byla 78/min, vyšší dávka betablo-

kátoru nebyla tolerována (obr. 4). Koncentrace NT-proBNP byla 144 pmol/l (1 200 pg/ml). U pacienta jsme při plné medikaci provedli zátěžové testy: šestiminutový test chůze s dosaženou vzdáleností 440 m a spiroergometrii s prognosticky příznivým výsledkem VO_{2max} 19,5 ml/kg/min s dosažením respiračního poměru RER 1,05.

Vzhledem k pokročilým limitujícím symptomům jsme do terapie doplnili ivabradin ve vzestupné dávce od 2 × 5 mg do 2 × 7,5 mg. Tato terapie byla spojena s poklesem tepové frekvence (obr. 5) a se symptomatickým zlepšením o jednu třídu do NYHA II.

Efekt jsme ověřili zátěžovým testem se vzestupem VO_{2max} na 22 ml/kg/min a poklesem koncentrace NT-proBNP na 81 pmol/l (680 pg/ml).

Diskuze

Příklady ze současné klinické praxe ukazují možnost využití algoritmu farmakologické léčby HFrEF podle Doporučení ESC 2016. Naše kazuistiky ukazují možnost využití příznivých účinků ivabradinu u pacientů se SS jak neischemické, tak ischemické etiologie srdeční dysfunkce. I přes prognosticky příznivý výsledek zátěžového testu – spiroergometrie bylo v obou případech přidání ivabradinu do farmakoterapie spojeno nejen s poklesem tepové frekvence, ale i se zlepšením symptomů a zvýšením tolerance zátěže s dalším vzestupem VO_{2max} a s poklesem koncentrace NT-proBNP.

Poznatky o příznivém efektu ivabradinu vycházejí z výsledků studie SHIFT. Léčba ivabradinem byla u pacientů se systolickým CHSS a sinusovým rytmem spojena s poklesem tepové frekvence a snížením rizika kombinovaného výsledku úmrtí z KV příčin a rizika hospitalizace pro SS. Největší dopad měl ivabradin na snížení rizika hospitalizace pro zhoršení SS (HR 0,74; p < 0,0001) a úmrtí na SS (HR 0,74; p = 0,014) [3].

Léčba ivabradinem byla ve studii SHIFT a dalších klinických studiích dobře tolerována [4].

Máme další důkazy pro to, že jak terapie ivabradinem, tak kombináční léčba ivabradinu s betablokátozem je u pacientů s CHSS a optimalizovanou farmakoterapií dobře tolerována a je spojena se zlepšením tolerance zátěže a kvality života [5].

Závěr

Vždy musíme myslet na možnost přidání ivabradinu do farmakologické léčby pacientů s HFrEF levé komory. Máme dostatek důkazů pro to, že přidání ivabradinu do terapie je spojeno se snížením rizika úmrtí, hospitalizace pro SS, se zlepšením symptomů a zvýšením tolerance zátěže. K použití ivabradinu nám může velmi dobře posloužit algoritmus léčby HFrEF podle Doporučení ESC 2016.

Podpořeno MZ ČR – RVO (Nemocnice Na Homolce – NNNH, 00023884), IG160502.

Literatura

1. Špinar J, Hradec J, Špinarová L et al. Souhrn doporučených postupů ESC pro diagnostiku a léčbu akut-

ního a chronického srdečního selhání z roku 2016. *Cor Vasa* 2016; 58(5): e530–e568.

2. Swedberg K, Komajda M, Böhm M et al. Ivabradin and outcomes in chronic heart failure (SHIFT): a randomised placebo – controlled trial. *Lancet* 2010; 376(9744): 875–885. doi: 10.1016/S0140-6736(10)61198-1.

3. Borer JS, Böhm M, Ford I et al. Effect of ivabradine on recurrent hospitalization for worsening heart failure in patients with chronic systolic heart failure: the

SHIFT Study. *Eur Heart J* 2012; 33(2): 2813–2820. doi: 10.1093/eurheartj/ehs259.

4. Tavazzi L, Swedberg K, Komajda M et al. Efficacy and safety of ivabradine in chronic heart failure across the age spectrum: Insights from the SHIFT study. *Eur J Heart Fail* 2013; 15(11): 1296–1303. doi: 10.1093/eurjhf/hft102.

5. Volterrani M, Cice G, Caminiti G et al. Effect of Carvedilol, Ivabradine or their combination on exercise capacity in patients with Heart Failure (the CARVIVA

HF trial). *Int J Cardiol* 2011; 151(2): 218–224. doi: 10.1016/j.ijcard.2011.06.098.


Doručeno do redakce: 10. 5. 2017

Přijato po recenzi: 20. 5. 2017

doc. MUDr. Filip Málek, Ph.D., MBA

www.homolka.cz

filip.malek@homolka.cz



STUDIO MEDICINA

V červnu vysíláme:

PACIENTI S MNOHOČETNÝM MYELOMEM – OBĚTI ÚSPĚCHU MEDICÍNY?

Hosté:
MUDr. Mgr. Jolana Těšinová, Ph.D.
prof. MUDr. Roman Hájek, CSc.

Nový diskuzní televizní pořad redakce AM Review



Premiéra každý měsíc na PRAHA TV (celostátně v síti O2 TV anebo v Praze a Středočeském kraji na kanále 46 v rámci regionálního multiplexu bezplatného pozemního digitálního vysílání)



Reprízy každý den v různých časech anebo kdykoli na internetu prahatv.eu

PRAHA TV
vaše metropolitní televize

AKTUALITY Z MEDICÍNY
AMReview