

# Chronická žilní insuficience – invazivní terapie

J. Herman

II. chirurgická klinika LF UP a FN Olomouc

## Souhrn

Článek pojednává o invazivní léčbě varixů dolních končetin. Zmiňuje léčbu chirurgickou a kompresivní sklerotizaci.

## Klíčová slova

křečové žíly – dolní končetiny – terapie – sklerotizace

## Chronic venous insufficiency – invasive therapy

### Abstract

This article deals with invasive therapy of varicose veins. It mentions surgery and compressive sclerotherapy.

### Keywords

varicose veins – lower extremity – therapy – sclerotherapy

## Úvod

Historie léčby varixů dolních končetin sahá až do dob Hippokratových (460–377 př. n. l.), který používal kompresivní obvaz a varixy propíchoval. „Moderní“ éra chirurgické terapie varixů začíná v roce 1907, kdy Američan Babcock popsal metodu strippingu používanou dodnes. Ultrazvuková (UZ) diagnostika zavedená v 80. letech 20. století má zásadní význam pro zjištění přítomnosti, velikosti a rozsahu refluxu (určení distálního insuficientního bodu v kmeni vena saphena magna (VSM) a vena saphena parva (VSP)) [1]. Na základě ultrazvukového vyšetření je indikován buď totální stripping, při kterém je odstraněna VSM v celé délce od kotníku až do třísla, nebo stripping limitovaný, kdy je exstirpována VSM jen od safenofemorální junkce (SFJ) pod kolenní kloub.

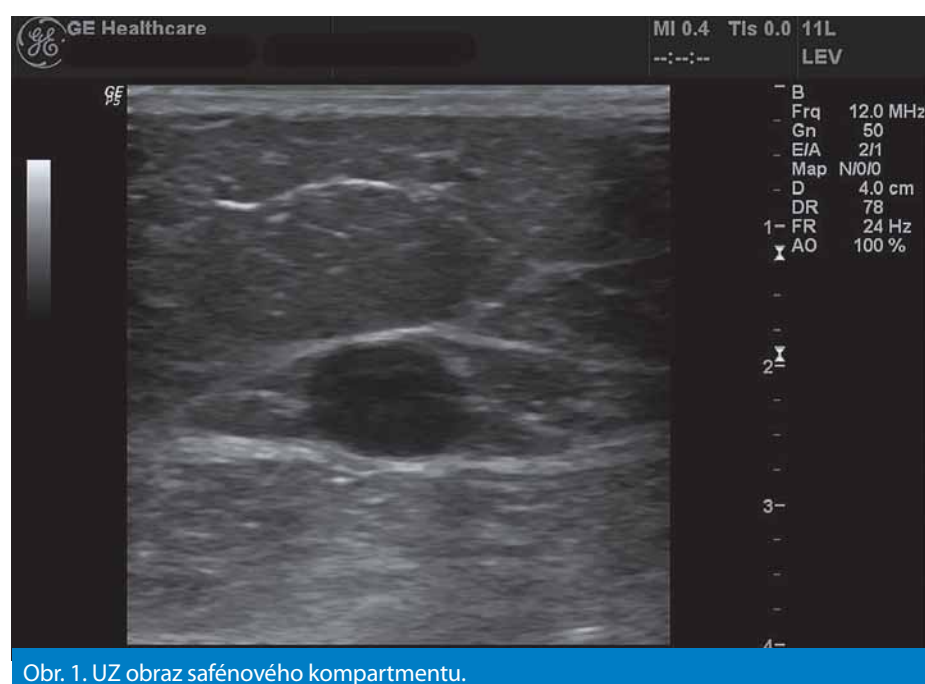
Na konci minulého století jsou do spektra výkonů na žilním systému dolních končetin zavedeny metody endovaskulární, a to radiofrekvenční obliterace VSM (RFO) a endovenózní laser (EVLT – endovenous laser treatment). Jsou to metody miniinvazivní, šetrné, umožňující jen ambulantní provedení výkonu a rychlý návrat k běžným denním aktivitám.

Základním předpokladem pro léčbu varixů, ať již chirurgickou nebo kompresivní skleroterapií, je ultrazvukové vyšetření žil dolních končetin s lokalizací míst refluxů [2]. Jsou-li přítomny refluxy v oblasti SFJ či safenopopliteální junkce (SPJ), je indikována léčba chirurgická.

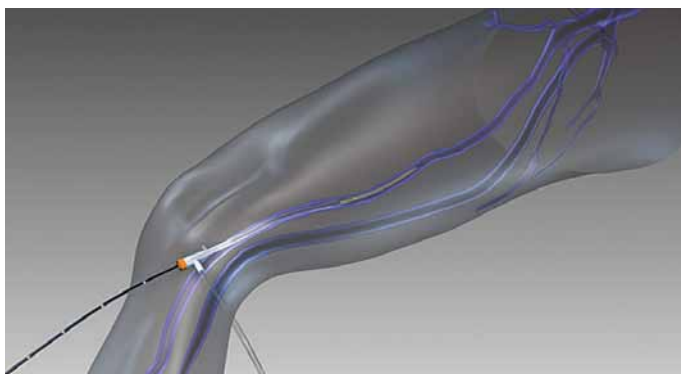
Nejsou-li ústí safén insuficientní, pak lze provést kompresivní sklerotizaci.

## Anestezie

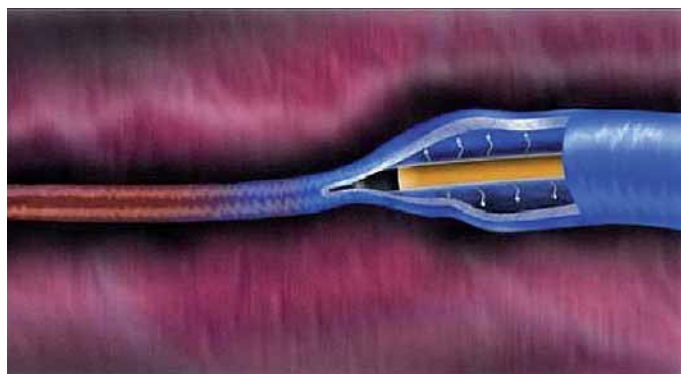
Pro chirurgickou léčbu varixů dolních končetin lze použít různé typy anestezie. Nejrozšířenější



Obr. 1. UZ obraz safénového kompartmentu.



Obr. 2. Radiofrekvenční sonda zavedená do VSM.



Obr. 3. Radiofrekvenční sonda se zatavenou vénou.

je **celková**. Je rychlá, šetrná a pacient nevnímá žádnou bolest.

Často používanou je metoda **tumescentní anestezie**, kdy je do safénového kompartmentu (obr. 1), nejlépe pod UZ kontrolou, aplikován roztok s příměsí anestetika. Výhodou je i současná komprese vény roztokem a její těsnější kontakt se sondou. Současně je vytvořena „izolační“ vrstva, jež odděluje venu od okolí, které je tak chráněno před vyššími teplotami u endovenózních metod. Dále poskytuje analgezií několik hodin po operaci. Proto je tumescentní anestezie používána zejména u těchto typů operací.

Lze použít **periferní nervové blokády**, které spočívají v aplikaci lokálního anestetika do blízkosti periferních nervů nebo pletení. Při operaci varixů dolních končetin je indikována blokáda plexus lumbalis nebo plexus sacralis. Výhodou je dlouhodobá analgezie. Nevýhodou je relativní časová náročnost, neboť je

třeba nejdříve nerv vyhledat a poté vyčkat nástupu anestezie. V pooperačním období, než odezní účinek anestetika, může přetrvávat omezená hybnost.

**Subarachnoidální blokáda** spočívá v aplikaci lokálního anestetika do subarachnoidálního prostoru. Zajistí blokádu pod úrovní aplikačního místa. Nevýhodou je pooperační paréza motorických nervů s nemožností časně mobilizace pacienta a nutnost klidu na lůžku nejméně 12 hod. Tuto metodu nepoužíváme.

**Epidurální blokáda** spočívá v aplikaci lokálního anestetika do epidurálního prostoru. Zajistí anestezii v oblasti dermatomů sousedících s místem vpichu. U operací varixů se užívá minimálně.

## 1. Chirurgická léčba

### 1.1 Striping

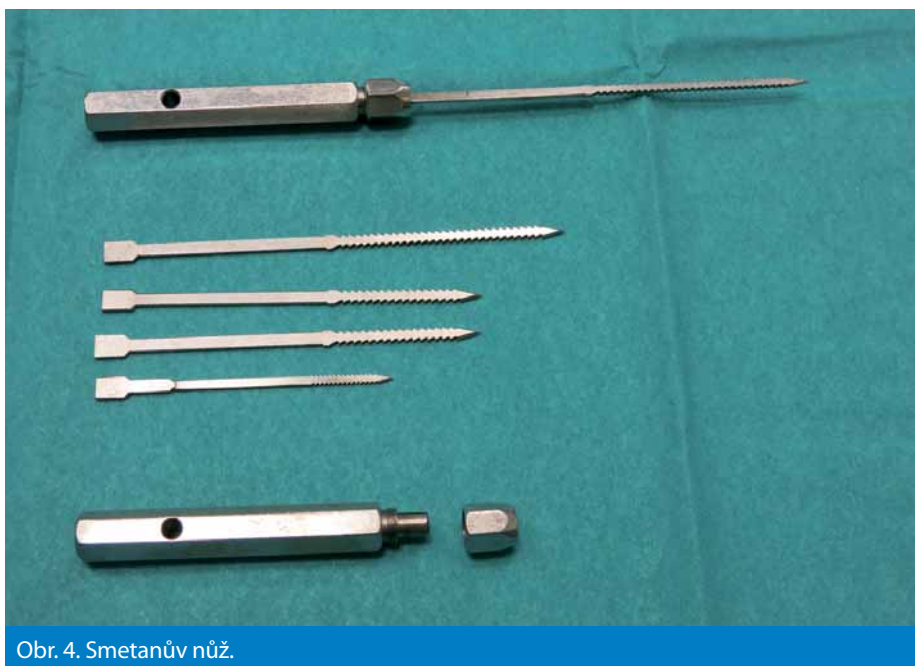Striping VSM je stále nejrozšířenější metodou léčby varixů. Je radikální – eliminuje reflux

v oblasti SFJ, odstraní inkompetentní žilní úseky a dá se provést s kosmeticky příznivým efektem. Její součástí je tzv. crossektomie, tj. resekce proximální části VSM před jejím vyústěním do vena femoralis (VF), spolu se všemi přítoky v této oblasti. Ponechání přítoků v oblasti SFJ může být příčinou recidivy.

Striping začínáme preparací v tříslu, dostatečně vysoko, souběžně s ohybovou rýhou. V hloubi vyhledáme SFJ, protneme a podvážíme všechny přítoky a samotné vyústění VSM. Centrální pahýl ligujeme, do periferního zavedeme sondu směrem distálním tak daleko, kam až sahá insuficience, nejméně však pod kolenní kloub. Při insuficienci celého kmene VSM pronikáme sondou až k vnitřnímu kotníku. K sondě poté přifixujeme kmen žíly a tahem za sondu jej odstraníme. Je vhodné současně s vytahováním sondy (stripingem) nakládat kompresivní obvaz, čímž redukuje krvácení z větví do podkoží, a omezujeme tak vznik pooperačních hematomů. Na pohled může metoda působit poněkud agresivně, nicméně je velice dobře tolerována a v pooperačním období většinou není nutná aplikace analgetik, vyjma prvního pooperačního dne.

Lze postupovat i obráceně. Při tomto postupu vyhledáme VSM před vnitřním kotníkem, venu protneme, periferní pahýl podvážíme a do centrálního vsuneme lanko striperu. K němu přifixujeme vláknem venu a tahem v tříslu ji spolu s lankem odstraníme. Tento postup je indikován při totální insuficienci VSM nebo nelze-li výjimečně přes chlopně zavést sondu z třísla retrográdně.

Při insuficienci VSP postupujeme analogicky. Pacient je uložen na břicho. Může ležet i na zádech s tím, že asistent elevuje operovanou dolní končetinu. Operátor si pak musí vystačit sám nebo jsou potřeba asistenti dva. Lze použít i podpěru dolní končetiny [3]. Ve fossa poplitea vyhledáme vyústění VSP do



Obr. 4. Smetanův nůž.

vena poplitea (VP). VSP protneme, centrální pahýl ligujeme a do periferního zavedeme sondu. Pronikáme tak daleko distálně, kam až sahá insuficience kmene VSP. Následuje striping VSP. VSP lze vyhledat i při zevním kotníku, periferní pahýl podvázat a do centrálního zavést sondu a provést totální striping VSP.

Operace VSP vyžaduje jistou pečlivost vzhledem k přítomnosti nervově cévního svazku v blízkosti SPJ. Poranění motorického nervu zanechává katastrofální následky [4]. Z této obavy někteří VSP neoperují, ale řeší ji pouze kompresivní sklerotizací (KP). Dle našeho názoru není KP při insuficienci VSP indikována, neboť je sledována vysokým procentem recidivy. Je-li operace provedena v poloze na břiše zkušeným nebo cévním chirurgem, je riziko prakticky nulové.

## 1.2 Endovenózní operace

Žíla se neodstraňuje jako při stripingu. Je do ní vsunuta sonda, která žílu zataví (obr. 2,3). Endovenózní metody bývají obvykle doplněny exstirpační uzlů, odstraněním drobných vinutých vén z miniincizí nebo i Smetanovým nožem. Smetanův nůž (obr. 4) je z malé incize zaveden do podkoží, rotací je na něj navinuta véna a tahem odstraněna. Nůž bývá někdy kritizován jako metoda obsoletní, nicméně je v praxi stále s úspěchem používán, a to nejen u endovenózních operací.

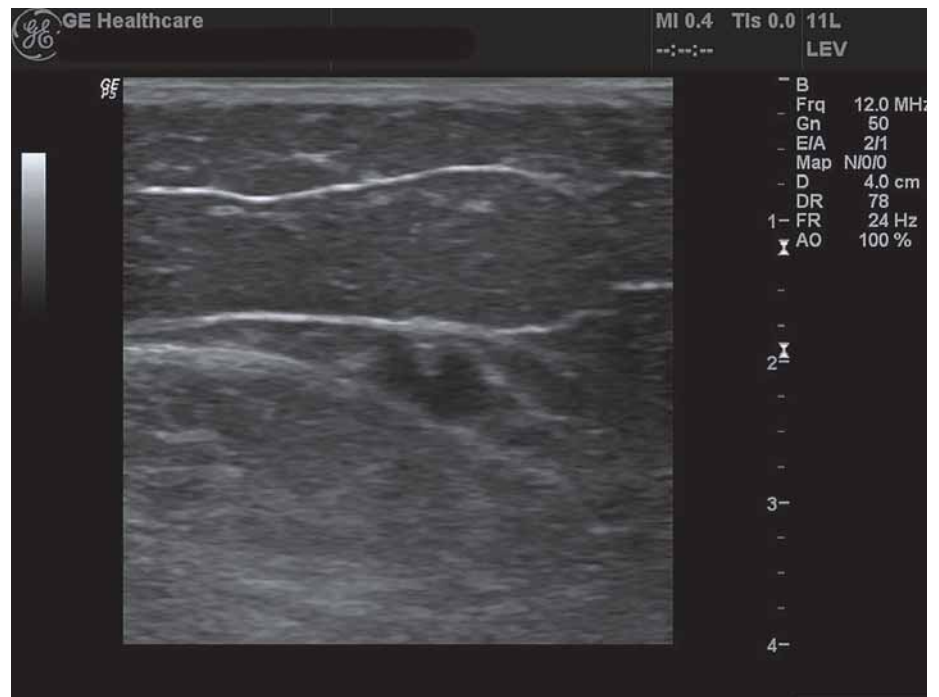### 1.2.1 Radiofrekvenční obliterace (RFO)

Při RFO jsou využívány elektromagnetické vlny, které produkují tepelnou energii a ta má za následek destrukci vény (obr. 5, 6). Výkon je rychlý, sonda je ve 20 s intervalech posouvána vždy o 7 cm a dosahuje teploty 100–120 °C.

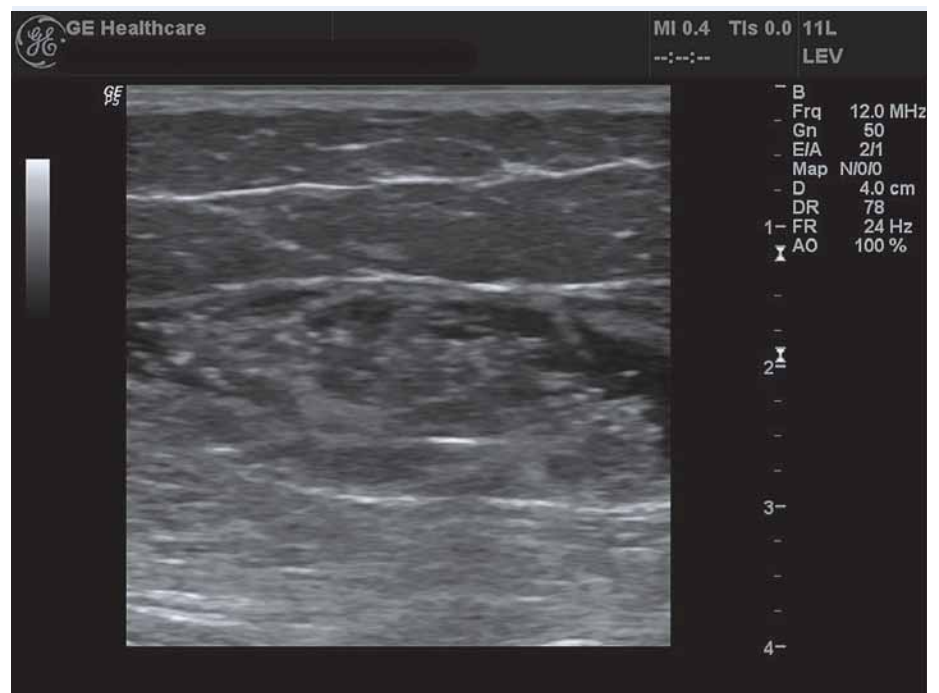RFO je vhodná tam, kde jsou insuficientní kmene (VSM, VSP). Jednou sondou lze odoperovat obě končetiny současně. RFO dává dlouhodobé výsledky srovnatelné se stripingem. Nezanechává jizvu v třísle, nepodporuje neovaskularizaci (ať už tato má význam pro vznik recidivy, nebo nemá), má lepší kosmetický efekt a kratší rekonvalescenci. Kontraindikací jsou nekmenové varixy, vinutý kmen safény, do kterého nelze zavést sondu, průměr vény pod 3 mm a pacemaker. U RFO je udáváno menší procento pooperačních komplikací ve srovnání s EVLT (4 vs 22 %) a menší bolestivost [5].

### 1.2.2 Laser (EVLT)

Při EVLT je véna uzavřena fotokoagulací, zatavením. Destrukce žilní stěny je závislá na ve-



Obr. 5. VSM v safénovém kompartmentu se zavedeným katétrelem.



Obr. 6. VSM v safénovém kompartmentu se zavedeným katétrelem, po založení tumescence.

likosti aplikované energie. Aplikace 80 J/cm má za následek postižení 30 % stěny, 150 J/cm destruuje 50 % stěny vény [6]. Výsledky jsou srovnatelné s RFO, je jen udáván vyšší výskyt komplikací [7].

## 2. Kompresivní skleroterapie

Kompresivní skleroterapie je léčebná metoda, při které je do lumen vény aplikována látka, která způsobuje nekrózu endotelu s následnou

fibrotizací vény. Dochází tak nejen k odstranění vény, ale i eliminaci refluxu. Rovnocennou metodou ke stripingu se však nestala. Je indikována k léčbě varixů bez přítomnosti refluxu v SFJ/SPJ. Typicky se užívá k odstranění drobných varixů po operaci.

Insuficientní kmen VSM/VSP může být léčen **foam sklerotizací**. Při té je pod UZ kontrolou do vény aplikován sklerotizační roztok ve formě pěny. Roztok lze tedy podat

blízko SFJ pod kontrolou, bez rizika jeho průniku do hlubokého žilního systému nebo mimo věnu. I tato metoda ale dává horší dlouhodobé výsledky než léčba chirurgická, ať již ve formě stripingu nebo endovenózní ...obliterace.

## Závěr

Základním předpokladem invazivní léčby varixů je ultrazvukové vyšetření, které detekuje místo refluxu, a na to je zaměřena léčba. Není-li přítomen reflux v SFJ/SPJ, lze postupovat kompresivní skleroterapií nebo konzervativně. Při refluxu v těchto místech je in-

dikována léčba chirurgická, ať již striping nebo metoda endovenózní.

## Literatura

1. Musil D et al. Ultrazvukové vyšetření žil dolních končetin. 1. ed. Praha: Grada Publishing 2008.
2. Musil D. Moderní léčba chronického žilního onemocnění. Dermatol prax 2013; 7: 21–25.
3. Herman J, Bachleda P. Support for the small saphenous vein surgery. Int Angiol 2009; 28: 409–411.
4. Herman J, Sekanina Z, Utikal P et al. Peroneal nerve injury during varicose vein surgery. Int Angiol 2009, 28: 458–460.
5. Shepherd AC, Gohel MS, Brown LC et al. Randomized clinical trial of VNUS ClosureFAST radio-

frequency ablation versus laser for varicose veins. Br J Surg 2010; 97: 810–818. doi: 10.1002/bjs.7091.

6. Proebstle TM. Endovenous laser (EVL) for saphenous vein ablation. In: Bergan JJ (ed). The Vein book. Amsterdam: Elsevier 2007: 267–273.

7. Perrin M. Endovenous radiofrequency ablation of saphenous vein reflux. The VNUS Closure procedure with Closurefast. An updated review. Int Angiol 2010; 29: 303–307.

*Doručeno do redakce: 14. 5. 2014*

*Přijato po recenzi: 4. 7. 2014*

**doc. MUDr. Jiří Herman, Ph.D.**

[www.fnol.cz](http://www.fnol.cz)

[jiri.herman@fnol.cz](mailto:jiri.herman@fnol.cz)

# PEDIM 2014



Dear Colleagues,



Let me express my thanks for your interest in the Prague European Days of Internal Medicine 2014 in Prague. I thought you would appreciate some new information regarding the Congress. If you have any questions do not hesitate to contact our secretariat.

Yours faithfully,

**Richard Ceska, MD, PhD, FACP, FEFIM**  
**Professor of Internal Medicine**  
**President of the Czech Society of Internal Medicine**  
**President PEDIM 2014**

## Special registration fee

for members of medical societies from CZ and SK as expression of our thanks for many years of collaboration.

# 190 EUR

## CME Accreditation



We are happy to announce that **Prague European Days of Internal Medicine was granted 14 European CME credits (ECMEC)** by the European Accreditation Council for Continuing Medical Education (EACCME).