

# Perorální endoskopická myotomie (POEM) – nová endoskopická možnost léčby achalázie jícnu

J. Martínek<sup>1</sup>, H. Švecová<sup>1</sup>, J. Špičák<sup>1</sup>, J. Krajčiová<sup>1</sup>, Z. Vacková<sup>1</sup>, A. Pazdro<sup>2</sup>, T. Haruštiak<sup>2</sup>, E. Kieslichová<sup>3</sup>, R. Janoušek<sup>4</sup>, R. Doležel<sup>5</sup>, L. Fremundová<sup>6</sup>

<sup>1</sup> Klinika hepatogastroenterologie, Institut klinické a experimentální medicíny, Praha

<sup>2</sup> III. chirurgická klinika 1. LF UK a FN v Motole, Praha

<sup>3</sup> Klinika anesteziologie, resuscitace a intenzivní péče, Institut klinické a experimentální medicíny, Praha

<sup>4</sup> Pracoviště radiodiagnostiky a intervenční radiologie, Institut klinické a experimentální medicíny, Praha

<sup>5</sup> Chirurgická klinika 2. LF UK a ÚVN, Praha

<sup>6</sup> Interní klinika LF UK a FN Plzeň

## Souhrn

Perorální endoskopická myotomie (POEM) je slibnou, účinnou a bezpečnou metodou léčby achalázie jícnu a je jen otázkou času, kdy se stane metodou rutinní či ověřenou. Otázka srovnání s laparoskopickou myotomií a balonovou dilatací je klíčová a probíhají randomizované studie. POEM, vzhledem ke komplexní náročnosti a riziku komplikací a vzhledem k řídkému výskytu achalázie jícnu, by měl být soustředěn do maximálně dvou center v České republice. Aktuálně jsme v IKEM provedli 47 výkonů u 46 pacientů s příznivými výsledky.

## Klíčová slova

achalázie jícnu – POEM

## POEM – new endoscopic method of oesophageal achalasia treatment

### Abstract

POEM is a promising, effective and safe method of oesophageal achalasia treatment. It is likely that POEM will become a standard and verified treatment option for achalasia. Randomized studies comparing POEM to laparoscopic myotomy or balloon dilatation are crucial and are ongoing. Since POEM is a complex and difficult procedure with a considerable risk of complications, and in view of the quite rare incidence of achalasia, it should be centralized to a maximum of two centres in the Czech Republic. In IKEM, we have performed 47 POEM procedures in 46 patients with excellent results.

### Keywords

oesophageal achalasia – POEM

## Úvod

Achalázie jícnu je onemocnění vyskytující se s incidencí 1 : 100 000 a charakterizují ji typické příznaky – dysfagie, regurgitace a hrudní bolest. Achalázie se vyskytuje v každém věku a příčina onemocnění není známa. Existují hypotézy vzniku této poruchy motility jícnu jako např. virová infekce, neurodegenerace nebo autoimunní proces. Pacientům s achalázií zmizí v nervových pleteních jícnu inhibiční neurony zodpovědné za relaxaci dolního jícnového svěrače. Pacienti s achalázií mají proto porušenou relaxační schopnost dolního svěrače jícnu (který může být hypertonní nebo i normotonní) a peristaltika jícnu

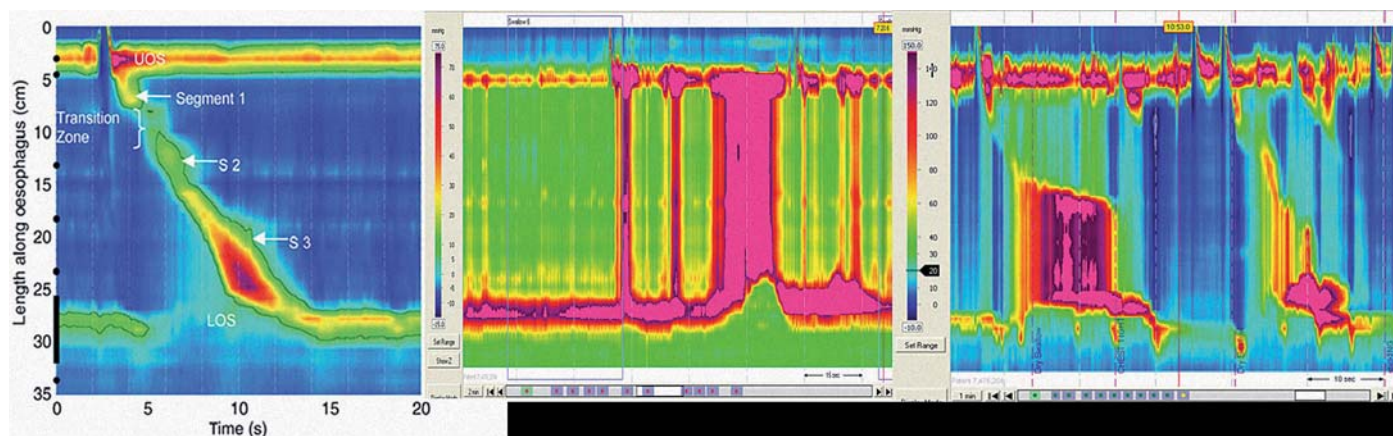
je hrubě narušena ve smyslu chybějící peristaltiky nebo přítomnosti simultánních nebo spastických kontrakcí.

Základní a hlavní metodou k diagnostice achalázie je manometrie jícnu, aktuálně je preferována manometrie s vysokým rozlišením (tzv. HRM – high resolution manometry). Toto vyšetření je v ČR k dispozici na několika zavedených pracovištích (IKEM, Remedis s. r. o, FN Plzeň, Nemocnice Kolín, FN Hradec Králové a další). Diagnostika se doplňuje endoskopií a RTG vyšetřením.

Manometrie je k diagnostice zásadní, neboť mnoho symptomatických pacientů s achalázií může mít normální endoskopický nález

nebo i normální rentgenový nález. V posledních letech se primární poruchy motility jícnu klasifikují podle tzv. Chicagské klasifikace a samotná achalázie se dělí na tři typy: **Typ I** – klasická forma bez jakékoli peristaltiky, **Typ II** – achalázie s panesofageální presurizací a **Typ III** – achalázie se spastickými kontrakcemi. Manometrické nálezy u jednotlivých typů achalázie jsou zobrazeny na obr. 1. Nejčastěji se setkáváme s achalázií II. typu. Typizace nemocných se zdá důležitá, neboť např. balonová dilatace má zcela neuspokojivé výsledky u achalázie typu I a III.

Achalázií jako nemoc nelze vyléčit a všechny typy léčby jsou symptomatické.



Obr. 1. High resolution manometrie: vlevo normální nález, uprostřed typický nález achalázie II typu s presurizací v těle jícnu a vpravo achalázie III typu se spazmy.

Tab. 1. Možnosti léčby achalázie jícnu.

Léčba	Výhody	Nevýhody
léky (Ca blokátory)		pouze částečný a dočasný efekt
botulotoxin	bez vážných komplikací	dočasný efekt
balonová dilatace	krátkodobá hospitalizace nebo ambulantní výkon	častá nezbytnost dilatace opakovat dlouhodobá účinnost horší než u operace nedostatečná účinnost u achalázie typu I a III
laparoskopická myotomie	dlouhodobě nejúčinnější léčba	delší hospitalizace, jizvy, riziko operace
POEM	plně endoskopická miniinvasivní procedura, absence jizev	možný reflux tč. nová, méně probádaná metoda

Cílem léčby je uvolnit nerelaxující a většinou spastický dolní jícnový svěrač, aby pacient mohl přijímat potravu bez výraznější námahy. Základní možnosti léčby achalázie znázorňuje tab. 1.

### POEM

V roce 2007 publikovali američtí autoři revoluční myšlenku v experimentální studii – endoskopem se dostali pod sliznici jícnu, kde mezi sliznicí a svalovinou vytvořili submukózní tunel a posléze endoskopickým nožem provedli myotomii. Tento nápad posléze jako první realizoval v srpnu roku 2008 prof. Inoue, který provedl první POEM (perorální endoskopická myotomie) na člověku. Od té doby se provádění metody POEM rozšířilo a byť se stále jedná o experimentální či z klinického hlediska ne plně ověřenou metodu, je jen otázkou času, kdy se POEM takovou me-

todou stane. Samozřejmě je nezbytné provedení randomizovaných studií srovnávajících POEM s aktuálně standardními metodami (laparoskopická myotomie, balonová dilatace) a dlouhodobé výsledky metody budou pochopitelně k dispozici až za několik let. Mezi možné výhody tohoto revolučního přístupu lze řadit absenci jizev, miniinvasivní přístup, krátkou hospitalizaci a pravděpodobně i menší náklady ve srovnání s laparoskopickou operací (POEM se provádí na standardním endoskopickém sálku, byť samozřejmě v celkové anestezii).

### Jak se POEM provádí?

Nejprve se podpíchne sliznice cca 15 cm nad kardií a pak se endoskop zasune do submukózního prostoru. Jemnou preparací vaziva se vytváří submukózní tunel délky cca 15–18 cm, důležité je jeho prodloužení pod oblast kardií.

Po vytvoření tunelu se provede samotná myotomie, provádí se řez vnitřní cirkulární vrstvy a tenká podélná svalová vrstva se většinou rozvolní sama, event. ji též můžeme uvolnit nožem. Po myotomii je jednoznačně patrná adventicie a mnohdy jsou vidět struktury mediastina. Po myotomii se musí zkontrolovat, zda je původně spastická kardií volná a místo řezu se uzavře endoklipy. Myotomii lze provádět na jakékoli straně jícnu, nejčastěji se používá laterální myotomie na straně malé křivosti. Průběh POEM je znázorněn na obr. 2.

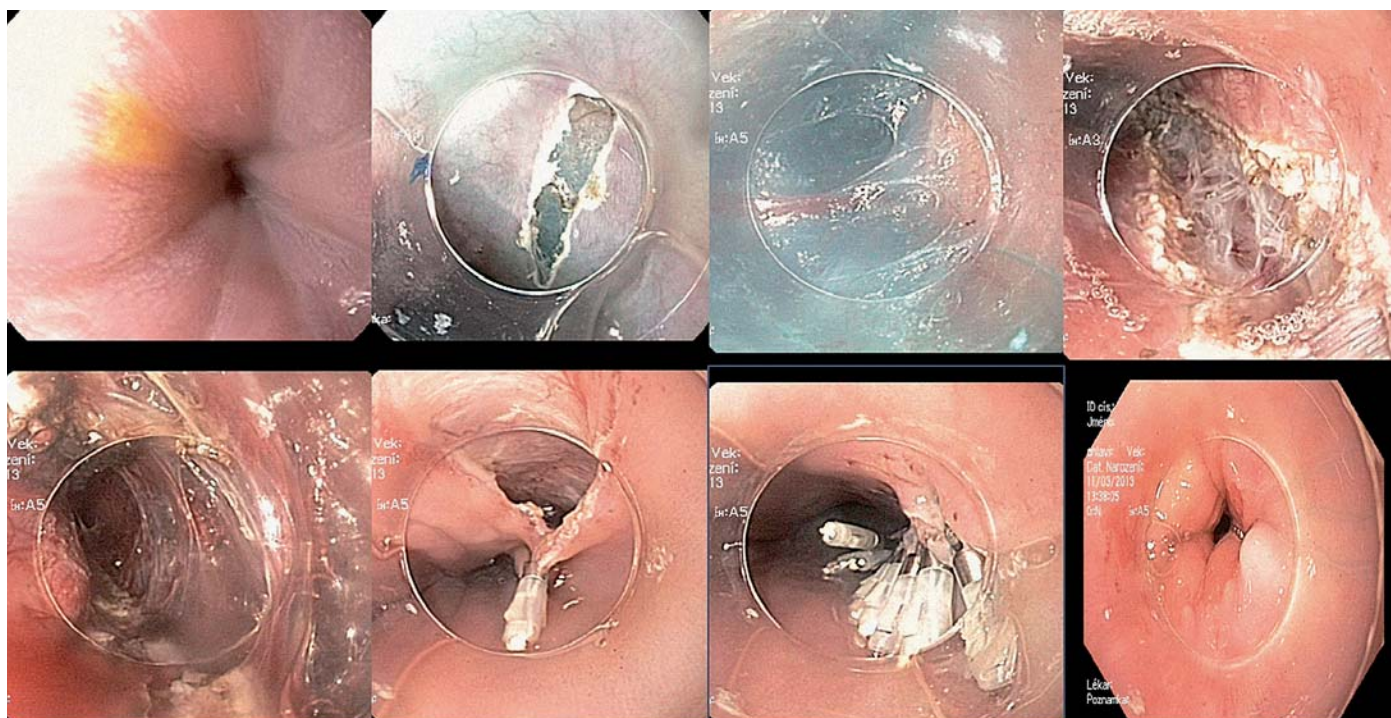
### Laparoskopická myotomie nebo POEM?

V tuto chvíli probíhá mezinárodní randomizovaná studie, která obě metody léčby srovnává, délka studie je pět let a plánuje se zařazení 200 pacientů s achalázií. Naše pracoviště je jedním z center tohoto prestižního projektu. Retrospektivní údaje naznačují, že oba přístupy jsou podobně účinné a bezpečné a že pacienti budou spíše preferovat méně invazivní POEM.

I balonová dilatace je srovnávána v jiné randomizované studii s POEM a i výsledky této studie jsou v očekávání, ale i zde budou dlouhodobé výsledky známy až za několik let. A dlouhodobé výsledky jsou právě ty, které nás zajímají nejvíce.

### Kde se POEM provádí a kdo jej může provádět?

POEM je nepochybně jedním z nejkomplicovanějších a nejnáročnějších endoskopických výkonů. Dosavadní absence vážných komplikací je možná dána tím, že POEM zatím provádí zkušení, špičkoví endoskopisté, kteří jsou k metodě jednoznačně připraveni (trénink na animálních modelech, observace mi-



Obr. 2. Průběh POEM zleva doprava, horní řada: spastická kardia, řez na sliznici, submukózní tunel s cévou, počátek myotomie; dolní řada: kompletní myotomie s viditelnou adventicí (za kterou je přítomno mediastinum), uzávěr prvním klipem, kompletně uzavřené místo vstupu, volná kardia na konci výkonu.

nimálně 20 POEM zákroků) a zvládají i jiné náročné endoskopické metody (endoskopická resekce, disekce, zástava krvácení atd.). POEM se provádí výlučně v akademických centrech a každý, kdo POEM provádí, tak činí s velkým respektem a pokorou. Předpokládá se, že tím, jak se metoda bude dále rozšiřovat, může růst počet komplikací a snižovat se i kvalita provádění metody.

V ČR se zatím jedná o neověřenou metodu, lze ji proto provádět dle zákonů po schválení protokolu Ministerstvem zdravotnictví ČR. Aktuálně se metoda provádí výlučně v IKEM.

Je jistě vhodné, aby vzhledem k nečasté diagnóze achalázie, omezenému počtu výkonů, riziku komplikací a dalším důvodům byla metoda POEM limitována na maximálně dvě pracoviště v ČR. V Japonsku (130 milionů obyvatel) provádí POEM čtyři centra.

## Rizika a problémy s POEM

### Gastroezofageální reflux

Při laparoskopické myotomii je standardem provedení antirefluxní plastiky, neboť gastroezofageální reflux byl jedním z nežádoucích účinků klasické Hellerovy myotomie. Při POEM se žádná antirefluxní plastika neprovádí, proto je otázka refluxu po POEM zásadní – zda bude přítomný a jak bude významný.

### Bezpečnost

Riziko infekčních komplikací se zdá být minimální – jak překvapivé, když si uvědomíme, že v hrudní i břišní dutině operujeme s nesterilním endoskopem. Zatím byla popsána jedna peritonitida a žádná mediastinitida. Mezi další komplikace patří krvácení (nečasté), pneumothorax (jen výjimečná nutnost hrudní drenáže), ischemie sliznice jícnu, technické problémy (poranění sliznice jícnu). Kapnoperitoneum a podkožní emfyzém jsou přítomny často a nejsou považovány za komplikace.

### Hospitalizace, perioperační léčba, místo zákroku

Většina pracovišť provádí výkon na endoskopickém sálku v celkové anestezii, málokde se POEM provádí na operačním sále. Při většinou dvoudenní hospitalizaci se podávají antibiotika, protokoly se mezi různými pracovišti liší. Vzhledem k riziku komplikací je nezbytné POEM provádět s jistějším chirurgy, nejlépe s hrudními chirurgy.

### Technika

Princip metody je stejný, ale v detailech se jednotliví endoskopisté liší. Používají se různé typy nožů, různá místa myotomie (laterální, zadní), různé typy nastavení elektrochirurgické jed-

notky (swift vs spray koagulační proud) i typy klipů k uzavření místa vstupu. Zda je některý postup výhodnější oproti jinému, není aktuálně známo.

### POEM v České republice – vlastní výsledky

V IKEM jsme od prosince 2012 provedli celkem 47 výkonů u 46 pacientů (28 mužů, 18 žen), průměrný věk byl 46 let (nejmladší pacient měl 22 let, nejstaršímu pacientovi bylo 72 let). Jeden pacient podstoupil POEM dvakrát vzhledem k perzistujícím potížím po prvním zákroku.

Čtrnáct pacientů (30 %) již podstoupilo nějakou léčbu (botulotoxin, balonová dilatace) a u jedné pacientky jsme provedli POEM po recidivě příznaků po laparoskopické myotomii. Ostatní pacienti podstoupili POEM jakožto první léčbu onemocnění.

Souhrn dosavadních výsledků je zobrazen v tab. 2–4.

### 1. Účinnost

POEM vedl k významnému zlepšení u 94 % pacientů tři měsíce po zákroku a zatím u 100 % pacientů, kteří dokončili dvanáctiměsíční follow up (zlepšení definováno jako Eckardtovo skóre pod 3). Pouze dva pacienti neměli po POEM uspokojivý efekt. Jeden pod-

Tab. 2. Hlavní výsledky POEM v IKEM (47 výkonů u 46 pacientů).

	Baseline	3 měsíce	12 měsíců
úspěch léčby	n.a.	94 %	100 %
Eckardtovo skóre (medián)	7*	0,5	1
procento zlepšení (medián)	n.a.	90 %	90 %
kvalita života (medián)	103*	129	130
Integrated relaxation pressure (medián, range)	24,4*	11,8	n.a.

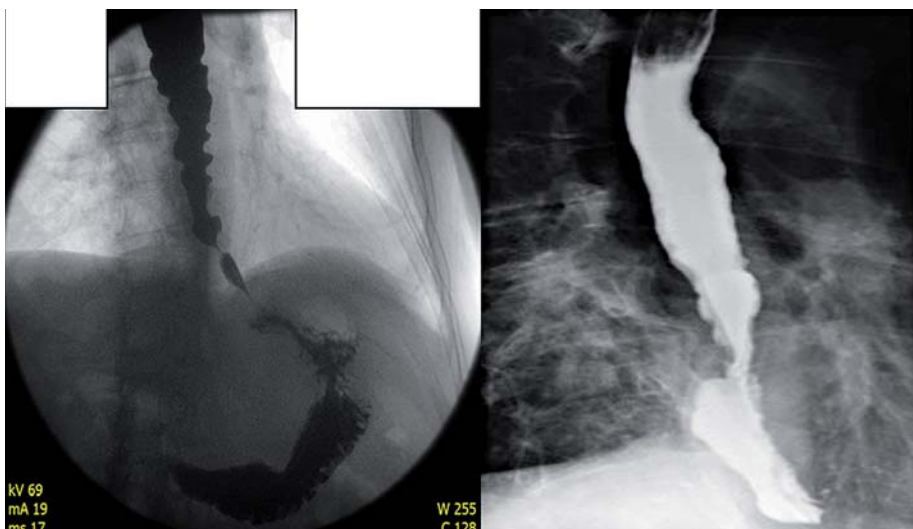
\*signifikantní rozdíl vs post-POEM

Tab. 3. POEM – zákrok – souhrn výsledků.

délka výkonu (min, medián)	78 (40–136)
délka myotomie (cm, medián)	13
punkce kapnooperitonea	37 %
subkutánní emfyzém	41 %
poranění sliznice jícnu	6 %
horečka po POEM	13
vážné komplikace	0

Tab. 4. Reflux po POEM.

pyróza	20 %
refluxní ezofagitida	32 %
léčba IPP nebo antacidy	17 %
reflux podle pH-metrie (DeMeester nad 14)	50 %



Obr. 3. RTG obrázek pacienta s achalázií III typu se spazmy před POEM (vlevo) a po POEM (vpravo). Rok po POEM je pacient zcela asymptomatický.

stoupil úspěšný re-POEM na zadní stěně jícnu. U jiného pacienta s diagnózou Jackhammer esophagus byla přítomna kompletní symptomatická odpověď, po třech měsících došlo k deformaci a dilataci jícnu s objevením se dysfagických příznaků, po částečně úspěšné balonové dilataci zvažujeme re-POEM na zadní stěně jícnu. Procento zlepšení se pohybuje okolo 90 % a přetrvává i dvanáct měsíců po POEM. Symptomatická odpověď je doprovázena i zlepšením manometrických parametrů.

## 2. Procedura – technické detaily a bezpečnost

Trvání výkonu se zkracuje, zatímco medián času prvních deseti výkonů byl 90 min, medián posledních deseti výkonů je 65 min, nejrychlejší výkon trval 40 min, nejdelší naopak 136 min (jednalo se o vysoce komplikovaný výkon, provedený nedávno, kde svalovina jícnu byla atypicky silná, více než 1 cm a pacient vyvinul velký podkožní emfyzém). Všechny výkony jsme úspěšně dokončili a pacienti byli propuštěni druhý pooperační den, jen výjimečně byli pacienti propuštěni později.

Nezaznamenali jsme žádné závažné komplikace, nikdo z pacientů nepotřeboval hrudní drenáž nebo chirurgický zákrok, jeden pacient měl plášťový pneumothorax, který se spontánně rozvinul.

Několik pacientů mělo po výkonu krátkodobé febrilie, bolesti v oblasti epigastria jsou pravidlem a jsou účinně ovlivnitelné analgetiky.

Souhrn výsledků ohledně výkonu je znázorněn v tab. 3.

## 3. Post POEM reflux

Každý pacient je vyšetřen pH-metricky i gastrokopicky tři měsíce po POEM a dlouhodobě sledujeme příznaky, jako jsou pyróza, regurgitace šťáv a léčbu inhibitory protonové pumpy.

Zatímco podle pH-metrie je patologický reflux přítomný u 50 % pacientů a lehký stupeň ezofagitidy (většinou jedna eroze) je přítomný u 32 % pacientů, symptomatický reflux a reflux vyžadující léčbu nepřesahuje 20 %, což je akceptabilní.

Reflux po POEM je nezbytně nadále sledovat. Nicméně je třeba zdůraznit, že reflux po laparo-

skopické myotomii s fundoplikací není nulový, podle našich aktuálních údajů (z randomizované studie) se vyskytuje až u 20 % pacientů.

Parametry refluxu po POEM znázorňuje tab. 4.

## Závěr

POEM je slibnou, účinnou a bezpečnou metodou léčby achalázie jícnu a je jen otázkou času, kdy se stane metodou rutinní či ověřenou. Otázka srovnání s laparoskopickou myotomií a balonovou dilatací je klíčová a probíhají randomizované studie. POEM by měl být vzhledem ke komplexní náročnosti a riziku komplikací a vzhledem k řídkému výskytu achalázie jícnu soustředěn do maximálně dvou center v České republice. Aktuálně jsme v IKEM provedli 47 výkonů u 46 pacientů s příznivými výsledky.

Podpořeno grantem IGA – NT-13634-4.

## Literatura

1. Campos GM, Vittinghoff E, Rabl C et al. Endoscopic and surgical treatments for achalasia: a systematic review and meta-analysis. *Ann Surg* 2009; 249: 45–57. doi: 10.1097/SLA.0b013e31818e43ab.
2. Pasricha PJ, Hawari R, Ahmed I et al. Submucosal endoscopic esophageal myotomy: a novel experimental approach for the treatment of achalasia. *Endoscopy* 2007; 39: 761–764.

3. Inoue H, Minami H, Kobayashi Y et al. Peroral endoscopic myotomy (POEM) for esophageal achalasia. *Endoscopy* 2010; 42: 265–271. doi: 10.1055/s-0029-1244080.
4. Von Renteln D, Fuchs KH, Fockens P et al. Peroral endoscopic myotomy for the treatment of achalasia: an international prospective multicenter study. *Gastroenterology* 2013; 145: 309–311. doi: 10.1053/j.gastro.2013.04.057.
5. Swanstrom LL, Rieder E, Dunst CM. A step-wise approach and early clinical experience in peroral endoscopic myotomy for the treatment of achalasia and esophageal motility disorders. *J Am Coll Surg* 2011; 213: 751–756. doi: 10.1016/j.jamcollsurg.2011.09.001.
6. Martínek J, Rösch T, Špičák J et al. První „POEM“ v České republice. *Gastroent Hepatol* 2012; 66: 475–476.
7. Krajčiová J, Procházka R, Pintová J et al. Vzácný typ achalázie jícnu III typu řešený perorální endoskopickou myotomií (POEM). *Gastroent Hepatol* 2013; 67: 261–263.
8. Inoue H, Santi EG, Onimaru M et al. Submucosal endoscopy: from ESD to POEM and beyond. *Gastrointest Endosc Clin N Am* 2014; 24: 257–264. doi: 10.1016/j.giec.2013.12.003.

*Doručeno do redakce: 1. 6. 2014  
Přijato po recenzi: 15. 6. 2014*

**doc. MUDr. Jan Martínek, Ph.D., AGAF**  
[www.ikem.cz](http://www.ikem.cz)  
[jan.martinek@volny.cz](mailto:jan.martinek@volny.cz)

[www.csgh.info](http://www.csgh.info)