proLékaře.cz | 24.11.2026

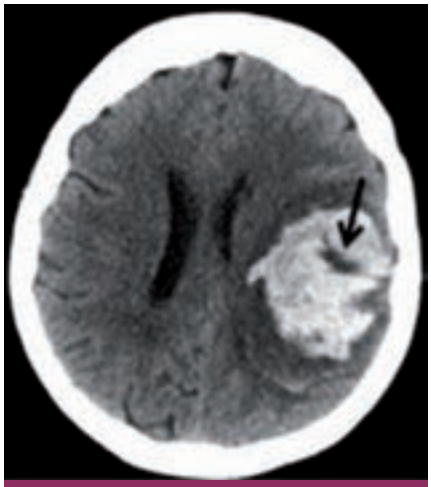

Obr. 2. „Swirl sign“ (šipka) představující proudící krev z tepenné ruptury [8].

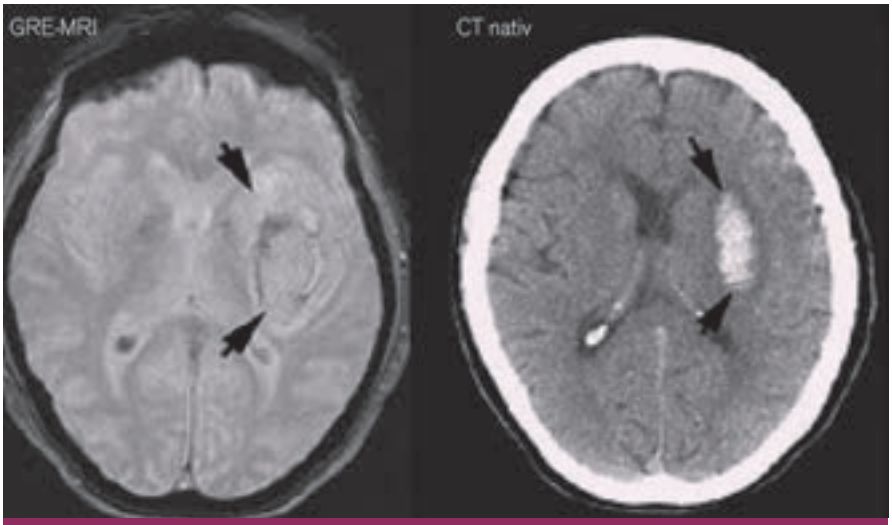

Obr. 3. Akutní intracerebrální hematom na MRI ve srovnání s CT.

v místě hyperdenzity proužek či malé ložisko, které je k okolnímu hematomu hypodenzní (resp. izodenzní s mozkovým parenchymem), tzv. swirl sign (obr. 2). Swirl sign představuje ještě stále proudící krev z prasklé tepny a ukazuje se, že se jedná o nezávislý prediktor smrti a špatného klinického stavu pacienta ve třech měsících. Jeho identifikace tak může ovlivnit terapeutický přístup ve smyslu agresivnější hemostyptické terapie [8].

Velikost intracerebrálního hematomu (ICH) se udává v ml či cm^3. Vypočítá se jako polovina součinu jeho nejširších rozměrů na ose x, y, z. Jeho objem má rovněž prediktivní hodnotu. Velikost nad 60 cm^3 spolu se vstupním Glasgow coma scale pod 8 byla spojena s 91% mortalitou. Naopak velikost pod 30 cm^3 predikuje pouze 19% úmrtnost [9].

Při nálezu ICH je vhodné doplnit CT angiografické vyšetření intrakraniálních tepen za účelem vyloučení aneuryzmatu či cévní malformace. Na zdrojových snímcích může být patrný tzv. spot sign (až ve 30 %), což je relativně hyperdenzní drobný útvar způsobený extravazací kontrastní látky (funkčně se jedná o obdobu swirl sign). Jeho přítomnost je opět prediktorem progrese krvácení a špatné pro-

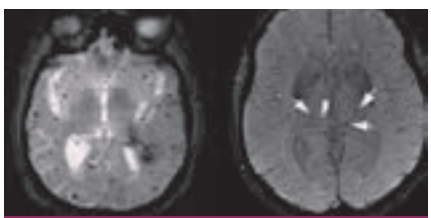

Obr. 4. Mikrohemoragie jsou hypointenzní tečky o průměru 2–5 mm.

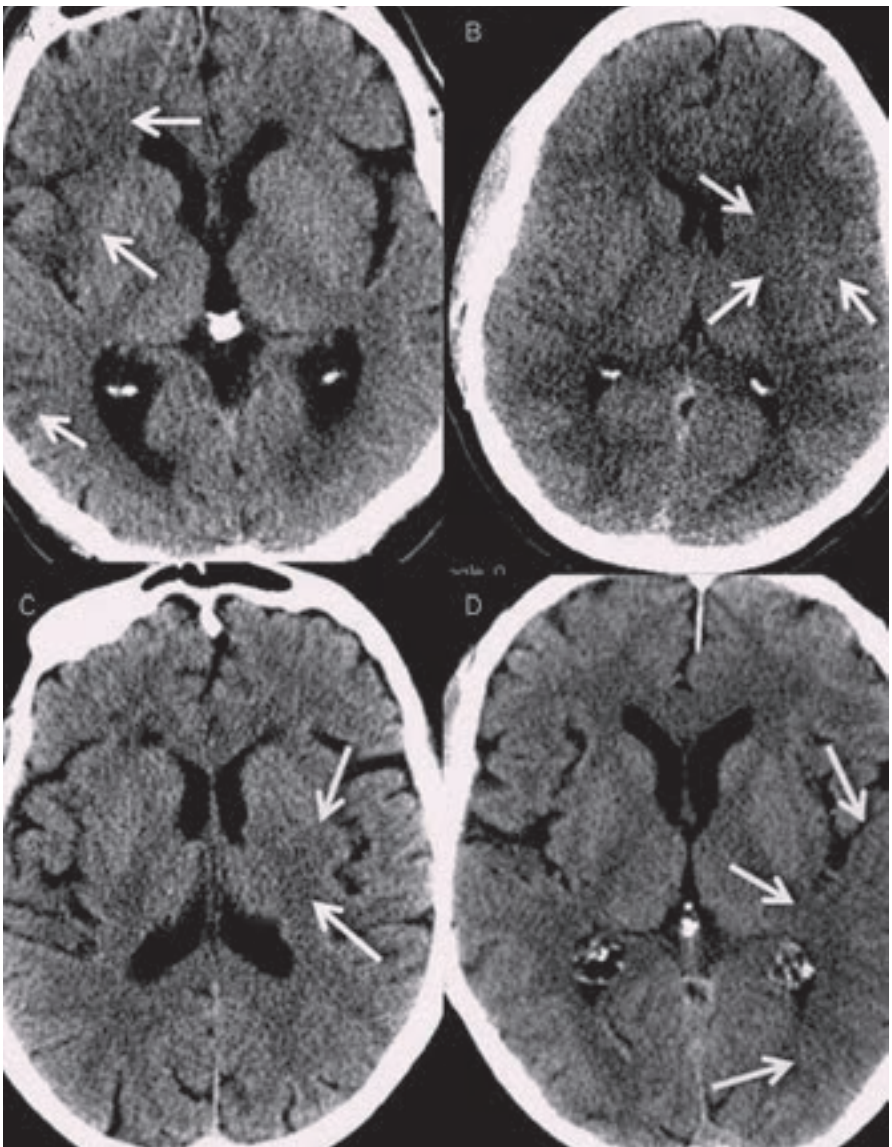

Obr. 5. Časné známky ischemie na nativním CT. A – hypodenzita v pravé inzule a periferii ACM (M1 a M3 dle ASPECTS), B – hypodenzita v oblasti ncl. caudatus, lentiformis a přední části inzuly, C – hypodenzita v ncl. lentiformis, D – setření kortikomedulárního rozhraní v zadní části inzuly a úseku M 2,3 dle ASPECTS.

proLékaře.cz | 24.11.2026

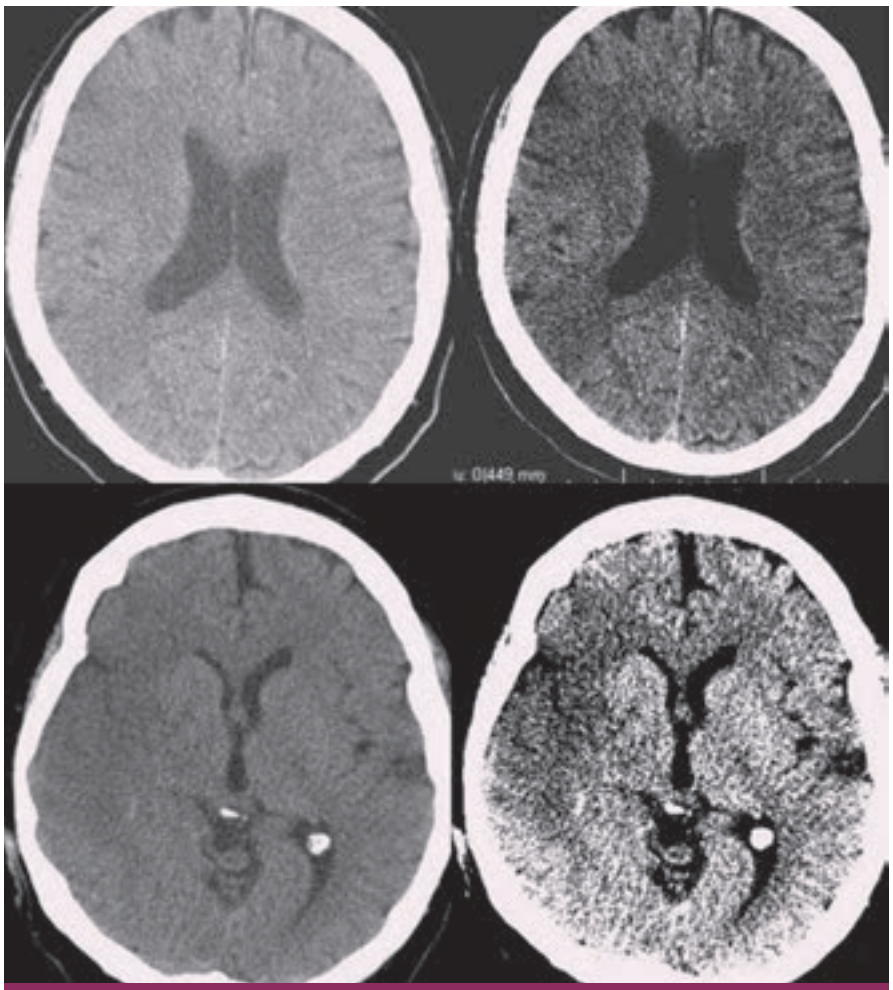

Obr. 6. Časné známky ischemie v povodí ACM vpravo na nativním CT před úpravou okna a po ní (W110/L35 → W23/L32).

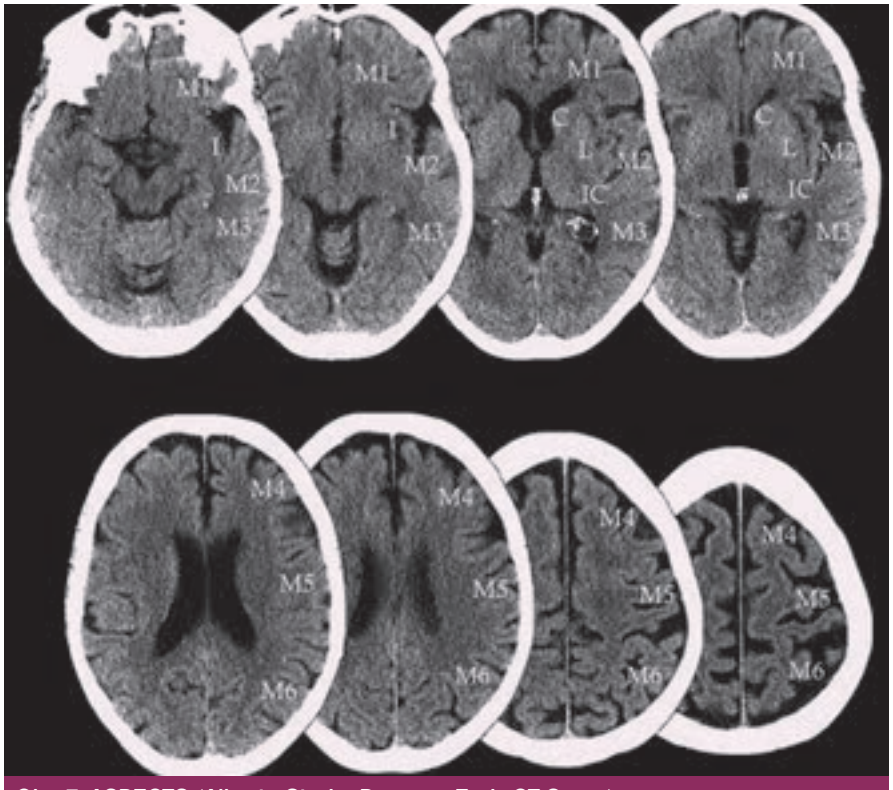

Obr. 7. ASPECTS (Alberta Stroke Program Early CT Score).

gnózy (43% úmrtnost oproti 19% u pacientů bez spot sign) [10]. Někdy se doplní spíše kontrastní CT vyšetření, nejčastěji v případech, kdy je podezření např. na prokrvácený tumor (to již bývá spíše nahrazováno přesnějším MRI vyšetřením).

Lokalizace intracerebrálního hematomu může zase ukazovat na pravděpodobnou etiologii. Subkortikální hematomy v oblasti bazálních ganglií (event. i v mozečku) jsou nejčastěji způsobeny rupturou tepny poškozené v důsledku hypertenzní arteriolopatie (tzv. typický ICH). Kortikální (lobární) hematomy mohou vznikat právě při přítomnosti např. cévní malformace, tumorózní formace (spíše u mladších pacientů) či při tzv. amyloidní angiopatii (v podstatě degenerativní arteriolopatie charakterizovaná opakovanými jak hemoragiemi, tak ischemickými ikty u starších pacientů).

MRI mozku a intracerebrální krvácení

Zobrazení akutního krvácení bylo donedávna Achillovou patou magnetické rezonance ve zhodnocení akutní cévní mozkové příhody. Viditelnost krvácení na MRI je závislá na zastoupení oxyhemoglobinu, jeho rozpadových produktů a celistvosti membrány erytrocytů. Běžné T1 a T2 snímky detekují spolehlivě jen subakutní a chronické krvácení. U hyperakutního krvácení (cca 1. hod) se někdy může objevit v T2W obrazech lehký hypointenzní lem na periferii hematomu. Je způsobený již přítomným deoxyhemoglobinem. Citlivějším zobrazením je varianta T2 zobrazení tzv. gradientní echo sekvence (GRE), resp. echo planar images (EPI) patřící do skupiny SWI – susceptibility weighted images. Krvácení se projevuje jako hypointenzní léze již v prvních hodinách [6]. Těmito sekvencemi lze detekovat jakékoli krvácení, a to se stejnou senzitivitou jako při použití CT (obr. 3) [11].

MRI vyšetření tak lze použít spolehlivě i jako vstupní vyšetření u pacientů s podezřením na CMP. MRI (GRE) je dokonce senzitivnější k detekci staršího krvácení než CT vyšetření [11]. Zobrazí i drobné perivaskulární hemoragie – tzv. mikrohemoragie, které na CT nejsou detekovatelné (obr. 4). Obraz mikrohemoragií na MRI je způsoben depozitami hemosiderinu, které přetrvávají v tkáni velmi dlouho a jsou obrazem kumulace drobných perivaskulárních krvácení. Vyskytují se u arteriolopatického postižení (např. u 80 % pacientů s amyloidní angiopatií, ale také

proLékaře.cz | 24.11.2026

u 7–8 % zdravé starší populace) a mohou být vedlejším nálezem také u pacientů s akutní ischemickou CMP indikovaných k trombolytické terapii. Vyšší riziko krvácivých komplikací trombolytické terapie v případě nálezu malého množství (pod pět) mikrohemoragií se neprokázalo [12]. Pro nález většího počtu mikrohemoragií nejsou dostupná data.

Diagnostika ischemické CMP

Nativní CT

Ischemické změny se na CT obraze objevují v závislosti na délce trvání ischemie a jejich rozsah pak závisí na parametrech tepenného uzávěru (lokalizace, rozsah) a stavu kolaterálního oběhu. Často se již v prvních šesti hodinách objevují změny parenchymu poukazující na probíhající ischemizaci tkáně. V hypoxické tkáni dochází v důsledku rychlého poklesu buněčných zásob glukózy a kyslíku k selhání Na/K pump a k přesunu vody do intracelulárního prostoru. Tento cytotoxický edém se v CT obraze projevuje jako tzv. **časné známky ischemie**. Čím dříve dojde k rozvoji časných známek, tím závažnější ischemii lze předpokládat.

Mezi časné známky ischemie patří *setření kortikomedulárního rozdílu* neboli setření hranic mezi kortikální a subkortikální vrstvou parenchymu. To se nejčastěji projeví jako absence tzv. inzulární stužky (obr. 5) či setření hranic mezi ncl. caudatus a lentiformis a okolní bílou hmotou. Dále se na konvexitě objevuje setření hranic kortexu a vyhlazení gyrifikace. Edém vrcholí za 48 až 72 hod a v závislosti na jeho rozsahu může dojít až k přetlaku středočarových struktur. Pokročilá fáze nekrózy mozkové tkáně se rozvíjí přibližně po 8 hod a je dokončena kolem 24 hod od vzniku. Na CT se zobrazuje jako hypodenzní oblast. Senzitivita detekce časných známek bývá udávána kolem 70 % (rozmezí 20–87 %) a specificita 87 % (rozsah 56–100 %) [13,14]. Rozpoznání časných známek je silně závislé na zkušenosti hodnotícího lékaře. K lepší detekci časných známek přispívá vyšší kvalita zobrazení u nových CT přístrojů a dále možnost softwarové úpravy parametrů okna (kontrast, stupně šedi apod.) (obr. 6) [15].

Časné známky ischemie odpovídají hypoxické tkáni, kterou už není možné úspěšnou reperfuzí zachránit. Jejich přítomnost ve větším rozsahu zvyšuje riziko hemoragické transformace při reperfuzní terapii a je spojena s horším výsledným klinickým stavem ve srovnání s pacienty, kteří tyto časné známky nemají [16,17]. Na druhou stranu však z analýz studií NINDS a ECASS vyplývá, že pacienti s časnými známkami ischemie menšího rozsahu mají, i přes vyšší riziko hemoragické transformace, statisticky významný prospěch z trombolytické terapie ve srovnání s placebovou skupinou. Časné známky ischemie menšího rozsahu (ve studii ECASS byla hranicí 1/3 povodí a. cerebri media) tedy nejsou kontraindikací podání trombolytické terapie.

Ke standardizaci a vyšší spolehlivosti hodnocení časných ischemických známek slouží **škála ASPECTS** (Alberta Stroke Program Early CT Score) [18]. Jedná se o 10bodové hodnocení CT v segmentech zásobovaných a. cerebri media (ACM). Hodnotíme ncl. caudatus (C), ncl. lentiformis (L), capsula interna (IC), inzulu (I) a úseky M1–M6. M1–M3 jsou ve výši bazálních ganglií, M4–M6 ve výši postranních komor nad bazálními gangliemi (obr. 7). Normální nález skórujeme 10, je-li v dané oblasti známka ischemie, odečte se vždy jeden bod. ASPECT skóre koreluje se vstupní hodnotou NIHSS (National Institutes of Health Stroke Scale) a umožňuje predikci výsledného stavu i rizika symptomatické hemoragie. Horší výsledek lze očekávat u skóre 6 a méně, naopak 7 a více bodů predikuje dobrou odpověď na reperfuzní terapii (až třikrát vyšší šance na dosažení nezávislosti oproti 6 a méně bodům) [19]. ASPECTS hodnotí primárně povodí ACM, při hodnocení nativních snímků však pátráme i po změnách v povodí a. cerebri anterior (ACA), a. cerebri posterior (ACP) nebo v zadní jámě. ASPECTS lze hodnotit i na CT perfuzních skenech [20].

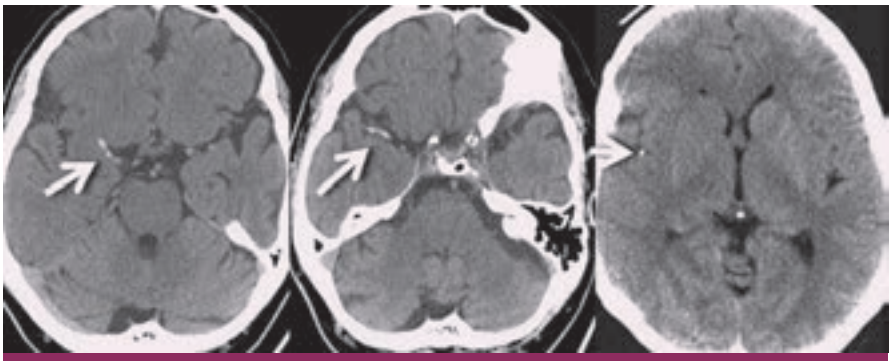

Obr. 8. Nálezy trombů v ACM vpravo na nativním CT. Na posledním snímku je nález tzv. „dot sign“.

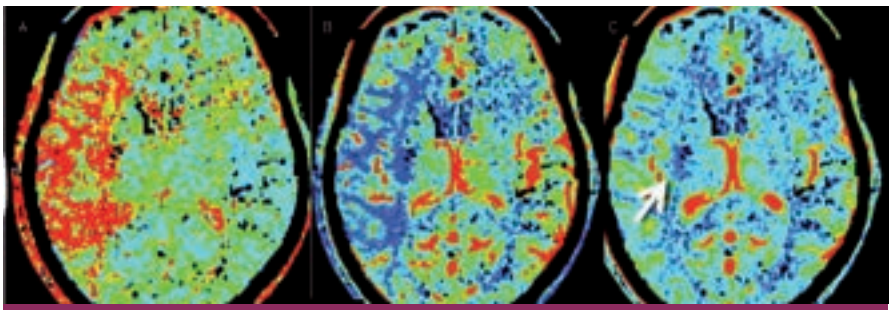

Obr. 9. Pacient s akutní okluzí ACM vpravo. A – prodloužení MTT, B – pokles CBF, C – porucha CBV malého rozsahu.

Neméně významným nálezem na nativním CT je i tzv. **znamení denzní arterie** (dense artery sign – DAS). Jedná se o hyperdenzní úsek tepny v místě její okluze (obr. 8). Její výskyt u akutní CMP je udáván v širokém rozmezí 5–59 % [21]. Čím tenčí CT řezy, tím větší záchyt DAS. Falešně pozitivní nález může být způsoben vysokým hematokritem, polyglobulií či kalcifikacemi ve stěně tepny. Případnou okluzi potvrdí následná CT angiografie. Důležité je pátrat po DAS v periferních úsecích („dot sign“ v místech M2 větví – viz obr. 8), neboť zde je CT angiografie méně přehledná.

Kvantitativním i kvalitativním hodnocením trombů na nativním CT se v současnosti zabývá řada autorů. Velikost trombu predikuje pravděpodobnost rekanalizace trombolytické terapie [23]. V souboru 138 trombolyzovaných pacientů s okluzí ACM nedošlo u žádného z pacientů s trombem delším než 8 mm k rekanalizaci [22].

proLékaře.cz | 24.11.2026

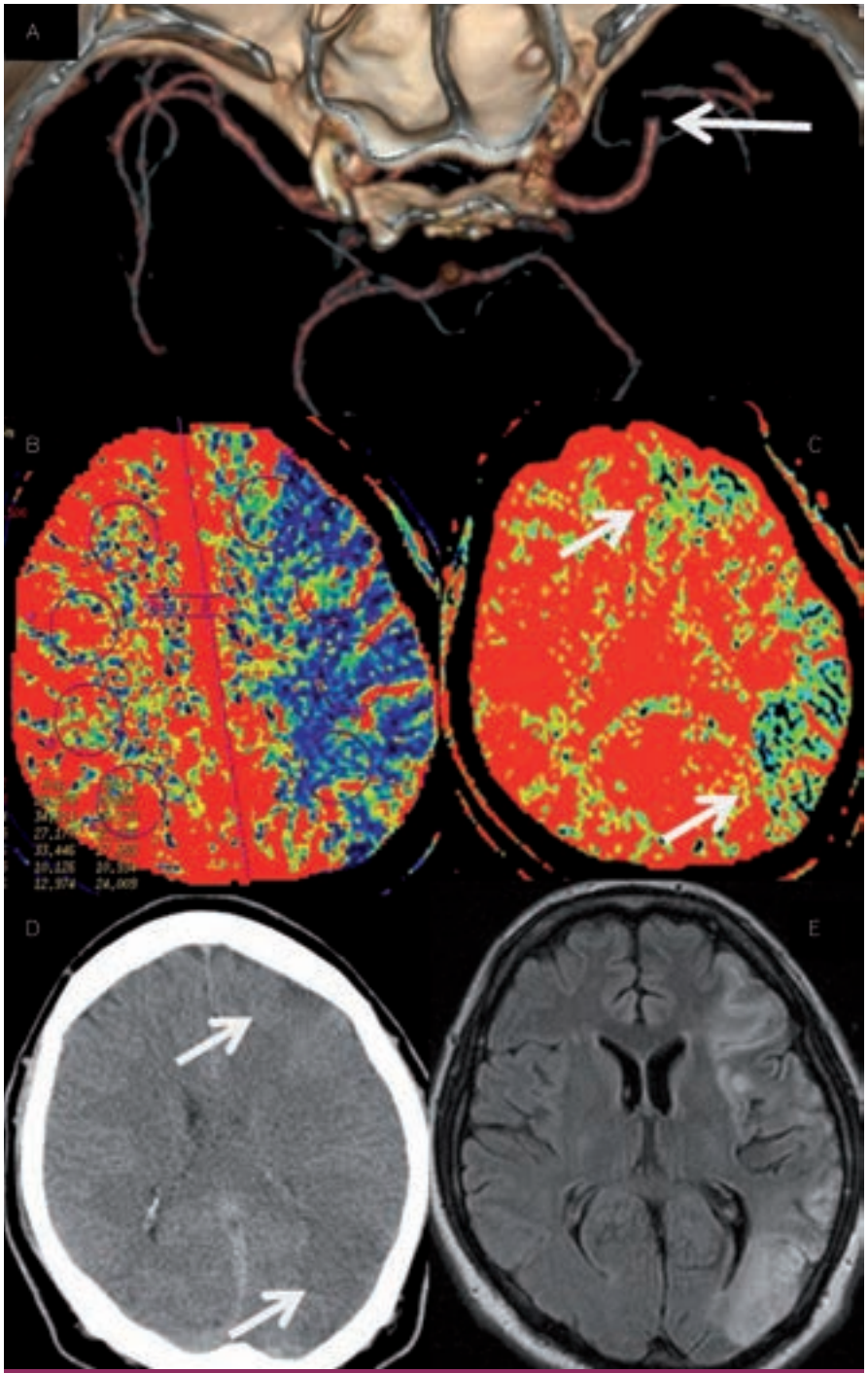

Obr. 10. Akutní okluze ACM vlevo. A – CTA s okluzí ACM vlevo, B – prodloužení CBF v povodí ACM vlevo nastavené k určení penumbry, C – oblasti s poklesem CBV nastaveným k určení jádra infarktu. Krátce po zahájení IV trombolýzy došlo k plné rekanalizaci tepny. Na obrázku D a E rozsah ischemie na CT a MR koreluje s výpadky v CBV mapě (jádrem infarktu) při vstupním vyšetření. Ostatní ohrožená tkáň byla časnou rekanalizací zachráněna.

Multimodalitní CT vyšetření

CT perfuze

CT perfuze (CTP) je modalita, která může být využita k posouzení aktuálního prokrvení mozkové tkáně a její viability. S její pomocí lze identifikovat a hodnotit ischemizovanou oblast již v časných stadiích mozkového infarktu a za určitých okolností lze s pomocí CTP identifikovat přibližný rozsah jádra infarktu a penumbry [27]. CT perfuzí zjištěná přítomnost penumbry může pomoci určit pacienty, u nichž bude prospěch rekanalizační terapie převyšovat nad jejími riziky.

Po aplikaci jodové kontrastní látky dojde k přechodnému zvýšení denzity parenchymu úměrně množství kontrastní látky v cévním řečišti dané oblasti. Softwarovým zpracováním naměřené denzity mozkové tkáně při prostupu kontrastní látky získáme čtyři parametry. Jsou jimi Cerebral Blood Volume (**CBV**), který udává množství krve v určitém objemu tkáně (v ml/100 mg tkáně), Cerebral Blood Flow (**CBF**), udávající hodnotu průtoku krve (ml/100 g tkáně/min), mean transit time (**MTT**), což je průměrný čas arteriovenózního přechodu krve daným objemem tkáně (v sekundách), a time to peak (**TTP**), který určuje průměrný čas do maximální denzity ve snímané oblasti (v sekundách). Vzájemný vztah uvedených parametrů je vyjádřen rovnicí: **CBF = CBV/MTT**, která je rovněž rovnicí autoregulační schopnosti mozkového řečiště (při zhoršení průtoku – např. stenóze či okluzi – dojde k prodloužení MTT a autoregulací k postobstrukční vazodilataci – zvýšení CBV – tak, aby hodnota CBF neboli průtoku byla zachována).

Číselná hodnota CBV je získána jako výpočet plochy pod perfuzní křivkou, relativní hodnota MTT je získána jako polovina doby mezi časem od vzestupu denzity z bazální úrovně po její pokles zpět na bazální úroveň. Na základě naměřených a vypočtených hodnot se potom vytváří barevné perfuzní mapy pro jednotlivé parametry, kde lze oblasti s rozdílným prokrvením od sebe odlišit a jejich rozsah porovnat.

Při hodnocení se doporučuje začínat parametrem MTT (event. TTP), který se u ischemizace prodlužuje a který regionální abnormity zobrazuje nejvýrazněji. Nicméně není vhodný pro posouzení aktuální viability mozkové tkáně, protože pouze identifikuje rozsah obturovanou tepnou zásobené oblasti, kde dochází k pomalejšímu, resp. nedostatečnému plnění kontrastní látkou. Tato oblast v sobě zahrnuje jak jádro infarktu, tak penumbru, tak i oblast tzv. benigní oligemie, která ani při perzistující ischemizaci nekróze nepropadá.

K odlišení jádra infarktu od penumbry lze použít parametry CBF a CBV [24,25]. Optimální protokol se zatím hledá, nicméně se ukazuje, že ve tkáni se sníženou hodnotou CBV pod 2 ml/100 g tkáně dojde v 99 % k rozvoji infarktu. Objem tkáně s poruchou perfuze v podobě prodlouženého MTT (> 145 %) či sníženého CBF (65 % a méně) představuje celkovou, ischemií ohroženou oblast [25]. Kolaterálami dostatečně zásobená oblast tkáně za okluzí tepny bude mít sice prodloužené MTT, ale normální či zvýšené CBV

proLékaře.cz | 24.11.2026

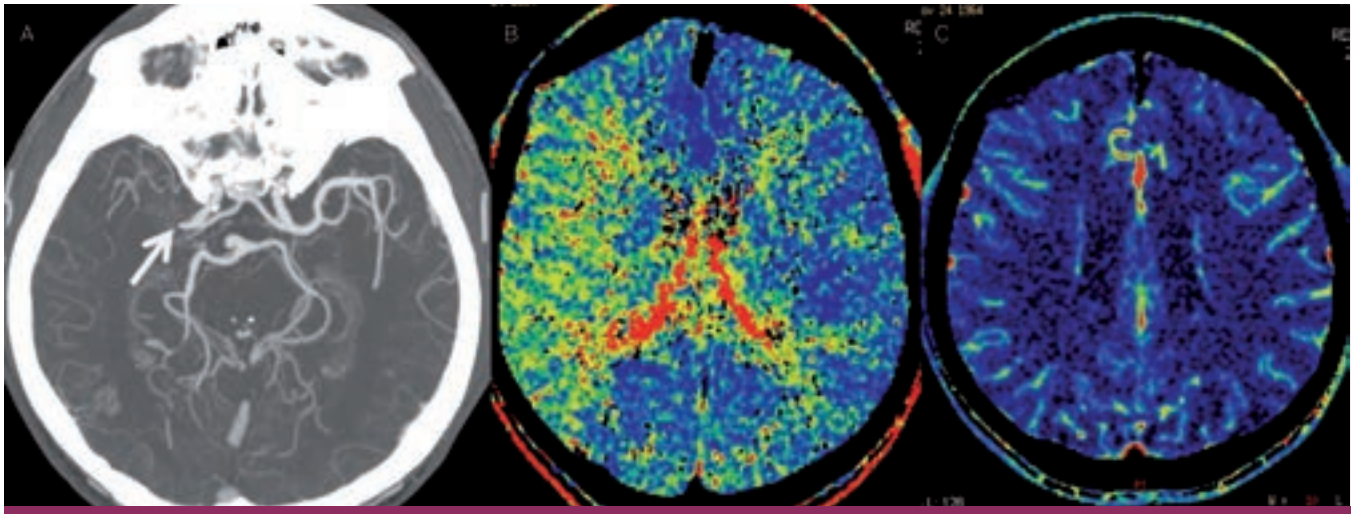

Obr. 11. Chronická, kompenzovaná okluze ACM s dobrým kolaterálním oběhem. A – CT angiografie s nálezem okluze M1 úseku ACM, B – prodloužené MTT v povodí ACM vpravo, C – normální CBV.

a podhraničně snížené CBF. Nicméně i tak dochází často k nadhodnocení rozsahu penumbry zahrnutím i oblastí s benigní oligémií. Určení přesného rozsahu penumbry se tím komplikuje a jak MR, tak CT perfuze často rozsah penumbry nadhodnocují [26]. Zjednodušeně však lze penumbru určit jako rozdíl rozsahu tkáně potenciálně infarktem ohrožené (CBF) a rozsahu tkáně infarktem již postižené (CBV), tedy CBF – CBV (CBF/CBV mismatch) [27] (obr. 9 a 10).

Několik studií s MR prokázalo dobrou korelaci léze v CBV se zobrazením na MR DWI (diffusion weighted images) [24,28]. Byly ale referovány i ojedinělé nálezy reverzibility CBV a DWI lézí [28,29]. Oblasti s výrazně prodlouženým TTP bývají patrny u cévních uzávěrů. Pokud jde o chronický stav, je v této oblasti přítomna normální hodnota CBV a CBF (obr. 11). Přehled nálezů na CT perfuzi je uveden v tab. 1.

Limitací CT perfuze byla dosud relativně malá oblast (cca 4cm vrstva mozkové tkáně), kterou bylo možno vyšetřit, nicméně s novými multidetektorovými CT přístroji se tato vyšetřitelná oblast zvětšuje a na 256 detektorových CT přístrojích lze již vyšetřit celý mozek. Většinou se tedy vyšetřuje maximální možný rozsah kolem řezu na úrovni bazálních ganglií, kde se nejlépe zobrazí ischemie v povodí ACM. Vyšetření lze nastavit i na oblast zadní jámy, je zde ale třeba počítat s četnějšími artefakty.

Využití konceptu CTP mismatche v klinické praxi naráží na některé technické problémy. I po letech výzkumu nejsou k dispozici přesné a validizované hranice k odlišení penumbry a jádra. Při klasickém matematickém zpracování CTP (dekonvoluce) se počítá s jednorázovým průchodem kontrastní látky vyšetřovanou oblastí. V praxi je však často v důsledku stenóz a/nebo kolaterálního oběhu přítok kontrastní látky více rozptýlen v čase a tím dochází k nadhodnocení CBV a CBF. Využití upraveného algoritmu s korekcí zpoždění vyžaduje změnu a validaci hraničních hodnot [30]. Navíc výrobci softwaru pro CTP používají ke zpracování map různé variace matematického modelu. Výsledky se tedy mohou u různých programů lišit i při identických hraničních intervalech. Trombolytickou terapii mimo časové okno na základě průkazu perzistující penumbry je nutno považovat za experimentální postup. Aktuálně probíhá řada studií, v nichž jsou pacienti léčeni na základě průkazu viabilní tkáně pomocí MR nebo CT.

Tab. 1. Parametry CT perfuze.

	CBV	CBF	MTT
ischemické jádro (core)	↓↓	↓↓	↑↑
penumbra	↓	↓↓	↑↑
kompenzovaná porucha perfuze (benigní oligemie)	↑	↓	↑ nebo ↑↑
kompenzovaný uzávěr či výrazná stenóza	N	N	↑ nebo ↑↑

N – norma, ↓ – snížení, ↓↓ – výrazné snížení, ↑ – zvýšení, ↑↑ – výrazné zvýšení

CT angiografie

Hlavním úkolem CT angiografie (CTA) je zobrazení stavu extra- i intrakraniálních tepen a vyšetření se standardně provádí od aortálního oblouku po vertex (obr. 12, 13). Zajímá nás lokalizace a rozsah stenózy/okluze i jejich povaha (ateroskleróza, disekce) a dále stav kolaterálního řečiště. Vyšetření má nižší

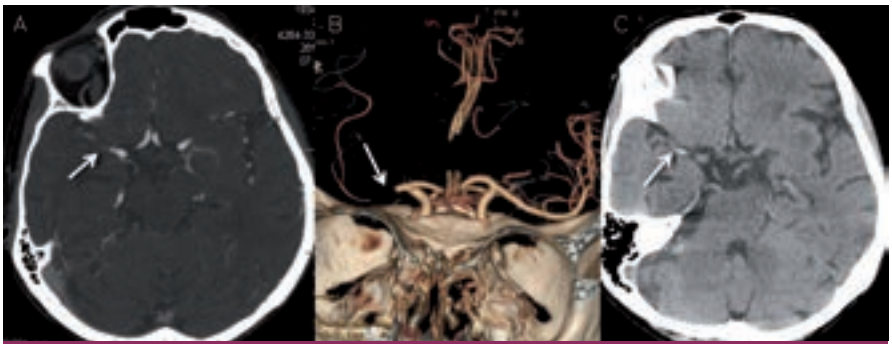

Obr. 12. Pacientka s okluzí M1 úseku ACM vpravo. Na obr. A a B je zdrojový snímek a rekonstrukce CT angiografie. C – nativní snímek s nálezem dense artery sign v odpovídající lokalizaci.

proLékaře.cz | 24.11.2026

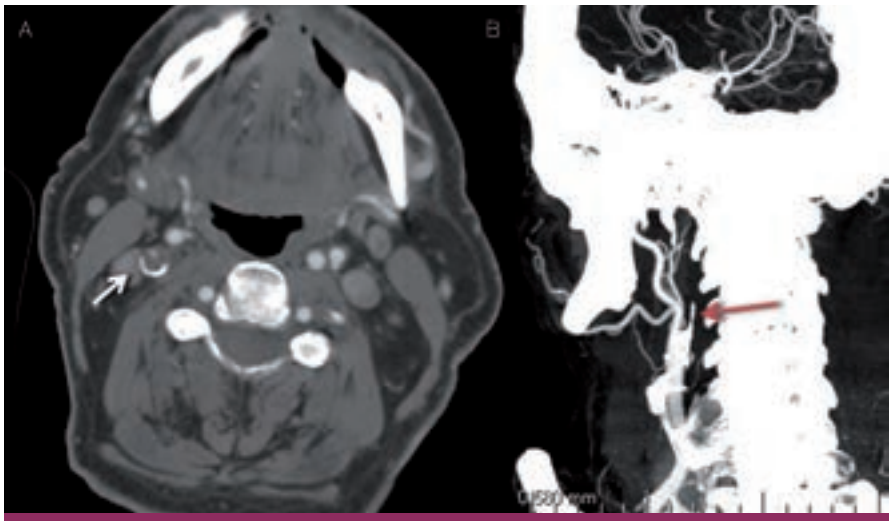

Obr. 13. CT angiografické zobrazení okluze v odstupu ACI vpravo. A – zdrojový snímek, B – rekonstrukce.

senzitivitu u patologií v distálním větvení mozkového řečiště, u lakunárních infarktů a nelze jej využít k odlišení jádra infarktu a penumbry. Velmi výhodné je naopak v diagnostice patologií ve vertebrobazilárním povodí včetně detekce okluze a. basilaris. Především při hodnocení zdrojových snímků je často nutná úprava parametrů „width" a „level" ke zhodnocení např. kalcifikovaných stenóz (obr. 14). Ideální parametry se u různých přístrojů liší.

Při CT angiografii dochází po bolusovém podání jodové kontrastní látky k vytvoření dvou- a třírozměrného zobrazení tepenného, resp. žilního řečiště. Senzitivita a specificita CTA ve srovnání s digitální subtrakční angiografií (DSA) a MR angiografií (MRA) se v detekci stenóz a okluzí hlavních mozkových tepen pohybuje mezi 89–99 % [31], i když MRA v porovnání s CTA poněkud tíží stenózy nadhodnocuje [32].

K přesnějšímu posouzení rozsahu trombózy v přední cirkulaci škály byla navržena škála Clot Burden Score (CBS). Skóre 10 značí normální nález, přítomnost trombu v supraklinoidním úseku ACI a v M1 úsecích (proximálním a distálním) snižuje skóre vždy o 2 body, trombus ve větvích M2, v ACA a infraklinoidním úseku ACI snižuje skóre o 1 bod (obr. 15) [33]. Clot burden score < 10 je asociováno s menší šancí na dobrý výsledný klinický stav. Ve srovnání s CBS 10 je poměr šancí (odds ratio – OR) 0,09 pro CBS ≤ 5; 0,22 pro CBS 6–7 a 0,48 pro CBS 8–9. Nižší CBS skóre bývá také asociováno s nižší hodnotou ASPECTS a vyšším výskytem hemoragických komplikací [34].

CTA umožňuje také analýzu kolaterálního oběhu. K jeho hodnocení můžeme použít jednoduchou škálu Collateral Score (CS): 0 = žádné kolaterály, 1 = kolaterály zásobující ≤ 50 % ischemizované oblasti, 2 = zásobení > 50 % a < 100 %, 3 = kompletní kolaterální zásobení (obr. 16) [33]. Bylo prokázáno, že přítomnost dobrého kolaterálního oběhu koreluje s menším jádrem infarktu a predikuje lepší výsledný klinický stav při reperfuzní terapii [35].

Kromě hodnocení vlastní okluze lze zdrojové snímky CT angiografie využít i k orientačnímu zhodnocení perfuzního deficitu (zvlášť pokud CTP není součástí standardního vyšetřovacího protokolu). Kontrastní látka vyplní kapiláry v normálně perfudované tkáni, ale bude chybět v ischemizované oblasti a tato se bude jevit jako hypodenzní. K optimálnímu zobrazení je opět potřeba upravit parametry okna (obr. 17).

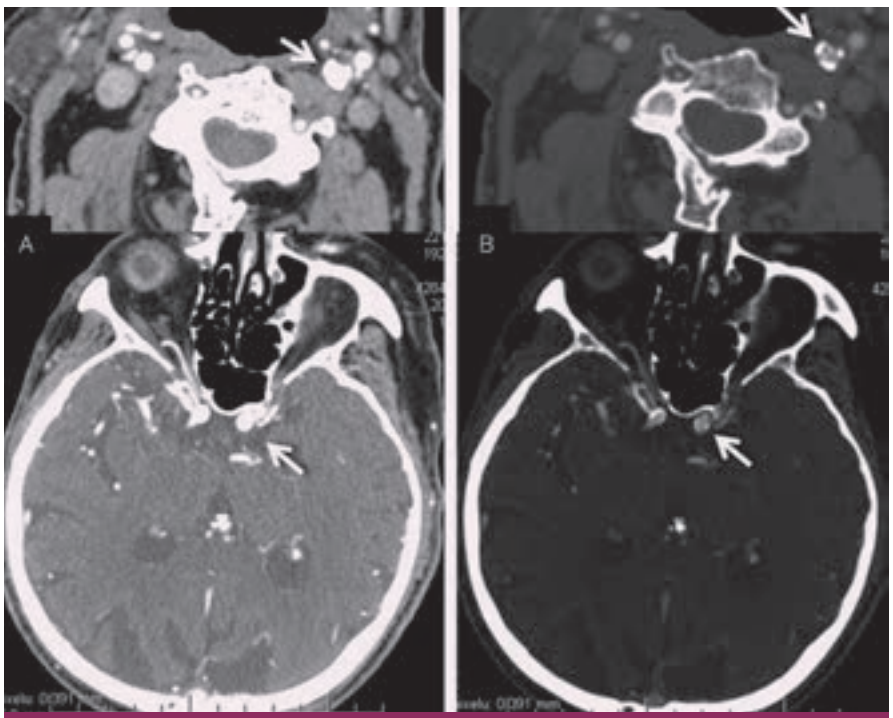

Obr. 14. Zdrojové snímky CTA extrakraniálně a intrakraniálně. A – standardní nastavení (W300/L30), B – po úpravě parametrů úprava okna (W730/ L310).

Magnetická rezonance včetně multimodalitních vyšetření

Při indikaci MRI vyšetření s cílem vizualizovat hyperakutní ischemii je nutno poža-

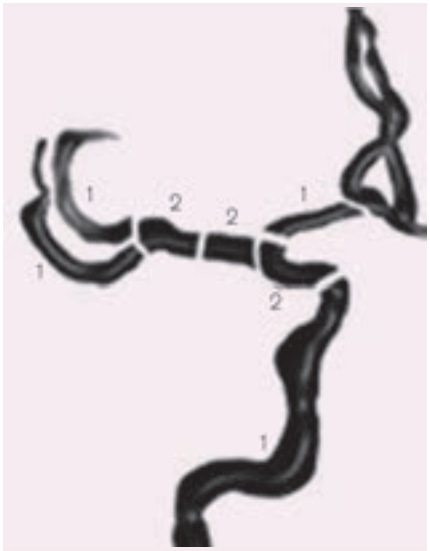

Obr. 15. Clot burden scale (CBS).

proLékaře.cz | 24.11.2026

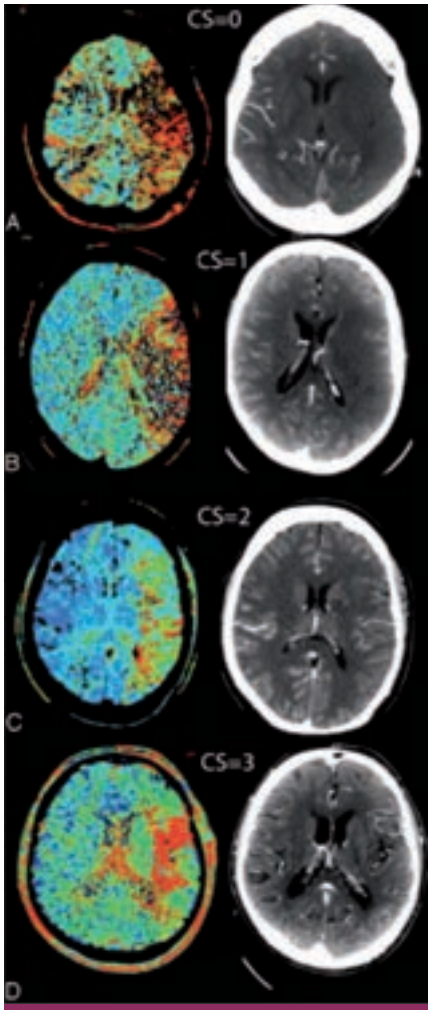

Obr. 16. Collateral score [33].

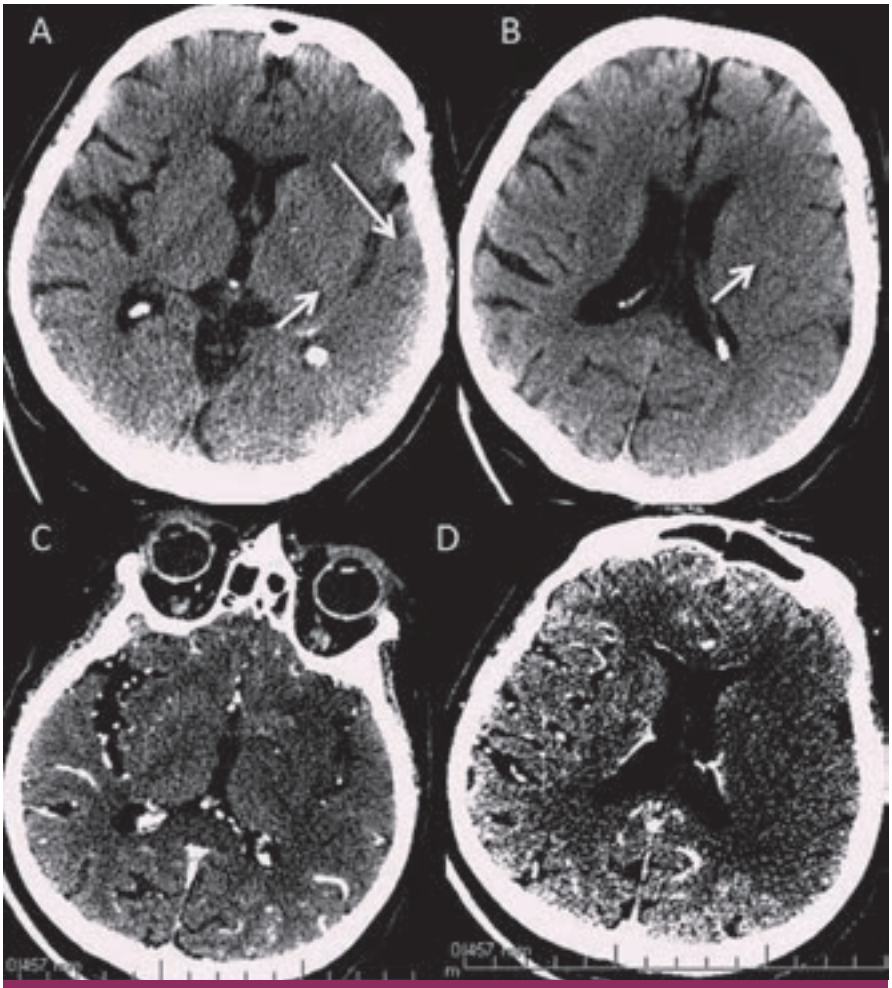

Obr. 17. Časné známky ischemie na nativním CT (A, B) a výpadek perfuze na zdrojových scanech CT angiografie („CTA perfuze“) (C, D).

dovat specifické sekvence. Rutinně při MRI vyšetřeních používané T1, T2 vážené snímky a FLAIR (fluid-attenuated inversion recovery) jsou totiž na tato časná stadia ischemie málo citlivé a změny se na nich ještě neprojeví. Zde totiž teprve za 2–4 hod po začátku příznaků dochází, obdobně jako u CT, k diskrétnímu zastření či vyhlazení gyrifikace na T1 snímcích v důsledku počínajícího cytotoxického edému. Za 8–24 hod se v důsledku rozvoje edému postupně objevuje nejprve hyperintenzita v T2 a posléze i hypointenzita v T1 snímcích. Tyto změny se s ústupem edému zmenšují a po jeho odeznění přetrvávají nadále jen v místech infarktově změněné tkáně (obr. 18).

Důležité je podotknout, že v případech podezření na kmenovou ischemii, popř u tzv. minor stroke, kde je jen lehký neurologický deficit s obtížnou topizací i určením etiologie (typickým příkladem jsou vestibulární syndromy), by měla být MRI metodou první volby. Toto vyšetření posune diagnostiku výrazně kupředu ať už identifikací drobné ischemické léze, která by na CT vyšetření patrná nebyla, či jejím vyloučením. Klinik tak získá velmi důležitá data pro další postup.

MRI – difuzně vážené snímky

K identifikaci hyperakutní ischemie (v 1. hod od vzniku) jsou nejcitlivější tzv. difuzně vážené snímky (DWI) [36,37]. Princip DWI spočívá ve vizualizaci porušeného transportu (difuze) molekul vody (resp. protonů), ke kterému při ischemii mozkové tkáně dochází v důsledku energetického selhání sodno-draselných membránových pump. DWI je vysoce senzitivní pro záchyt akutního mozkového infarktu již za několik minut po jeho vzniku, což se projeví rozvojem hyperintenzní DWI léze. Následně pak v dalších 7–10 dnech dochází k jeho normalizaci a později dokonce k přechodu do obrazu inverzního (hypointenzita) (obr. 19).

Rozsah akutní DWI léze odpovídá přibližně velikosti v té chvíli již ireverzibilně postižené tkáně (tento fakt ovšem neplatí zcela, neboť někdy dochází při časné rekanalizaci k normalizaci části původní velikosti DWI léze) [38,39]. Specificita tohoto vyšetření je omezena, neboť obdobné změny se mohou

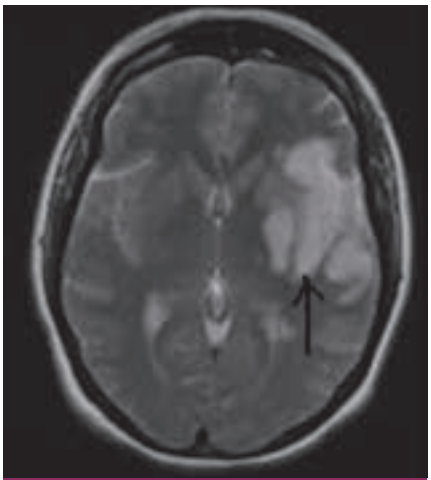

Obr. 18. Infarktová tkáň na T2 vážených obrazech MRI.