proLékaře.cz | 24.11.2026

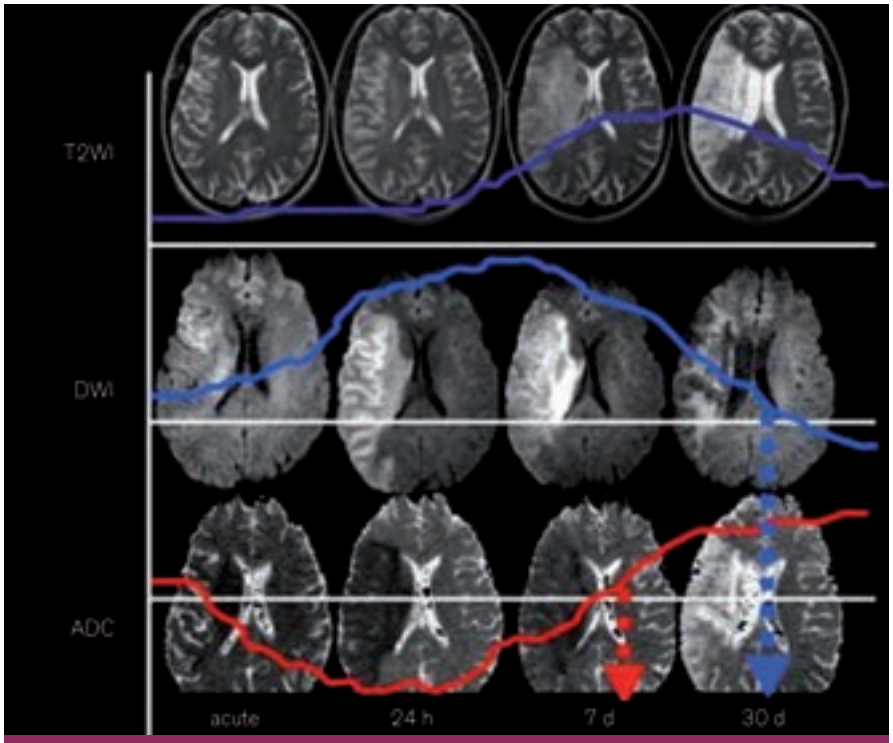

Obr. 19. Vývoj změn u akutního mozkového infarktu na T2, DWI a ADC mapách.

objevit i při jiném postižení transportních mechanizmů mozkové buňky, např. při zánětu, lymfomu, hemiplegické migréně, TGA, status epilepticus. Senzitivitu a specificitu vyšetření také může snižovat tzv. „shine-through" fenomén, kdy se do DWI mapy „prosvítí" výrazná hyperintenzita třeba starého data či jiné etiologie z T2 sekvencí (DWI je od T2 odvozena) (obr. 20) [40].

Na druhou stranu lze specificitu zvýšit pořízením tzv. ADC (apparent diffusion coefficient), který se získá softwarovým výpočtem z difuzních hodnot. Hodnoty ADC jsou kódovány ve stupních šedi, což zobrazuje tzv. ADC mapa (obr. 19). Ischemická léze na ADC mapě topicky a rozsahem koreluje s DWI lézí, ale je k ní inverzní co do intenzity (hypointenzita odstupňovaná dle hodnoty ADC koeficientu) a není ovlivněna T2. Tím lze eliminovat „shine-through" fenomén i falešnou pozitivitu výše zmíněných neischemických příčin hyperintenzity na DWI (při „shine-through" na ADC mapě není korelující hypointenzita nebo je také hyperintenzita – obr. 20) [40].

Z hlediska managementu akutního mozkového infarktu by ADC mohl pomoci stanovit číselnou hranici tíže difuzní poruchy, která by oddělila ireverzibilně postiženou oblast od reverzibilní. Čím nižší hodnota ADC, tím těžší postižení difuze a tím větší pravděpodobnost rozvoje infarktu. Nicméně dosud nebyla nalezena žádná taková hodnota ADC koeficientu, při níž by se tkáň takto postižená nemohla časnou rekanalizací normalizovat. Senzitivita a specificita MRI (DWI) v detekci akutní ischemie v prvních šesti hodinách od vzniku je 91 %, resp. 95 %, což převyšuje CT zobrazení, kde byly zjištěné hodnoty významně nižší (61 %, resp. 65 %). Navíc má MRI i větší schopnost vyloučit jiné (CMP připomínající) příčiny klinických symptomů [40,41].

Obdobně jako na nativním CT lze někdy pozorovat výše zmíněný dense artery sign, lze i na MRI – GRE sekvencích identifikovat trombus tzv. „blooming artifact" (obr. 21). CT se jeví senzitivnější k detekci proximálních trombů v ACM povodí, GRE zase k distálněji uloženým krevním sraženinám. Hyperintenzní signál krevní sraženiny bývá přítomen i na FLAIR zobrazeních [42–44].

MRI – perfuzně vážené snímky

Perfuzně vážené snímky (PWI) podávají informace o aktuálním prokrvení mozkové tkáně. Po bolusovém podání MR kontrastní látky lze získat stejné parametry jako u CT perfuze (CBV, CBF, MTT, TTP). U MR perfuzních protokolů se zatím nejčastěji používají MTT a TTP parametry. Tkáně s postiženou perfuzí (různě prodlouženy MTT) v sobě opět zahrnuje dokonaný infarkt, penumbru a také oblast benigní oligemie (obdoba CT perfuze – viz výše).

Rozdíl rozsahů perfuzního a difuzního deficitu tedy přibližně určuje velikost penumbry, již lze časnou reperfuzí ještě zachránit, a nazývá se PWI/DWI mismatch (obr. 23). Přesnost tohoto konceptu při určování poměru infarktu a penumbry snižuje jednak

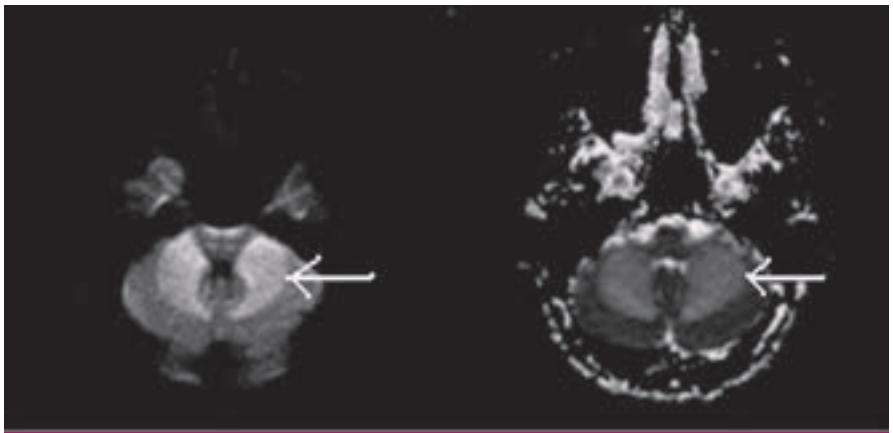

Obr. 20. DWI a ADC mapy při „shine through" fenoménu – jak DWI, tak ADC jsou hyperintenzní.

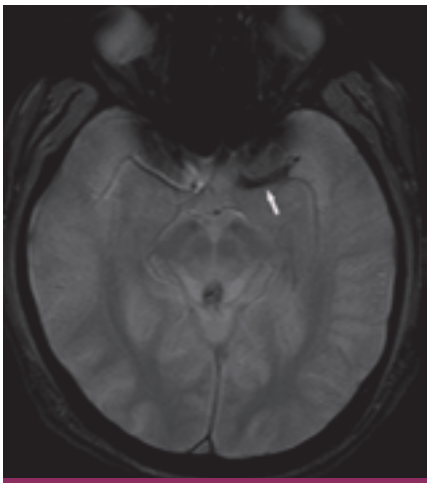

Obr. 21. „Blooming artifact" – zobrazení trombu na MRI-GRE – obdoba dens artery sign na CT.

proLékaře.cz | 24.11.2026

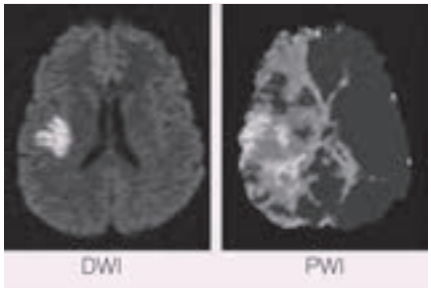

Obr. 22. PWI/DWI mismatch, kdy DWI je rozsah již infarktové tkáně a PWI zahrnuje jak vlastní infarkt, tak oblast ohrožené, ale ještě reperfuzí zachranitelnou.

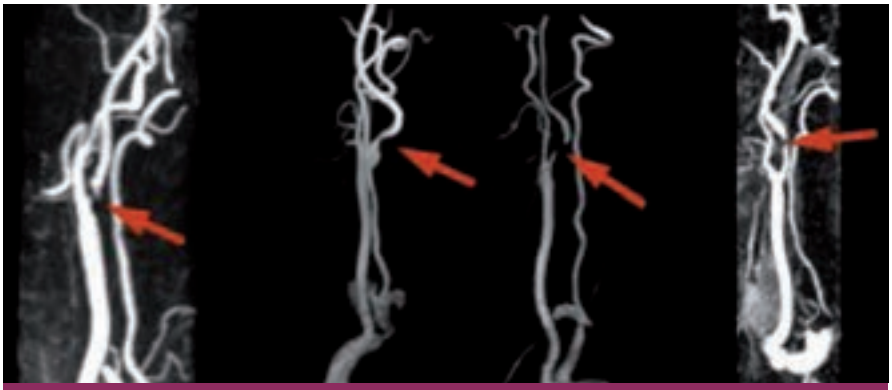

Obr. 23. Kontrastní MR angiografie zobrazující stenotické postižení ACI.

přítomnost benigní oligemie jako součásti perfuzního deficitu, jednak schopnost normalizace části difuzního deficitu při časné rekanalizaci tepny [45–47]. Přesto je koncept PWI/DWI mismatche testován pro individualizaci aplikace rekanalizační terapie (viz níže), protože je to v současné době nejpřesnější způsob určení poměru zachranitelné a již nezachranitelné oblasti mozkové tkáně.

Zajímavé jsou výsledky analýzy pacientů léčených intravenózní trombolýzou, kde byl dobrý klinický stav po třech měsících závislý na velikosti DWI-ADC léze před léčbou (čím menší, tím lepší), nikoli však na velikosti iniciální perfuzní léze. To lze vysvětlit buď dobrým efektem trombolytika, které rekanalizovalo okludované tepny a tím perfuzní léze reperfundovala a penumbra byla zachráněna, nebo také tím, že zobrazené perfuzní léze nepředstavovaly vlastní penumbru, ale třeba jen oblast benigní oligemie, která nekróze nepropadá [49].

Nicméně zjednodušeně platí, že přítomnost PWI/DWI mismatche u pacienta s akutním mozkovým infarktem poukazuje na přetrvávání penumbry, tedy oblasti funkčně postižené, ale časnou reperfuzí zachranitelné. Takový pacient může mít prospěch z rekanalizace tepny bez ohledu na dosud uplynulou dobu od vzniku příznaků. Dle výsledků studií DIAS a DEDAS došlo u pacientů, kteří byli trombolyzováni desmoteplázou mezi 3.–9. hod od vzniku příznaků mozkového infarktu na základě přítomnosti DWI/PWI mismatche, k signifikantně výraznějšímu procentu rekanalizace a příznivého klinického stavu než u pacientů léčených placebem (71,4 % × 19,2 %, resp. 60 % × 22,2 %). Léčba byla rovněž bezpečná stran výskytu symptomatických intracerebrálních krvácení (sICH 2,2 % × 0 %) a efekt léčby neklesal s delším časovým oknem. Ve studiích DEFUSE a EPITHET byl DWI/PWI mismatch prediktorem dobrého klinického stavu při léčbě intravenózní trombolýzou (Actilyse). Naopak pacienti bez mismatche z léčby neprofitovali. Koncept, že PWI léze přibližně ukazuje rozsah penumbry, podporuje i fakt, že u pacientů, kteří rekanalizační terapii nepodstoupí, koreluje konečná velikost infarktu s původní PWI lézí signifikantně více než u pacientů, kteří rekanalizační léčbu podstoupili. Individualizace podání rekanalizační terapie dle konceptu DWI/PWI mismatche směřuje ke zvýšení efektivity tohoto léčebného postupu a současně i k rozšíření počtu vhodných pacientů [40,47,48].

MR angiografie

Také při MR vyšetření lze zobrazit jak arteriální, tak venózní řečiště, a lokalizovat tak stenózu či uzávěr tepny. MR angiografii je možno provést nativně (použitím dvou- či třídimenzionálního TOF – time of flight – zobrazení) nebo za pomoci podání nejodové paramagnetické kontrastní látky – gadolinia (kontrastní MR angiografie – CE-MRA). CE-MRA se ukazuje být přesnější než bezkontrastní MRA, a to zejména v zobrazení extrakraniálního řečiště, kdy se jeho senzitivita/specificita uvádí až 97 % (oproti DSA s či bez UZ), tedy s podobnou přesností jako CT angiografie (obr. 26). MRA-TOF je výrazně ovlivnitelná rychlostí toku a turbulencemi, což vede k nadhodnocování tíže stenózy a k artefaktům zejm. při zobrazení stenóz nad 70 %. I když se publikované senzitivity/specificity obou MRA postupů pohybují nejčastěji mezi 85–95 % [50–53], praktické zkušenosti autorů hovoří spíše pro větší přesnost CT angiografie a to z důvodů její větší výpovědní hodnoty zejm. u filiformních a na UZ špatně hodnotitelných stenóz a také pro nadhodnocování stenózy i u CE-MRA. Sen-

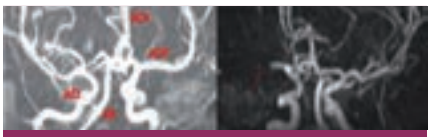

Obr. 24. Intrakraniální MR angiografie, na prvním snímku normální nález (ACM – a. cerebri media, ACA – a. cerebri anterior, ACI – a. carotis interna, AB – a. basilaris), na druhém snímku šipkou označena okluze ACM.

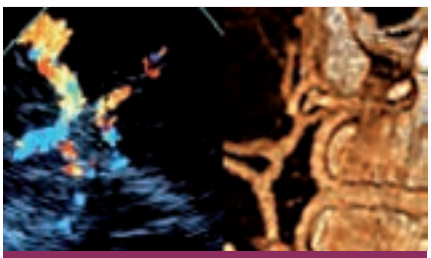

Obr. 25. Tepny mozkové cirkulace (Willisova okruhu) při TCCS vyšetření ve srovnání s CT angiografickou rekonstrukcí.

zitivita a specificita intrakraniální MR angiografie (TOF) se pohybuje kolem 60–85 % pro stenózu a 80–90 % pro okluzi tepny ve srovnání s CTAG či DSA (obr. 24) [54–56]. Studie SONIA ukázala, že MRA má dostačující negativní prediktivní hodnotu, nicméně v případě, že se na intrakraniální MRA jeví patologie, je nutné doplnit další z angiografických zobrazení (CT angiografie, DSA).

Neurosonologické vyšetření

V současné době, kdy je možnost provádění CT (či MR) angiografického vyšetření standardem na většině pracovišť zajišťujících péči o akutní cévní mozkové příhody, by se mohlo jevit UZ vyšetření jako nadbytečné. Opak je často pravdou, neboť může ošetřujícímu lékaři podat velmi důležité informace, které z vyšetření CT či MRI nezíská a které mohou být

proLékaře.cz | 24.11.2026

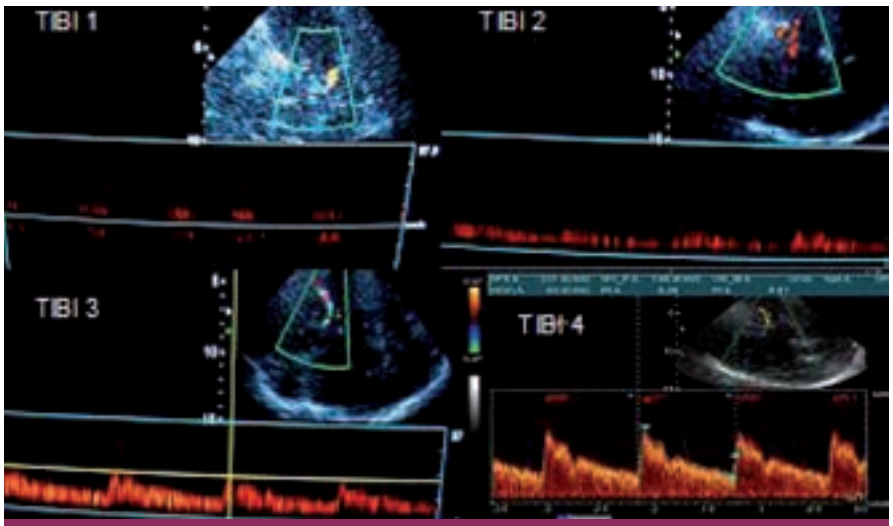

Obr. 26. TIBI 1 – minimální tok (nízké sytolické toky, EDV = 0), TIBI 2 – obleněný (blunted) tok (obleněná systola, PI < 1,2, nenulová EDV), TIBI 3 – snížený (dumpened) tok (normální systolická akcelerace, nenulová EDV, toky < o 30 % oproti druhé straně), TIBI 4 – stenotický tok (turbulentní toky o > 30 % oproti druhé straně). TIBI 0 – absence toku a 5 normální tok zde nejsou zobrazeny.

Tab. 2. Stanoven tíže stenózy dle Carpentera et al [60].

PSV (cm/s)	EDV (cm/s)	ACI/ACC poměr PSV	tíže stenózy ACI (%)
< 210	< 70	< 3	50–69
≥ 210	≥ 70	≥ 3	70–99

navíc v čase neustále aktualizovány díky „bedside“ neinvazivnímu charakteru vyšetření. Zejména se jedná o charakteristiky průtokové křivky (tvar, rychlost, směr). Dle těchto parametrů pak lze posuzovat např. vydatnost a typ kolaterálního oběhu, hemodynamický dopad recentní obstrukce v cévním řečišti, efekt aplikované terapie a tím udávat další směr terapeutického postupu. V akutní fázi se používá jak extrakraniální ultrazvukové vyšetření, tak zejména transkraniální UZ vyšetření.

Extrakraniální UZ vyšetření

K vyšetření krčních tepen zásobujících mozek se používá UZ vyšetření kombinující tzv. B-mode a barevně kódovaný pulzní Doppler. B-mode ultrazvukového vyšetření podává jednak morfologické informace o vyšetřovaném cévním řečišti a jednak slouží jako podklad k zacílení vzorkovacího objemu při dopplerovském vyšetření. Barevné kódování je určováno dle směru toku a rychlostí toku.

Tab. 3. Stanovení tíže podle Fausta et al [59].

PSV (cm/s)	EDV (cm/s)	tíže stenózy ACI (%)
110	——	0–29
111–130	——	30–49
> 130	100	50–69
> 130	> 100	70–99

Takto vyšetřujeme jak karotické řečiště (arteria carotis communis – ACC, arteria carotis interna – ACI, arteria carotis externa – ACE), tak rovněž krční úsek vertebrobazilárního povodí (vertebrální tepny – AV či část a. subclavia – ASCL). Hodnotí se jednak přímé známky obstrukce tepny (dle morfologie nalezených změn, dle charakteristik toku v oblasti obstrukce), jednak tzv. nepřímé známky, což jsou průtokové abnormality zachycené v jiných oblastech cévního řečiště, než v jakých se vlastní obstrukce vyskytuje, ale které jsou touto obstrukcí vyvolány.

Mezi přímé známky patří např. nález AS plátů (možná další stratifikace dle Gray-Weale et al [62]), kalcifikací, trombů, disekce cévní stěny, akcelerovaný a turbulentní tok v oblasti významné stenózy či nepřítomnost toku v okluzi. Nepřímými známkami jsou např. obrácený tok jako projev steal syndromu či kolaterálního oběhu, alterace toků v prestenotickém a poststenotickém úseku tepny, tzv. flowdiversion (viz níže) aj. [57,58].

Obstrukční postižení karotid se na základě morfologie a dopplerovského vyšetření stratifikuje na stenózy do 50 % (event. do 30 % a 30–50 %), 50–70 %, 70–99 % a okluzi [59]. Dle doporučení by se procentuální redukce průměru karotidy měla vztahovat relativně k distálnímu úseku tepny stenózou nepostiženého (kritéria NASCET) [40]. V určení stenózy dle dopplerovského měření se využívají zejména maximální systolická rychlost (peak systolic velocity – PSV), diastolická rychlost (end-diastolic velocity – EDV) a vzájemný poměr PSV (event. EDV) ve stenóze a PSV (event. EDV) v arteria carotis communis (ACC). Existuje více dopplerovských kritérií pro stratifikaci stenózy (viz tab. 2 a 3), z nichž autoři považují za nejpříhodnější ty dle Carpentera.

Metaanalýza jednotlivých srovnávacích studií (UZ × DSA, UZ vs CT angiografie či MR angiografie) ukazuje specificitu UZ vyšetření vyšší než 80 % a specificitu nad 90 % [61]. Nicméně se doporučuje, aby každá laboratoř provedla vlastní validaci, kdy přesnost měření závisí nejen na parametrech přístroje a technickém vybavení, ale rovněž na zkušenostech vyšetřujícího. Největší senzitivitu a specificitu k určení stenózy má kombinované vyšetření (UZ + MRA či CTA) [40].

Transkraniální UZ vyšetření

K vyšetření intrakraniálních tepen se používá tzv. TCD – transkraniální doppler, event. (na českých pracovištích oblíbené) TCCS (transkraniální barevně kódovaná sonografie), která kombinuje barevně kódovaný doppler (TCCD) a B-mode (obr. 25). Oproti TCD má výhody zejména v lepší možnosti zacílení do konkrétních tepen a jejich segmentů – v přední (a. cerebri media vč. M2 úseků, a. cerebri anterior, terminální ACI, přední komunikanta, a. ophtalmica) a zadní cirkulaci (a. cerebri posterior, zadní komunikanta, a. basilaris a terminální úseky vertebrálních tepen). Dále umožňuje úhlovou korekci, která vede k přesnějšímu měření rychlostí toku. Přítomnost B-modu vizualizuje některé mozkové struktury a tím lze např. orientačně posoudit, event. posun třetí komory při maligním edému, či detekovat některé intrakraniální hemoragie [63].

Cílem TCCS (resp. TCD) v akutní fázi CMP je identifikovat okluzi či stenózu intrakraniální tepny a pak, a to zejména, mít možnost monitorace této tepny v čase. Tento fakt je největším přínosem tohoto neinvazivního bed-

proLékaře.cz | 24.11.2026

side vyšetření a umožňuje libovolně častou kontrolu stavu tepny v průběhu akutní terapie (zejména intravenózní trombolýzy) a na základě nálezu pak často umožňuje rozhodovat o dalším managementu terapeutického postupu (hlavně stran indikace intervenčních postupů).

Mezi hlavní kritéria používaná v hodnocení stavu intrakraniálního tepenného řečiště u akutního mozkového infarktu patří tzv. TIBI kritéria (Thrombolysis In Brain Ischemia). Byla ustanovena dle TCD vyšetření, tedy bez úhlové korekce [64] (obr. 26). Popisují stav tepen ve smyslu okluze a rekanalizace, přičemž okluzi představují TIBI 0–3. Známkou rekanalizace je TIBI 4 a 5, kdy se jedná o plnou rekanalizaci. Při parciální rekanalizaci dochází ke zlepšení o 1 a více TIBI stupňů, ale ne na 4–5. Naopak při reokluzi dojde ke zhoršení o 1 a více stupňů.

TIBI klasifikace a její změna u akutního mozkového infarktu koreluje s tíží klinického stavu a jeho vývojem v čase u pacientů léčených intravenózní trombolýzou [68].

Senzitivita a specificita TCD vyšetření ve stanovení intrakraniální stenózy je v přední cirkulaci vyšší než v cirkulaci zadní a dle různých prací se pohybuje mezi 70–90 %, resp. 90–95 % [40].

Některé práce stanovují kritéria pro určení stenózy a okluze ACM M1 úseku dle rychlostí toku po úhlové korekci. U stenóz nad 50 % je PSV (peak systolic velocity) nad 140 cm/s (senzitivita 83,3 %; specificita 91,2 %) a u okluze EDV (end-diastolic velocity) pod 26 cm/s, a to současně při relativním snížení této rychlosti oproti zdravé straně více než 2,5krát [65,66].

Nutno však zdůraznit, že pouze tato kritéria nejsou, dle názoru autorů, dostačující. Mezi další pomocné parametry patří např. nález kolaterálního toku, obráceného toku či tzv. flowdiversion (akcelerace toků v jedné z tepenných větví při okluzi v povodí větve jiné – obr. 27). Celkové zhodnocení (a tedy i přesnost vyšetření) je ovlivňováno mnoha dalšími okolnostmi, počínaje typem ultrazvukového přístroje, přes další výše zmíněné charakteristiky toku, B obrazu a jiné přídatné okolnosti (např. vícečetné stenotické či okluzivní onemocnění tepen ovlivňující UZ zachycené parametry, kardiální onemocnění apod.) až po zkušenost a zručnost vyšetřujícího.

Využití transkraniálního UZ vyšetření je také limitované absencí tzv. kostního okna u cca 10 % pacientů, kdy nelze přes temporální kost tepny zobrazit. V mnoha případech lze tuto nevýhodu odstranit podáním ultrazvukové kontrastní látky. Podání kontrastní látky také zlepšuje specificitu a senzitivitu vyšetření, i když ta bude i tak v detekci stenookluzivního postižení stále nižší než u CT angiografického vyšetření (u multidetektorových přístrojů) [40]. V případě nutnosti srovnání rychlostí při TCD, resp. TCCD v čase (např. při posuzování rekanalizace) je pak vhodné i další vyšetření provádět po podání kontrastní látky, protože tato může zvyšovat absolutní rychlosti toků o 10–20 % [63].

Stejně jako u extrakraniálního zobrazení je doporučováno, aby každá UZ laboratoř provedla lokální validaci přesnosti svého vyšetření.

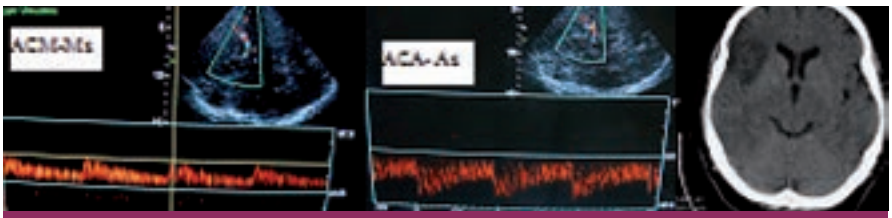

Obr. 27. Demonstrace *flowdiversion* jako nepřímé známky okluze v distálním větvení ACM, kdy dojde k převrácení rychlostí toků. V ACM M1 před distální okluzí je tok snížen (TIBI 3) a v A1 (s M1 společně odstupující větev z terminální ACI) dojde k akceleraci toků, které jsou za normálních okolností nižší než v M1. Na CT snímku je patrný infarkt touto okluzí způsobený.

Tranzitorní ischemická ataka a její diagnostika

Před závěrečným shrnutím se autoři domnívají, že je nutné zmínit velmi důležitý fakt, týkající se přechodných ischemických atak neboli příznaků CMP, které po krátkém trvání odezněly. K problematice tranzitorní ischemické ataky (TIA) je nutno přistupovat velmi zodpovědně, protože se jedná o závažnou diagnózu s vysokým rizikem recidivy v podobě dokonané CMP. V případech TIA je plně indikováno akutní došetření v podobě zobrazovacích vyšetření a to zejména MRI, kdy se ukazuje, že až 1/3 pacientů s TIA má následně lézi na DWI [67]. Rovněž je důležité provedení akutního zobrazení tepen ať již CTAG, MRAG či UZ. Část pacientů s TIA má uzavřenou či významně stenotickou některou z tepen a hrozí časná závažná recidiva.

Rovněž platí doplnění dalších vyšetření a preventivních opatření v rámci standardní péče o CMP.

Závěr

Diagnostický postup u akutní CMP je komplexem především výše zmíněných vyšetření, které mají za úkol nejen určit typ CMP, ale rovněž podat dostatečně obsáhlé informace vedoucí ke zvolení terapie s co nejlepším poměrem benefit/riziko. Na základě získaných dat se klinik rozhoduje o volbě, typu, časování a posloupnosti terapeutických postupů, odhaduje prognózu.

Je nutno ctít známé „time is brain“, a tedy jednat účinně a bez zbytečných prodlení. V tomto směru se jeví jako výhodný standardní vyšetřovací protokol, který pacient s podezřením na CMP automaticky v rámci diagnostiky podstoupí. Nicméně, i když na jednu stranu je často užitečné provést co nejvíce možných vyšetření, na druhou stranu není možné jimi ztrácet čas. Proto detailní znalost a potenciální výtěžnost výše zmíněných paraklinických vyšetření umožní lepší klinicko-radiologický management šitý na míru konkrétní situaci. Jen tak je možno dosáhnout rychlé a precizní diagnostiky vedoucí k optimální možné terapii s co nejlepším možným výsledkem.

Zdroje podpory formou grantů, přístrojového vybavení nebo léků: M. Reif, D. Goldemund a R. Mikulík jsou podporováni z Evropského fondu regionálního rozvoje – Projekt FNUSA-ICRC (No. CZ.1.05/1.1.00/02.0123).

Literatura

1. Hurley MC, Soltanolkotabi M, Ansari S. Neuroimaging in acute stroke: choosing the right patient for neurointervention.Tech Vasc Interv Radiol 2012; 15: 19–32.

2. Meyer BC, Hemmen TM, Jackson CM et al. Modified National Institutes of Health stroke scale for use in strokeclinical trials: prospective reliability and validity. Stroke 2002; 33: 1261–1266.

3. Mikulik R, Ribo M, Hill MD et al. CLOTBUST Investigators. Accuracy of serial National Institutes of Health Stroke Scale scores to identify artery status in acute ischemic stroke. Circulation 2007; 115: 2660–2665.

proLékaře.cz | 24.11.2026

4. Weimar C, König IR, Kraywinkel K et al. Age and National Institutes of Health Stroke Scale score Within 6 Hours After Onset Are Accurate Predictors of Outcome After Cerebral Ischemia: Development and External Validation of Prognostic Models. Stroke 2004; 35: 158–162.
5. Ezzeddine MA, Lev MH, McDonald CT et al. CT angiography with whole brain perfused blood volume imaging: added clinical value in the assessment of acute stroke. Stroke 2002; 33: 959–966.
6. Smith EE, Rosand J, Greenberg SM. Imaging of Hemorrhagic Stroke. Magn Reson Imaging Clin N Am 2006; 14: 127–140.
7. Bergström M, Ericson K, Levander B et al. Variation with time of the attenuation values of intracranial hematomas. J Comput Assist Tomogr 1977; 1: 57–63.
8. Selariu E, Zia E, Brizzi M et al. Swirl sign in intracerebral haemorrhage: definition, prevalence, reliability and prognostic value. BMC Neurology 2012, 12: 109.
9. Broderick JP, Brott TG, Duldner JE et al. Volume of intracerebral hemorrhage. A powerful and easy-to-use predictor of 30-daymortality. Stroke 1993; 24: 987–993.
10. Demchuk AM, Dowlatshahi D, Rodriguez-Luna D et al. PREDICT/Sunnybrook ICH CTA study group. Prediction of haematoma growth and outcome in patients with intracerebral haemorrhage using the CT-angiography spot sign (PREDICT): a prospective observational study. Lancet Neurol 2012; 11: 307–314.
11. Kidwell CS, Chalela JA, Saver JL et al. Comparison of MRI and CT for detection of acute intracerebral hemorrhage. JAMA 2004; 292: 1823–1830.
12. Boulanger JM, Coutts SB, Eliasziw M et al. VISION Study Group. Cerebral microhemorrhages predict new disabling or fatal strokes in patients with acute ischemic stroke or transient ischemic attack. Stroke 2006; 37: 911–914.
13. Kucinski T. Unenhanced CT and acute stroke physiology. Neuroimaging Clin N Am 2005; 15: 397–407, xi–xii.
14. Wardlaw JM, Mielke O. Early Signs of brain infarction at CT: observer reliability and outcome after thrombolytic treatment – systematic review. Radiology 2005; 235: 444–453.
15. Lev MH, Farkas J, Gemmete JJ et al. Acute stroke: improved nonenhanced CT detection –benefits of soft-copy interpretation by using variable window width and center level settings. Radiology 1999; 213: 150–155.
16. Derex L, Hermier M, Adeleine P et al. Clinical and imaging predictors of intracerebral haemorrhage in stroke patients treated with intravenous tissue plasminogen activator. J Neurol Neurosurg Psychiatry 2005; 76: 70–75.
17. von Kummer R, Allen KL, Holle R et al. Acute stroke: usefulness of early CT findings before thrombolytic therapy. Radiology 1997; 205: 327–333.
18. Barber PA, Demchuk AM, Zhang J et al. Validity and reliability of a quantitative computed tomography score in predicting outcome of hyperacute stroke before thrombolytic therapy. ASPECTS Study Group. Alberta Stroke Programme Early CT Score. Lancet 2000; 355: 1670–1674.
19. Hill MD, Rowley HA, Adler F et al. PROACT-II Investigators. Selection of acute ischemic stroke patients for intra-arterial thrombolysis with pro-urokinase by using ASPECTS. Stroke 2003; 34: 1925–1931.
20. Sillanpaa N, Rusanen H, Saarinen JT et al. Comparison of 64-row and 16-row multidetector CT in the perfusion CT evaluation of acute ischemic stroke patients receiving intravenous thrombolytic therapy. Neuroradiology 2012; 54: 957–963.
21. Puig J, Pedraza S, Demchuk A et al. Quantification of thrombus hounsfield units on noncontrast CT predictsstroke subtype and early recanalization after intravenous recombinant tissue plasminogen activator. AJNR Am J Neuroradiol 2012; 33: 90–60.
22. Riedel CH, Zimmermann P, Jensen-Kondering U et al. The importance of size: successful recanalization by intravenous thrombolysis in acute anterior stroke depends on thrombus length. Stroke 2011; 42: 1775–1777.
23. Kim EY, Heo JH, Lee SK et al. Prediction of thrombolytic efficacy in acute ischemic stroke using thin section noncontrast CT. Neurology 2006; 67: 1846–1848.
24. Lev MH, Segal AZ, Farkas J et al. Utility of perfusion-weighted CT imaging in acute middle cerebral artery stroke treated with intra-arterial thrombolysis: prediction of final infarct volume and clinical outcome. Stroke 2001; 32: 2021–2028.
25. Wintermark M, Reichhart M, Thiran JP et al. Prognostic accuracy of cerebral blood flow measurement by perfusion computed tomography, at the time of emergency room admission, in acute stroke patients. Ann Neurol 2002; 51: 417–432.
26. Kidwell CS, Alger JR, Saver JL. Beyond mismatch: evolving paradigms in imaging the ischemic penumbra with multimodal magnetic resonance imaging. Stroke 2003; 34: 2729–2735.
27. Wintermark M, Flanders AE, Velthuis B et al. Perfusion-CT assessment of infarct core and penumbra: receiver operating characteristic curve analysis in 130 patients suspected of acute hemispheric stroke. Stroke 2006; 37: 979–985.
28. Wintermark M, Meuli R, Browaeys P et al. Comparison of CT perfusion and angiography and MRI in selecting stroke patients for acute treatment. Neurology 2007; 68: 694–697.
29. Adams HP Jr, del Zoppo G, Alberts MJ et al. Guidelines for the early management of adults with ischemic stroke: a guideline from the American Heart Association/American Stroke Association Stroke Council, Clinical Cardiology Council, Cardiovascular Radiology and Intervention Council, and the Atherosclerotic Peripheral Vascular Disease and Quality of Care Outcomes in Research Interdisciplinary Working Groups: The American Academy of Neurology affirms the value of this guideline as an educational tool for neurologists. Circulation 2007; 115: e478–e534.
30. Calamante F, Willats L, Gadian DG et al. Bolus delay and dispersion in perfusion MRI: implications for tissue predictor models in stroke. Magn Reson Med 2006; 55: 1180–1185.
31. Lev MH, Farkas J, Rodriguez VR et al. CT angiography in the rapid triage of patients with hyperacute stroke to intraarterial thrombolysis: accuracy in the detection of large vessel thrombus. J Comput Assist Tomogr 2001; 25: 520–528.
32. Lehmann KJ, Neff KW, Ries S et al. Spiral CT angiography in stenoses of the middle cerebral artery. Radiologe 1996; 36: 845–849.
33. Tan IY, Demchuk AM, Hopyan J et al. CT angiography clot burden score and collateral score: correlation with clinical and radiologic outcomes in acute middle cerebral artery infarct. AJNR Am J Neuroradiol 2009; 30; 525–531.
34. Puetz V, Dzialowski I, Hill MD et al. Calgary CTA Study Group. Intracranial thrombus extent predicts clinical outcome, final infarct size and hemorrhagic transformation in ischemic stroke: the clot burden score. Int J Stroke 2008; 3: 230–236.
35. Miteff F, Levi CR, Bateman GA et al. The independent predictive utility of computed tomography angiographic collateral status in acute ischaemic stroke. Brain 2009; 132(Pt 8): 2231–2238.
36. Bryan RN, Levy LM, Whitlow WD et al. Diagnosis of acute cerebral infarction: comparison of CT and MR imaging. AJNR Am J Neuroradiol 1991; 12: 611–620.
37. Albers GW, Lansberg MG, Norbash AM et al. Yield of diffusion-weighted MRI for detection of potentially relevant findings in stroke patients. Neurology 2000; 54: 1562–1567.
38. Wiener JI, King JT Jr, Moore JR et al. The value of diffusion-weighted imaging for prediction of lasting deficit in acute stroke: an analysis of 134 patients with acute neurologic deficits. Neuroradiology 2001; 43: 435–441.
39. Kidwell CS, Saver JL, Mattiello J et al. Thrombolytic reversal of acute human cerebral ischemic injury shown by diffusion/perfusion magnetic resonance imaging. Ann Neurol 2000; 47: 462–469.
40. Latchaw RE et al. Recommendation for paging of acute ischemic stroke: a scientific statement from the AHA. Stroke 2009; 3646–3678.
41. Fiebach JB, Schellinger PD, Jansen O et al. CT and diffusion-weighted MR imaging in randomized order: diffusion-weighted imaging results in higher accuracy and lower interrater variability in the diagnosis of hyperacute ischemic stroke. Stroke 2002; 33: 2206–2210.
42. Flacke S, Urbach H, Keller E et al. Middle cerebral artery (MCA) susceptibility sign at susceptibility-based erfusion MR imaging: clinical importance and comparison with hyperdense MCA sign at CT. Radiology 2000; 215: 476–482.
43. Liebeskind DS, Sanossian N, Yong WH et al. CT and MRI early vessel signs reflect clot composition in acute stroke. Stroke 2011; 42: 1237–1243.
44. Assouline E, Benziane K, Reizine D et al. Intra-arterial thrombus visualized on T2* gradient echo imaging in acute ischemic stroke. Cerebrovasc Dis 2005; 20: 6–11.
45. Schaefer PW, Ozsunar Y, He J et al. Assessing tissue viability with MR diffusion and perfusion imaging. AJNR Am J Neuroradiol 2003; 24: 436–443.
46. Butcher K, Parsons M, Baird T et al. Perfusion thresholds in acute stroke thrombolysis. Stroke 2003; 34: 2159–2164.
47. Ogata T, Christensen S, Nagakane Y et al. EPITHET and DEFUSE Investigators. The effects of alteplase 3 to 6 hours after stroke in the EPITHET–DEFUSE combined dataset: post hoc case-control study. Stroke 2013; 44: 87–93.