

LÉČBA AIM KOMBINACÍ PŘEDNEMOCNIČNĚ PODANÉ TENEKTEPLÁZY A AKUTNÍ PCI

S. Janoušek, L. Groch, P. Urbánek, O. Hlinomaz

Souhrn

Přednemocničním podáním IV bolusu tenekteplázy (TNK) následovaným akutní PCI bylo na území JM kraje léčeno záchrannou zdravotní službou 20 nemocných se STEMI (16 mužů a 4 ženy, průměrného věku 62 let (42–74 let)). V 10 (50 %) případech se jednalo o STEMI přední stěny, v 8 (40 %) o dolní stěnu, 2krát (10 %) o inferolaterální IM. Vstupní koronarografie vykazovala plně průchodnou (TIMI flow III) „infarktovou“ tepnu u 12 nemocných (60 %), částečně (TIMI flow I nebo II) u 4 nemocných (20 %), neprůchodnou (TIMI flow 0) u 4 nemocných (20 %). Po PCI měli všichni nemocní postiženou tepnu plně průchodnou (TIMI flow 3 = 100 %). U 2 pacientů (10 %) se vyvinula jen minimální léze (tzv. aborted IM). U nikoho nedošlo při podání TNK a následující akutní koronarografii včetně angioplastiky i během další hospitalizace k významným komplikacím, nepozorovali jsme žádné retrombózy (reokluze) ani reinfarkty ani žádné závažné krvácení. Velmi povzbuzující je dosavadní nulová mortalita hospitalizační, 30denní i 1 roční.

Klíčová slova

akutní infarkt myokardu – přednemocniční trombolýza – koronární angioplastika – mortalita – komplikace

Summary

The treatment of acute myocardial infarction by a combination of prehospital-administered tenecteplase and acute PCI. Prehospital administration of IV bolus tenecteplase followed by acute PCI was used in 20 patients with STEMI (of which 16 men and 4 women with average age of 63 years [42 – 74 years]) attended by emergency ambulance service in the region of South Moravia. Front wall STEMI, inferior wall STEMI and inferolateral MI accounted for 10 (50%), 8 (40%) and 2 (10%) of cases, respectively. Coronarography performed at admission showed a fully patent (TIMI flow III) 'infarct' artery in 12 patients (60%), a partially patent (TIMI flow I or II) artery in 4 patients (20%), and a non-patent (TIMI flow 0) artery in 4 patients (20%). The affected vessel was fully patent (TIMI flow 3 = 100%) after PCI in all patients. 2 patients (10%) developed only a minimum lesion (aborted infarction). None of the patients developed major complications and no rethromboses (reocclusions), reinfarctions or serious hemorrhage were observed in any of the patients after the administration of TNK and acute coronarography which followed, including angioplasty, or during subsequent hospitalisation. The zero hospitalisation, 30-day and one-year mortality rates are very encouraging.

Key words

acute myocardial infarction – prehospital thrombolysis – coronary angioplasty – mortality – complications

Tato myšlenka, při které jsme vycházeli především z výsledků francouzské studie CAPTIM, zvláště příznivých v nejčasnějším období [6,7], se stala inspirací pro náš projekt.

Soubor a metody

Ve spolupráci s lékaři Záchrané zdravotní službou Jihomoravského kraje jsme v dubnu 2006 zahájili projekt přednemocniční léčby AIM bolusovou IV aplikací tenekteplázy (TNK) s následnou akutní koronární intervencí (PCI).

Indikaci ke vstupu do léčebného projektu jsou:

- typická anamnéza AIM
- elevace ST > 1 mm aspoň ve 2 svodech na EKG záznamu při kontaktu s ZZS
- nepřítomnost kontraindikací pro TL
- věk ≤ 75 let.

Tento postup jsme indikovali u 2 skupin nemocných:

- A) tam, kde dochází ke kontaktu se ZZS, resp. do záznamu EKG do 2 hodin od vzniku potíží
B) tam, kde je transport k PCI delší než 90 minut (u AIM do 6 hodin od vzniku potíží).

Léčba je indikována lékaři ZZS na celém území JM kraje kromě okresů Brno-město a Brno-venkov, kde jsou dojezdové časy od stanovení diagnózy AIM do příjezdů na katetrizační pracoviště velmi krátké a proto by tato kombinovaná léčba nebyla větším přínosem.

Pokud nemocní splňují tato kritéria, podává se IV 500 mg kyseliny acetylsalicylové (ASA), bolusově tenektepláza (TNK; Metalyse®) a heparin, PO 300 mg klopidogrelu (Plavix®). Následuje okamžitý transport do intervenčního centra a akutní PCI. Po ní se podává SC nízkomolekulární heparin po dobu 48–72 hodin, denně PO 100 mg ASA a 75 mg klopidogrelu. Dávkování heparinu a TNK probíhá podle váhy nemocného obdobně jako v studiích ASSENT

Úvod

Mortalita pacientů na akutní infarkt myokardu (AIM) s elevacemi ST (STEMI) v České republice i při současné dostupnosti direktní angioplastiky v 22 centrech s nepřetržitým 24hodinovým provozem není zcela ideální a pohybuje se kolem 7 % během prvního měsíce a kolem 13–14 % během prvního roku onemocnění (Národní registr kardiologických intervencí).

V současnosti je hlavní příčinou mortality vývoj kardiogenního šoku, u něž obvykle přesahuje mortalita 50 % i při použití nejmodernějších technik. Základní možností, jak snížit frekvenci jeho výskytu, je při AIM co možná nejrychlejší otevření (reperfuze) uzavřené tepny. V zásadě jsou možné 2 postupy:

- A) co nejvíce zkrátit čas do zavolání lékařské pomoci
B) pokusit se dosáhnout reperfuze co nejdříve po registraci EKG a průkazu AIM.

První možnosti se zabývají různé programy edukační a její podrobný rozbor přesahuje rámec této práce. Druhou možností je přednemocniční trombolýtická léčba (TL). I když je delší dobu známo, že přednemocniční trombolýtická léčba (TL) přináší díky časové úspoře výsledky výrazně lepší výsledky než nemocniční trombolýza [1,2], a tyto výsledky jsou srovnatelné s direktní angioplastikou [3,4,5], je důležitou základní otázkou, zda kombinace obou těchto metod by nemohla přinést další zlepšení prognózy nemocných.

Tab. 1. Dávkování bolusu heparinu podle hmotnosti pacienta.

hmotnost (kg)	Bolus heparinu (j)
< 50	2 500
50 ≤ < 55	3 500
55 ≤ < 65	3 500
65 ≤	4 000

Tab. 2. Dávkování bolusu TNK podle hmotnosti pacienta.

hmotnost (kg)	TNK bolus (j)
> 60	6 000
60 ≤ < 70	7 000
70 ≤ < 80	8 000
80 ≤ < 90	9 000
> 90	10 000

[8,9] (tab. 1,2). Nemocní jsou po propuštění sledováni a kontrolováni ambulantně po 1, 6 a 12 měsících.

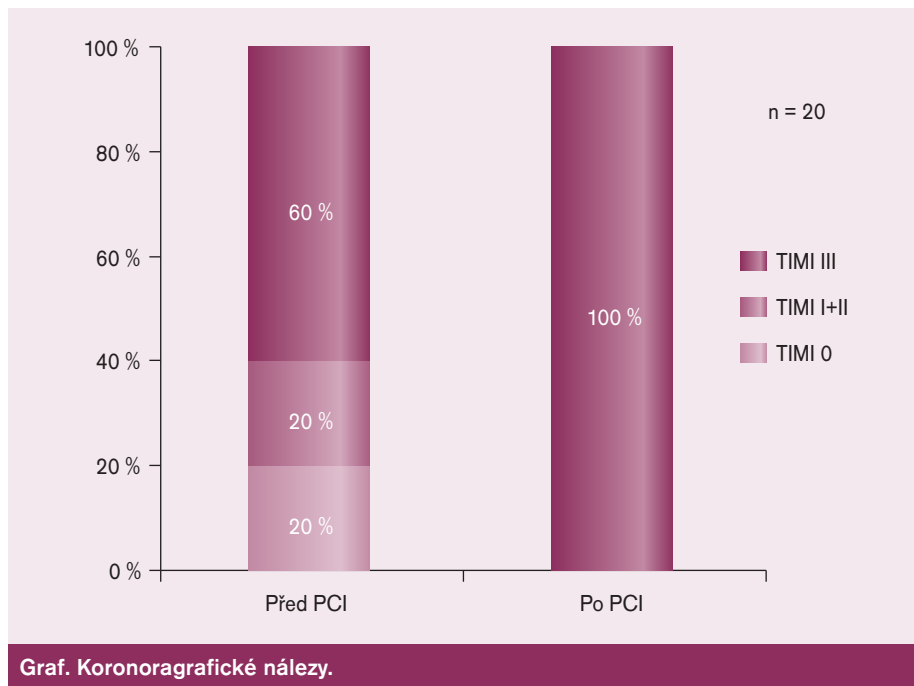
Výsledky

Během prvního 2letého období byla podána TNK v rámci přednemocniční trombolýzy celkem 20krát u nemocných se STEMI. Jednalo se o 16 mužů a 4 ženy (20%). Průměrný věk nemocných byl 62 let (42–74 let). Podle EKG křivky při kontaktu s ZZS se v 10 (50%) případech se jednalo o AIM přední stěny, v 8 (40%) o postižení dolní stěny a ve 2 (10%) případech o inferolaterální IM. Všichni nemocní patřili mezi indikované k podání z důvodu kontaktu s ZZS do 2 hod od vzniku AIM.

Při zahájení TL byli 4 nemocní (20%) ve stadiu Killip III–IV, do nemocnice k PCI přichází z nich jeden ve stadiu Killip III, ostatní Killip I–II.

Při následné akutní koronarografii mělo zcela průchodnou tepnu (TIMI flow 3) 12/20 (60%) částečně (TIMI flow I nebo II) 4/20 (20%) a zcela neprůchodnou (TIMI flow 0) jen 4/20 (20%), po PCI měli všichni TIMI flow III (graf).

U 16 nemocných byla provedena akutní intervence, v 1 případě bylo zjištěno významné postižení kmene levé koronární arterie i všech 3 hlavních koronárních 3 tepen a nemocný byl indikován k časnému trojnásobnému aortokoronárnímu bypassu, u 3 nemocných nebyl při koronarografii přítomný nálezy, který by vyžadoval další intervenci či jinou revaskularizaci. Pokud se týče vlastní PCI u 15 nemocných, byla provedena koronární angioplastika s implantací stentu, u 2 z těchto nemocných byla navíc ve stejné době provedena prostá angioplastika další koronární tepny. U 1 nemocného



byla provedena jen prostá koronární angioplastika bez implantace stentu. U jednoho léčného jako drobná komplikace intervenčního zákroku došlo k uzávěru RD2. 5krát byly po PCI podávány v infuzi inhibitory 2b/3a glykoproteinových receptorů trombocytů.

U 2 pacientů (10%) se vyvinula jen minimální léze (tzv. aborted IM = pozitivní troponin a zvýšení sérové kreatinikínázy na méně než 2násobek horní hranici normálních hodnot [10]). Došlo pravděpodobně k defragmentaci trombu, a tím uvolnění průtoku v hlavním kmeni koronární tepny a drobnější trombotizaci periferně, což bylo doprovázeno výrazným klinickým zlepšením stavu.

U nikoho nedošlo při podání TNK a následující akutní koronarografii včetně angioplastiky i během další hospitalizace k závažným komplikacím, nepozorovali jsme žádné retrombózy (reokluze) ani reinfarkty! U 1 nemocného se vyvinulo výraznější krvácení do třísla, ale žádné závažné život ohrožující krvácení nebylo zaznamenáno.

Velmi povzbuzující je dosavadní nulová mortalita hospitalizační, 30denní i 1 roční!

Diskuse

Věkové omezení do 75 let včetně bylo zvoleno proto, že s vyšším věkem nemocných se významně zvyšuje výskyt intracerebrálních krvácení, které jsou nejzávažnější komplikací TL s vysokou mortalitou [8,11,12].

Velkým přínosem pro nás byla možnost použití TNK jako moderního trombolýtika, která má

celou řadu výhod oproti dříve používané streptokináze, jako je neimunogenost, nepřítomnost hypotenze po její aplikaci, krátký poločas a oproti aktivátoru plazminogenu podstatně jednodušší podání ve formě bolusové injekce [13,14].

I když se současný standard podávání klopidogrelu před direktní PCI zvýšil na 600 mg, my jsme ponechali dávku 300 mg, protože zatím nejsou zkušenosti s vyšší dávkou při TL s podáním TNK i heparinu.

Poslední 2 studie (ASSENT-4 PCI a FINESSE) věnované facilitaci PCI TL sice jako celek sice neprokázaly přednost tohoto postupu v celém rozsahu, ale obě studie ukázaly příznivý trend při kombinované léčbě u nemocných takto léčených časně, tzn. do 3 hod od vzniku potíží [9,15,16]. Pokud souhlasíme s hypotézou příznivého vlivu časné otevřené trombotizované „infarktové“ tepny, která je základem moderní léčby AIM, je otázkou proč obě tyto studie v celkovém vyznění neprokázaly jasnou přednost kombinace TL a časné PCI oproti pouhé direktní angioplastice, když vstupní koronarografické nálezy po strážce průtoku v povodí infarktem postižené tepny byly u TL příznivější než před pouhou direktní PCI. I když podrobnější rozbor této otázky přesahuje rámec tohoto sdělení, lze říci, že hlavním nepříznivým faktorem byl relativně vysoký výskyt časných reokluzí a z nich vyvíjejících se reinfarktů, což samozřejmě nepříznivě ovlivnilo mortalitu. Jako jedna z hlavních příčin se obviňuje nedostatečně anti-trombotická léčba, tedy

především častá absence úvodní dávky klopidogrelu, což samozřejmě při PCI má zásadní význam. Jedním z důvodů tohoto nedostatku bylo, že obě studie byly naplánovány před relativně dlouhou dobou, kdy ještě nebyly plně známy tyto poznatky. Navíc až studie CLARITY, která byla publikována v průběhu obou výše zmíněných studií prokázala prospěšnost podávání klopidogrelu i při TL [17] i při následné angioplastice [18]. Naopak v našem projektu je podávání klopidogrelu nedílnou součástí léčebného protokolu, což považujeme za hlavní příčinu našich příznivých výsledků.

Na základě výsledků studie ASSENT – 4 AMI se objevily úvahy o vhodnosti prodloužení intervalu mezi podáním trombololytika a následnou PCI jako prevencí časně reokluze. My jsme ale při okamžité časně následné akutní PCI po úvodní perorální dávce klopidogrelu a jeho dalším pravidelném podávání žádné časně reinfarkty ani reokluze nepozorovali.

Naše indikační vstupní omezení na nemocné léčené do 2 hod od vzniku AIM jsou ještě přísnější, než pozorovaný profit v prvních 3 hodinách u obou výše zmíněných studií a vycházejí z příznivých výsledků studie CAPTIM na mortalitu a výskyt kardiogenního šoku u takto časně trombololyticky léčených [7].

Vznik jen minimální koronární léze („aborted“ AIM) je jedním z nejcennějších přínosů přednemocniční TL, ve studii ASSENT 3 jeho výskyt dosáhl 25 % léčených IV TNK do 1 hod a 17 % u léčených mezi první a druhou hodinou od vzniku potíží [10], naše frekvence je zatím mírně ale nevýznamně nižší, při malém počtu pacientů z toho nelze odvozovat žádné závěry.

Počet léčených v rámci projektu je zatím nevelký, podle našich pozorování se ukazuje, že by vhodných pacientů takto léčených do 2 hod od vzniku potíží mohlo být řádově 5–10krát více. Bohužel se nám nepodařilo takto léčit nikoho s delší dobou transportu ke katetrizačnímu zároku, i když naše rozborů ukazují, že transport delší jak 90 min není výjimkou. Snaze o zvýšení počtu nemocných v obou indikačních skupinách věnujeme nadále značné úsilí ve spolupráci se ZZS.

Závěr

Přednemocniční trombolýza TNK kombinovaná s následnou akutní PCI při současném úvodním podání klopidogrelu se nám jeví jako nadějný způsob léčby AIM u nemocných léčených do 2 hod od vzniku potíží, příznivě ovlivňující prognózu nemocných bez výskytu

závažných komplikací. K definitivnímu zhodnocení ovšem bude nutný podstatně rozsáhlejší soubor nemocných.

Velmi povzbuzující pro nás je, že se v současnosti připravuje mezinárodní randomizovaná studie STREAM – Strategic Reperfusion (With Tenecteplase and Antithrombotic Treatment) Early After Myocardial Infarction, která bude srovnávat nemocné se STEMI léčené přednemocniční trombolýzou IV tenekteplázou s direktní angioplastikou, jejíž design je v trombololytické větvi velmi podobný našemu projektu, jen bude časově rozšířena na nemocné až do 3 hod od vzniku potíží [19] a nebude mít horní věkové omezení. Tato studie by měla být prostá nedostatků ne zcela dostatečné adjuvantní antiagregační léčby, jak tomu bylo ve studiích ASSENT-4 PCI a FINESSE, a měla by tak definitivně zodpovědět otázku, zda kombinace obou léčebných metod je skutečně přínosem pro nemocné se STEMI léčené časně po AIM.

Předneseno ve zkrácené verzi na X. dni Sv. Anny, Brno 16. 1. 2008.

Projekt 13a/05 MEZ – OZF/2 podpory kvality zdravotní péče MZ ČR.

Literatura

- Morrison LJ, Verbeek PR, McDonald AC et al. Mortality and Prehospital Thrombolysis for Acute Myocardial Infarction. JAMA 2000; 283 (20): 2686–2692.
- Rawles JM. Quantification of the benefit of earlier thrombolytic therapy: five-year results of the Grampian Region Early Anistreplase Trial (GREAT). J Am Coll Cardiol 1997; 30 (5): 1181–1186.
- Boersma E, Akkerhuis M, Simoons ML. Primary angioplasty versus thrombolysis for acute myocardial infarction. N Engl J Med 2000; 342 (12): 890–892.
- Zijlstra F, Hoortnje JCA, de Boer MJ et al. Long-term benefit of primary angioplasty as compared with thrombolytic therapy for acute myocardial infarction. N Engl J Med 1999; 341 (19): 1413–1419.
- Janoušek S. Přednemocniční trombolýza. Interv Akut Kardiol 2003; 2 (2): 184–189.
- Bonnefoy E, Lapostolle F, Leizorovicz A et al. Comparison of angioplasty and prehospital thrombolysis in acute myocardial infarction (CAPTIM) study group. Lancet 2002; 360 (9336): 825–829.
- Steg PG, Bonnefoy E, Chabaud S et al. Impact of Time to Treatment on Mortality After Prehospital Fibrinolysis or Primary Angioplasty: Data From the CAPTIM Randomized Clinical Trial. Circulation 2003; 108 (23): 2851–2856.
- The Assessment of the Safety and Efficacy of a New Thrombolytic Regimen (ASSENT) -3 Investigators. Efficacy and safety of tenecteplase in combination with enoxaparin, abciximab, or unfractionated heparin: the ASSENT-3 randomised trial in acute myocardial infarction. Lancet 2001; 358 (9282): 605–613.

9. Assessment of the Safety and Efficacy of a New Treatment Strategy with Percutaneous Coronary Intervention (ASSENT-4 PCI) investigators. Primary versus tenecteplase-facilitated percutaneous coronary intervention in patients with ST-segment elevation acute myocardial infarction (ASSENT-4 PCI): randomised trial. Lancet 2006; 367 (9510): 569–578.

10. Teher T, Fu Y, Wagner GS et al. Aborted myocardial infarction in patients with ST-segment elevation: insights from the Assessment of the Safety and Efficacy of a New Thrombolytic Regimen-3 Trial Electrocardiographic Substudy. J Am Coll Cardiol 2004; 44 (1): 38–43.

11. Levine MN, Goldhaber SZ, Gore JM et al. Hemorrhagic complications of thrombolytic therapy in the treatment of myocardial infarction and venous thromboembolism. Chest 1995; 108 (Suppl 4): 291S–301S.

12. Patel SC, Mody A. Cerebral hemorrhagic complications of thrombolytic therapy. Prog Cardiovasc Dis 1999; 42 (3): 217–233.

13. Janoušek S. Má ještě streptokináza místo v léčbě akutního infarktu myokardu? Vnitř Lék 2003; 49 (11): 880–884.

14. Janoušek S. Trombololytická (fibrinolytická) léčba akutního infarktu myokardu. KF 2006; 4 (1): 66–80.

15. McDonald MA, Fu Y, Zeymer U, Wagner G et al. Adverse outcomes in fibrinolytic-based facilitated percutaneous coronary intervention: insights from the ASSENT-4 PCI electrocardiographic substudy. Eur Heart J 2008; 29 (7): 871–879.

16. Ellis SG. ESC Annual Congress, Vienna, 2. 9. 2007. Late-breaking Trial Congress Report Hot Line II: FINESSE: abciximab alone or with reteplase before primary angioplasty for ST-elevation myocardial infarction.

17. Sabatine MS, Cannon CP, Gibson CM et al. Investigators. Addition of clopidogrel to aspirin and fibrinolytic therapy for myocardial infarction with ST-segment elevation. N Engl J Med 2005; 352 (12): 1179–1189.

18. Sabatine MS, Cannon CP, Gibson CM et al. Effect of clopidogrel pretreatment before percutaneous coronary intervention in patients with ST-elevation myocardial infarction treated with fibrinolytics: the PCI-CLARITY study. JAMA 2005; 294 (10): 1224–1232.

19. STREAM-Strategic Reperfusion (With Tenecteplase and Antithrombotic Treatment) Early After Myocardial Infarction. Drug Lib [online]. Last updated: 29. 2. 2008. Dostupné z: <<http://www.druglib.com/trial/23/NCT00623623.html>>.

Doručeno do redakce 12. 5. 2008

Přijato k otiskání po recenzi 16. 5. 2008

doc. MUDr. Stanislav Janoušek, CSc.¹
MUDr. Ladislav Groch²
MUDr. P. Urbánek³
MUDr. Ota Hlinomaz, CSc.²

¹ Interní kardiologická klinika, FN Brno-Bohunice

² Interní kardiologická klinika
 FN u sv. Anny v Brně

³ ZZS Jihomoravského kraje
stanislavjanousek@hotmail.com