

JE MOŽNÉ PERFORACI PRAVÉ SRDEČNÍ KOMORY PŘI IMPLANTACI ICD ŘEŠIT KONZERVATIVNĚ?

KAZUISTIKA

M. Sepši, M. Kozák, L. Křivan

Souhrn

U 74leté pacientky bylo při implantaci implantabilního kardiovertru-defibrilátoru s možností biventrikulární stimulace vysloveno perioperačně podezření na perforaci volné stěny pravé komory defibrilační elektrodou. Komplikace byla řešena přidáním elektrody pro stimulaci a snímaní a ponecháním defibrilační elektrody in situ. I když je v literatuře preferována extrakce elektrody, lze zvážit i ponechání elektrody insitu, pokud je riziko extrakce vysoké.

Klíčová slova

perforace pravé srdeční komory – implantabilní kardiovertr defibrilátor

Summary

Right ventricle perforation by defibrillation lead – a conservative approach? A case report. Lead perforation is a rare complication of implantation of defibrillation electrode. We report a patient in whom the right ventricle was perforated by defibrillation ventricular lead during the implantation procedure. The perforated lead was left in stable position and additional pace/sense lead was inserted into the right ventricular apex. The preferable solution recommended by several references is the lead extraction. However, we report possibility of leaving perforated lead in the stable position, if, the risk of extraction is high.

Keywords

right ventricle perforation – implantable-cardioverter defibrillator

180/min. Zavedena standardní medikace (furosemid 40 mg 1-0-0 střídá 2-0-0, cilazapril 5 mg 1-0-0, bisoprolol 2,5 mg 1-0-0, anastrozol 1,0 1-0-0, amiodaron 200 mg 1-0-0, spironolakton 25 mg 1-0-1). I přes maximální terapii byla ve funkční třídě NYHA III. Hospitalizována byla 17. 8. 2006, klinicky kardio-pulmonálně kompenzovaná, hmotnost: 90 kg, výška: 168 cm, TK: 135/70, TF: 70/min, na EKG sinusový rytmus 72/min, atrioventrikulární blok I. stupně, šířka QRS-komplexu 120 ms. Již při příjmu na kliniku manifestace synkopálního stavu, kterému předcházely palpitace – po uložení na lůžko již normální sinusový rytmus. Provedeno koronografické vyšetření bez komplikací – s nálezem zcela nevýznamných změn, ke konzervativnímu řešení, ejekční frakce dle ventrikulografie 0,2. Provedeno ultrazvukové vyšetření srdce se zaměřením na dyssynchronii – dokumentován interventrikulární zpoždění 80 ms. Elektrofyziologické vyšetření – indukce pouze atypického flutteru síní, programovaná stimulace komor negativní. Za hospitalizace telemetrická monitorace se záchytem nesetvalých komorových tachykardií (3-6 QRS-komplexů o tepové frekvenci 150/min), 27. srpna 2006 dokumentována fibrilace komor s bezvědomím a kardiopulmonální resuscitací. Navržena k implantaci implantabilního kardiovertru-defibrilátoru s možností biventrikulární stimulace, schválena meziústavní indikační komisí. 31. srpna 2006 implantace – v lokální anestézii 1% Mesokainem byla preparace vena cephalica vlevo, zavedení defibrilační elektrody (Guidant Endotak Reliance G) s pasivní fixací do apikální části interventrikulárního septa – implantační hodnoty – R vlna 10 mV, stimulační práh pod 0,5 V/0,4 ms, odpor 450 Ω, následně zavedení elektrody s pasivní fixací do

Úvod

Implantabilní kardiovertr-defibrilátor s možností biventrikulární stimulace (ICD CRT) je v současné době stále častěji používaným přístrojem v arytmiologii. Nabízí možnost nefarmakologického řešení život ohrožujících arytmii a současně možnost synchronizace stahů obou srdečních komor. Tato resynchronizační léčba má dnes za sebou 12letou historii. Multicentrické studie, pobíhající a ukončené vesměs v posledních 5 letech ukázaly prospěch této terapie pro pacienty s ejekční frakcí pod 35 % a šířkou QRS-komplexu nad 120 ms s prokázanou dyssynchronií – snížení počtu hospitalizací a snížení mortality z hlavních kardiovaskulárních příčin [1]. Implantační procedura zahrnuje umístění stimulačních elektrod do pravé srdeční síně (RA), dále do větve koronárního sinu, ideálně laterální či posterolaterální (LV) a defibrilační elektrody do pravé srdeční komory (RV). Jednou z komplikací endovazální implantace elektrod je perforace srdeční stěny – literatura

udává počet perforací 0,1–0,8 % u implantací kardiostimulátoru a 0,6–5,2 % u implantací ICD. Většina perforací srdeční stěny proběhne do 1 měsíce [2]. Uvádíme kazuistiku pacientky, u které bylo perioperačně diagnostikováno podezření na perforaci volné stěny pravé komory, u které jsme postupovali konzervativně.

Kazuistika

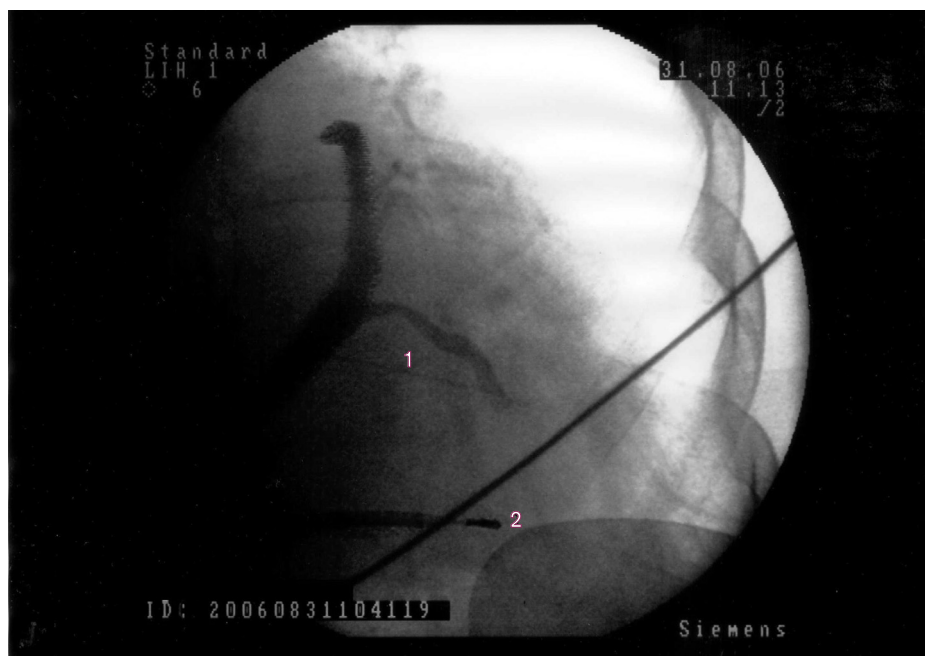
74letá pacientka byla přijata na Interní kardiologickou kliniku FN Brno k došetření recidivujících presynkopálních stavů – celkem 3krát v roce 2006. V osobní anamnéze měla diabetes mellitus 2. typu léčený inzulinem a prodělanou plicní embolií v roce 1997. Od roku 2003 léčena pro karcinom mamy – stav po ablaci mamy vlevo s následnou hormonální léčbou, onkologicky dále pravidelně sledována. Od roku 2006 byla léčena pro srdeční selhání, podle ultrazvukového vyšetření nízká ejekční frakce (0,25), levá komora s globální poruchou kinetiky. Zachycena paroxyzmální fibrilace síní s odezvou komor do

ouška pravé síně (Guidant 4480) – implantační hodnoty: P-vlna 1,6 mV, stimulační práh 1,6 V/0,4 ms, odpor 500 Ω . Následně nástřik koronárního sinu (obr. 1), s cílem implantace LV elektrody do posterolaterální větve. Po nástřiku následovalo zavedení instrumentária do koronárního sinu, s definitivním umístěním LV elektrody (Guidant Easytrak 3) – implantační hodnoty: R vlna 10 mV, práh 1,0 V/0,4 ms, odpor 650 Ω . Dále přeměření RA elektrody – stabilní parametry, parametry defibrilační elektrody se však změnilo: R-vlna poklesla na 1,6 mV, bez stimulace i při maximálním napětí, se zvýšením odporu na 1600 Ω – podle RTG-obrazu bylo vysloveno podezření na perforaci volné stěny pravé komory – obraz RV-elektrody přesahuje stín LV-elektrody laterálně. Pacientka byla bez klinických známek tamponády, při skiaskopii s normální hybností levé srdeční komory. Vzhledem k charakteru našeho pracoviště (kardiochirurgické zázemí v jiné nemocnici) rozhodnuto o konzervativním řešení: pod RTG-kontrolou a kontrolou intrakardiálního EKG defibrilační elektroda mírně povytáhnuta (cca 1 cm) do zvýšení R-vlny a znovuzískání stimulačního prahu na 4 V, dále tato elektroda ponechána insitu. Dále pokračováno přidáním další elektrody pro stimulaci i snímání do pravé komory (standardní stimulační elektroda s konektorem IS-1 – Guidant Flextend 2) s aktivní fixací blíž k trikuspidální chlopi (obr. 2) – implantační parametry: R vlna 12 mV, stimulační práh 1,2 mV/0,4 ms, odpor 600 Ω . Po výkonu kontrola ultrazvukem: minimální množství perikardiální tekutiny. Elektrody napojeny na ICD Guidant Contak Renewal 4 – RA i LV elektroda do odpovídajících zdířek, ICD elektroda – obě vinutí DF-1 zapojeny do odpovídajících zdířek, stimulační konektor IS-1 překryt silikonovým kónusem, RV elektroda zapojena do IS-B1 konektoru defibrilátoru. Proveden standardní test ICD 2krát indukce fibrilace komor se správnou detekcí a terminací výbojem 21 J.

Den po výkonu bylo provedeno rentgenové vyšetření (obr. 3) a CT-vyšetření – podle nálezu defibrilační elektroda přesahuje konturu srdeční (obr. 4). Denně bylo prováděno ultrazvukové vyšetření – se stacionárním nálezem lemu perikardiální tekutiny. Před propuštěním byla provedena kontrola přístroje – stimulační práh RV i LV zůstal prakticky nezměněn, došlo ke zvýšení prahu a RA elektrodě – zvýšení na 4 V s poklesem P vlny na 0,9 mV, RTG obraz zůstal nezměněn. Nasazen prednison 20 mg denně a další kontrola byla naplánována za 14

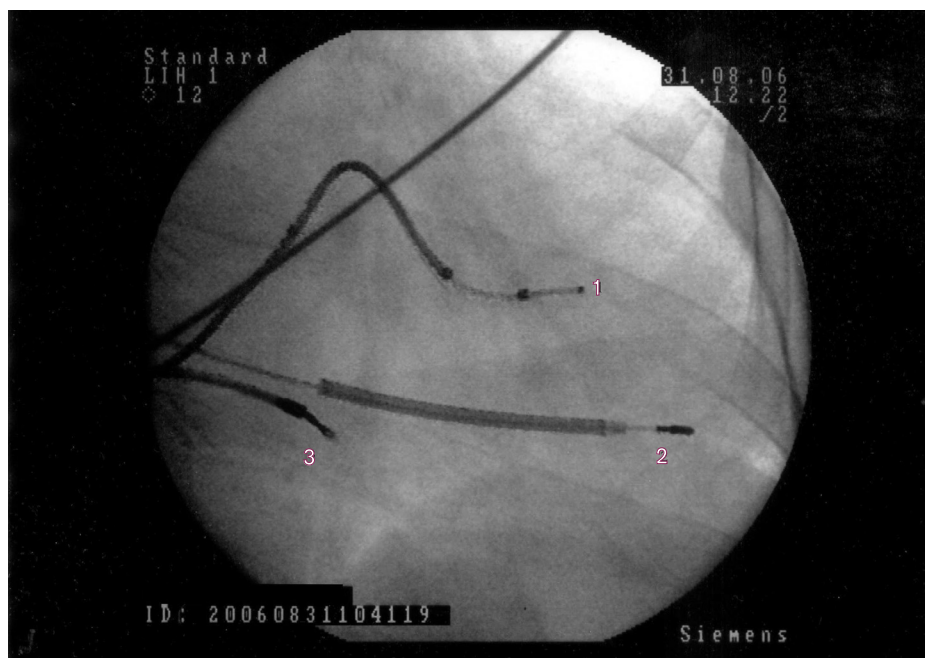
dnů od implantace. Při této kontrole zjištěna dyslokace stimulačních elektrod – RA i RV (obr. 5, 6), LV elektroda i odpor defibrilačního vinutí zůstal stabilní – rozhodnuto o revizi systému. Následovala další hospitalizace, při revizi systému byla stimulační RV elektroda umístěna blíže k defibrilační elektrodě tak, aby nedocházelo k interferenci, RA elektroda byla vyměněna

za elektrodu SJM IsoFlex 1642T (původní elektroda pozbyla „J“ tvar a nebylo ji možno kořektně implantovat) a umístěna do ouška pravé síně s optimálními parametry, LV elektroda zůstala v předchozí pozici s parametry: práh 3,5 V/0,4 ms, odpor 850 Ω (obr. 7, 8). Následoval test ICD – indukce fibrilace komor se správnou detekcí a úspěšným výbojem 20 J. Po



Obr. 1. Nástřik koronárního sinu.

1 – povodí koronárního sinu, 2 – defibrilační elektroda



Obr. 2. Implantace kardiostimulačních elektrod do pravé komory.

1 – stimulační elektroda pro stimulaci levé komory, 2 – defibrilační elektroda, 3 – kardiostimulační elektroda

propuštění následovaly kontroly po 1, 3 a 5 měsících – stimulační parametry i RTG-pozice zůstaly stejné, ultrazukový obraz s tendencí ke zmenšení výpotku. Pacientka dále bez subjektivních potíží se zlepšením funkční třídy na NYHA II–III.

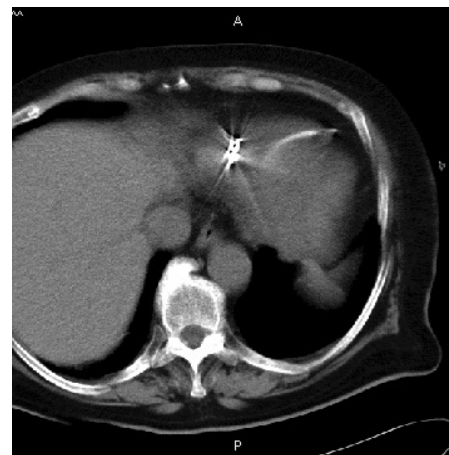
Diskuse

Perforace pravé srdeční komory kardiostimulační elektrodou není vzácná komplikace – již první kazuistiky, které popisují komplikace u implantací se týkají tohoto problému [3]. Řešení v citované kazuistice [3] – z 9 popisovaných perforací 2 vyžadovaly torakotomii, 3 byly řešeny ponecháním elektrody na místě (z toho 1 perforace zjištěna náhodně postmortem) a 4 byly řešeny vytažením elektrody zpátky do pravé komory. Je to bezpečné řešení? Práce Kiviniemi et al z roku 1995 [4] popisuje 3 akutní perforace (z 571 implantací, tj. 0,7 %) s řešením: 1 torakotomie, 1 perikardiální punkce s ponecháním elektrody v perikardu, 1 zcela bez nutnosti jakéhokoliv zásahu – podle autora řešení závisí na množství perikardiálního výpotku. Perforace vzniklé s odstupem Khan 2005 [3] řešil extrakcí elektrody – popisuje 3 kazuistiky z vlastní praxe. Defibrilační elektroda je tužší než

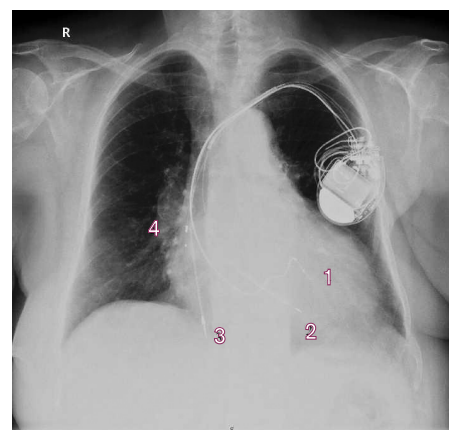
kardiostimulační a podle literatury [5] se spíše doporučuje její extrakce elektrody pod kontrolou transezofageálním ultrazukem a s přítomností kardiochirurgického týmu na implantačním sále. V našem případě jsme perforaci řešili ponecháním elektrody insitu – při hemodynamicky nevýznamném perikardiálním výpotku předpokládáme fibrotický proces kolem elektrody, který povede k uzavření defektu a stabilizaci stavu – tento přístup lze volit u hemodynamicky stabilního pacienta. Přidání elektrody pro stimulaci a snímání k defibrilační elektrodě ICD je v literatuře popsána jako bezpečná – i když Wollmann 2005 [7] preferuje extrakci defibrilační elektrody – domníváme se, že extrakce elektrody bez okamžitě dostupného kardiochirurgického zázemí by znamenala pro naši pacientku vysoké riziko tamponády, zvláště v případě, kdy výpadek distálního konce hrotu ICD-elektrody lze nahradit klasickou bipolární kardiostimulační elektrodou.

Závěr

Perforace volné stěny pravé komory je komplikací, která bývá vzácná. Její řešení se může lišit podle hemodynamické stability – při akutním ohrožení života je nutná chirurgická intervence. Pokud je perikardiální výpotek malý, je možné

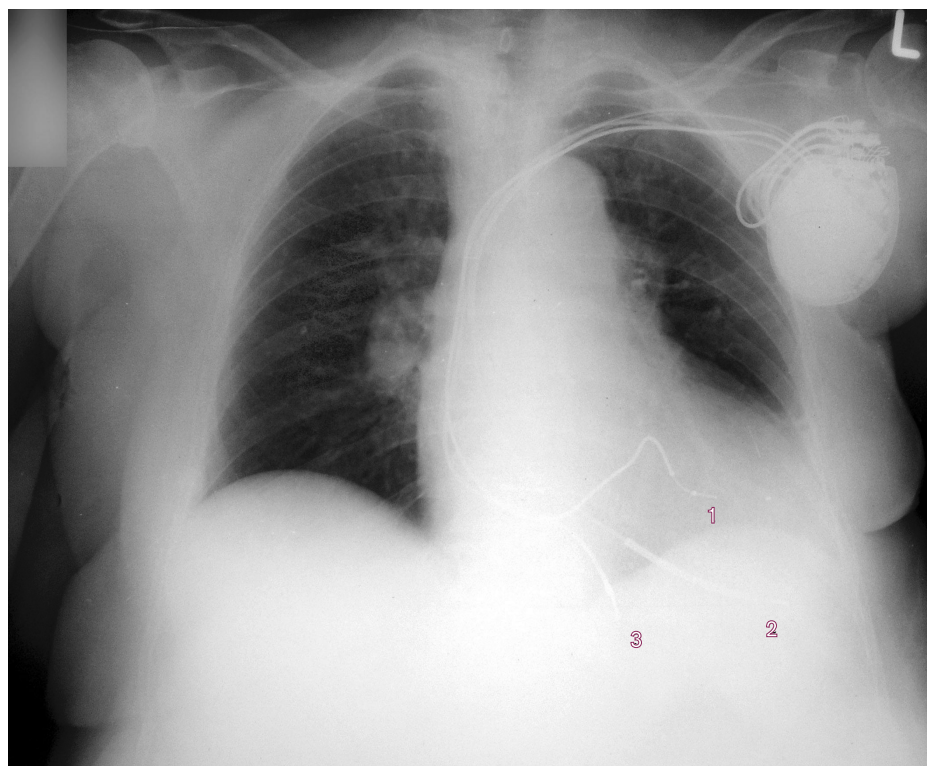


Obr. 4. CT-snímek; hrot defibrilační elektrody mimo konturu srdeční.



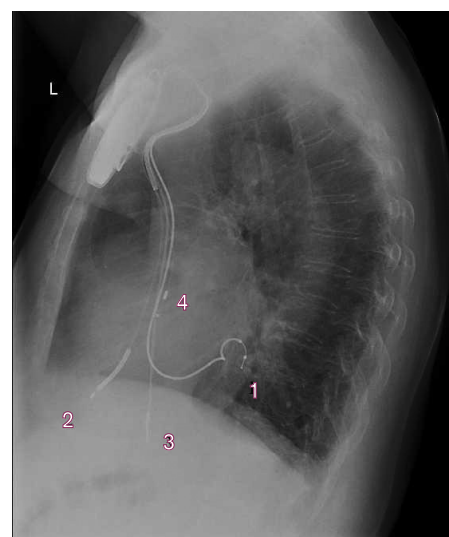
Obr. 5. Kontrola za 14 dnů od implantace – předozadní snímek.

1 – stimulační elektroda pro stimulaci levé komory, 2 – defibrilační elektroda, 3 – kardiostimulační elektroda RV, 4 – síňová elektroda



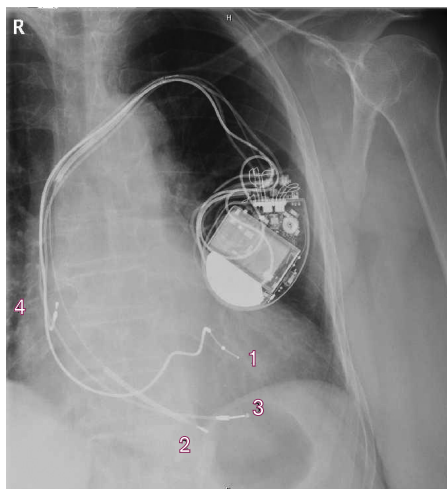
Obr. 3. RTG-snímek (předozadní) po implantaci.

1 – stimulační elektroda pro stimulaci levé komory, 2 – defibrilační elektroda, 3 – kardiostimulační elektroda RV



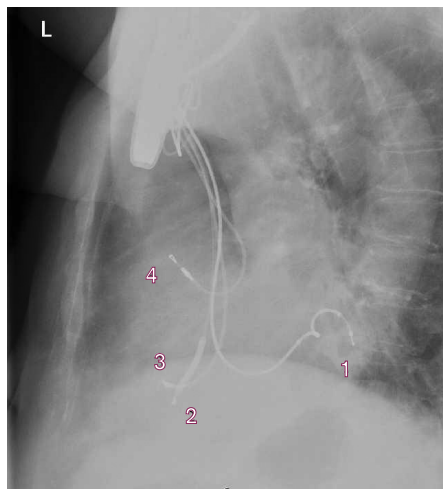
Obr. 6. Kontrola za 14 dnů od implantace – boční snímek.

1 – stimulační elektroda pro stimulaci levé komory, 2 – defibrilační elektroda, 3 – kardiostimulační elektroda RV, 4 – síňová elektroda



Obr. 7. Výsledný stav – předozadní snímek.

1 – stimulační elektroda pro stimulaci levé komory, 2 – defibrilační elektroda, 3 – kardiostimulační elektroda, 4 – síňová elektroda



Obr. 8. Výsledný stav – boční snímek.

1 – stimulační elektroda pro stimulaci levé komory, 2 – defibrilační elektroda, 3 – kardiostimulační elektroda, 4 – síňová elektroda

v případě okamžité dostupnosti kardiochirurgické péče elektrodu extrahovat, stav lze však řešit i konzervativně – ponechat elektrodu insitu.

Literatura

1. Daubert JC, Leclercq C, Donal E, Mabo P. Cardiac resynchronisation therapy in heart failure: current status. Heart Fail Rev 2006; 11: 147–54.

2. Khan MN, Joseph G, Khaykin Y et al. Delayed lead perforation: a disturbing trend. Pacing Clin Electrophysiol 2005; 28: 251–253.
3. Meyer JA, Millar K. Perforation of the right ventricle by electrode catheters: a review and report of nine cases. Annals of Surgery 1968; 168: 1048–1060.
4. Kiviniemi MS, Pirnes MA, Eranen HJ et al. Complications related to permanent pacemaker therapy. Pacing Clin Electrophysiol 1999; 22: 711–720.
5. Shohat-Zabarski R, Kusnec J, Strasberg B. Perforation of the right ventricular free wall by an active fixation transvenous cardioverter defibrillator lead. Pacing Clin Electrophysiol 1999; 22: 1118–1119.
6. Wollmann CG, Bocker D, Loher A et al. Incidence of complications in patients with implantable cardioverter/defibrillator who receive additional transvenous pace/sense leads. Pacing Clin Electrophysiol 2005; 28: 795–800.

*Doručeno do redakce 22. 1. 2007
Přijato k otištění po recenzi 15. 2. 2007*

MUDr. Milan Sepší
doc. MUDr. Milan Kozák, Ph.D.
as. MUDr. Lubomír Křivan, Ph.D.

Interní kardiologická klinika,
LF MU a FN Brno, pracoviště Bohunice
msepsi@fnbrno.cz