

Katetrizační léčba typického flutteru síní včera a dnes

Z. Stárek, L. Zaoral, M. Eisenberger, P. Leinveber, M. Novák



MUDr. Zdeněk Stárek, Ph.D. (1969)

Promoval na LF Masarykovy univerzity v Brně (1994). Získal atestaci v oboru vnitřní lékařství (1997) a atestaci v oboru kardiologie (2003). Obhájil disertační práci věnovanou tématu Radiofrekvenční ablace typického flutteru síní pomocí standardních a chlazených katétrů, časné a střednědobé výsledky a byl mu udělen titul Ph.D. (2005). Od ukončení studia působí na I. interní kardiologicko-angiologická klinika FN U svaté Anny v Brně (od r. 1994). V publikovaných pracích se věnuje problematice arytmiologie.

Klíčová slova

katetrizační ablace – typický flutter síní – radiofrekvenční proud

Souhrn

Typický flutter síní je častou a klinicky závažnou arytmií. Etiopatogeneticky se jedná o síňovou tachykardii charakteru makroreentry, šířící se po dráze definované anatomickými bariérami v průběhu celé pravé síně se zónou pomalého vedení na dně pravé síně v oblasti kavotrikuspidálního istmu. Vzhledem k nízké účinnosti a rizikům farmakoterapie došlo v uplynulé dekádě k velkému rozvoji nefarmakologických metod léčby této arytmiie. Od chirurgických ablací na otevřeném srdci a katetrizačních ablací elektrickými výboji o vysokém napětí dospěl vývoj k současnému standardu – radiofrekvenční ablaci kavotrikuspidálního istmu anatomickým přístupem pomocí lineárních lézí s cílem dosažení obousměrné blokády istmu. V současnosti se jedná o rychlý, účinný a bezpečný postup v terapii typického flutteru síní. Riziko recurence arytmiie se u této metody pohybuje pod 5% hodnotou. Použití katétrů s prodlouženým nebo chlazeným hrotem usnadňuje a urychluje dosažení blokády istmu. Komplikace metody jsou velmi řídké.

Keywords

catheter ablation – common atrial flutter – radiofrequency current

Summary

Catheter-based treatment of common atrial flutter yesterday and today. Common atrial flutter is a frequent and clinically significant arrhythmia. It is macroreentrant atrial tachycardia circulating around the right atrium along anatomically pathway defined by anatomical barriers and with an area of slow conduction within the cavotricuspid isthmus. There has been an extensive development of non-pharmacological methods due to low efficacy and potential risks of pharmacotherapy. From open heart surgery and high voltage current catheter ablations we have moved to today's standard – radiofrequency catheter ablation of cavotricuspid isthmus using linear lesions aiming to achieve bidirectional block. At present, it is fast, efficient and safe procedure in therapy of common atrial flutter. The risk of recurrence after successful ablation is below 5%. The use of large-tip and irrigated-tip catheters facilitates and fastens the achievement of isthmus block. The complication rate of this method is very low.

Úvod

Typický flutter síní je velmi častou a klinicky závažnou síňovou arytmií, která byla poprvé popsána v roce 1911 v práci Jollyho a Ritchiho [1]. Prevalence typického flutteru síní kolísá mezi 0,7 a 1,2 % všech hospitalizovaných pacientů [2]. Navzdory častému výskytu a klinické závažnosti byly výsledky terapeutických intervencí u typického flutteru síní

neuspokojivé. Jedinou dlouhodobou léčbou této arytmiie byla až donedávna farmakoterapie, jejíž účinnost je obecně nízká. Mimo to je terapie antiarytmiky spojena s řadou vedlejších účinků, zejména s rizikem proarytmie [3]. Tato léčba je i ekonomicky náročná a pro pacienta obtěžující. Proto došlo během posledních 20 let k značnému rozvoji nefarmakologických metod – od prvních experimentálních pokusů o ovlivnění arytmiie operací na

otevřeném srdci až po dnešní katetrizační ablační metody, které se staly metodou volby.

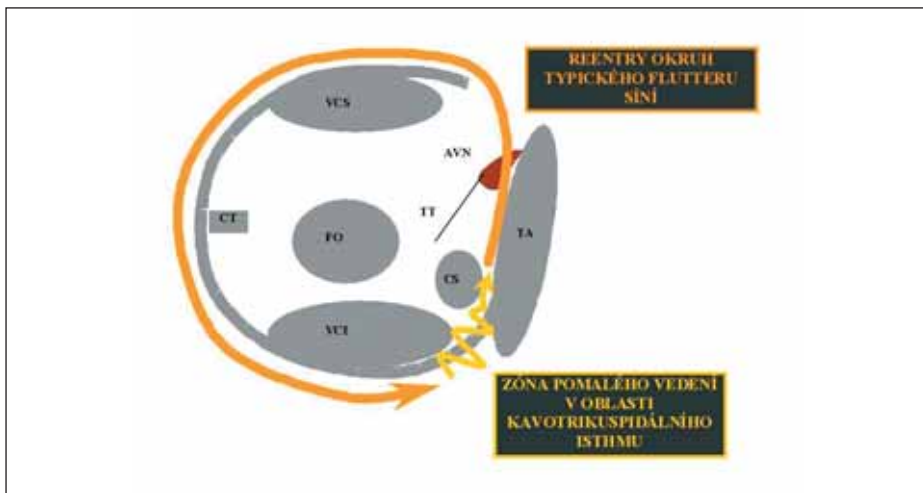
Elektrofyzilogický mechanismus

Historie nefarmakologické terapie typického flutteru síní je nedílně spjata s pochopením etiopatogenetických mechanismů této arytmiie, jejichž znalost je nutnou podmínkou úspěšné léčby. Již 10 let po první zmínce o typickém flutteru síní [1] byla vyslovena hypotéza o mechanismu této arytmiie, a to o reentry [4]. Nicméně teprve v 70. letech 20. století byla tato teorie ověřena u pacientů podstupujících kardiokirurgickou operaci [5]. V dalších desetiletích byla s rozvojem katetrizačních metod postupně formulována dnes uznávaná definice typického flutteru síní jako síňové tachykardie charakteru makroreentry kroužící po dráze definované anatomickými bariérami v rozsahu celé pravé síně a s kritickou oblastí pomalého vedení na dně pravé síně v oblasti tzv. kavotrikuspidálního istmu [6,7].

Moderní mapovací techniky včetně intrakardiálního ultrazvuku přispěly k definici významu jednotlivých anatomických struktur jako bariér vymezujících okruh v pravé síni. Těmito metodami bylo prokázáno, že zadní ohraničení okruhu na laterální volné stěně pravé síně tvoří crista terminalis, jdoucí kraniokaudálně po laterální stěně od horní duté žíly až k dolní duté žíle a pokračování této struktury v podobě Eustachovy chlopně nebo hřebene v oblasti posteroseptální. Přední ohraničení okruhu tvoří trikuspidální prstenec [8,9]. Aritmie kroužící po takto vymezené dráze po septu kaudokraniálně a po laterální stěně kraniokaudálně je označována jako flutter kroužící proti směru hodinových ručiček (counterclockwise flutter). Aritmie kroužící obráceně (tj. po septu kaudokraniálně a po laterální stěně kraniokaudálně) je označována jako flutter síní kroužící po směru ručiček (clockwise flutter) [10,11].

Elektrokardiografická diagnostika

První EKG-popis flutteru síní v podobě „zubů pily“ bez interpolované bazální linie ve svodech II, III, aVF pochází již z roku 1911. Ve



Obr. 1. Patofyziologie typického flutteru síní. Na obrázku vidíme pohled do pravé síně z laterální strany (pravá šikmá rentgenová projekce). Plnou šipkou je znázorněn okruh reentry u typického flutteru síní a klikatou šipkou zóna pomalého vedení v oblasti kavotrikuspidálního istmu.

Vysvětlivky: CT – crista terminalis, VCS – vena cava superior/horní dutá žíla, VCI – vena cava inferior/dolní dutá žíla, FO – foramen ovale, CS – ústí koronárního sinu, TT –Todarova šlacha, AVN – atrioventrikulární uzel, TA – trikuspidální anulus.

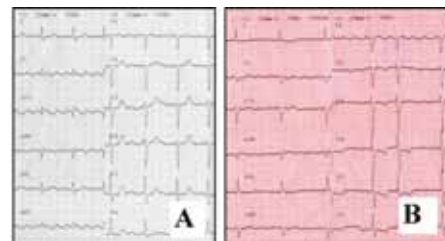světle poznatků o šíření aktivační vlny při tomto EKG-obrazu hovoříme o flutteru síní kroužícím proti směru hodinových ručiček. Toto označení vychází ze směru pohybu aktivační vlny v pravé síni v levé šikmé rentgenové projekci. Šíření aktivace po septu nahoru odpovídá na EKG negativní výchylka, po otočení před horní dutou žílou a šíření vzruchu směrem dolů se zapisuje pozitivní výchylka a pozvolně klesající část křivky mezi výše uvedenými výchylkami odpovídá zpomalenému vedení přes kavotrikuspidální istmus. Asi v 10 % případů může arytmie kroužit po stejné „dráze“ v opačném směru [10,11], a v tomto případě se výrazně liší morfologií flutterových vln v povrchovém EKG. Na rozdíl od „zubů pily“ vidíme u flutteru síní kroužícího po směru ručiček obraz oblých, méně výrazných flutterových vln, někdy se zálomy, které je možno zaměnit s jinou síniovou arytmií. Jejich frekvence je shodná s frekvencí u typického flutteru síní kroužícího proti směru ručiček. U jednoho a téhož pacienta se mohou vyskytovat obě dvě zmíněné varianty typického flutteru síní.

Katetrizační ablace typického flutteru síní

Klíčovou strukturou pro ablační řešení typického flutteru síní je kavotrikuspidální istmus. Jedná se o oblast vymezenou nevodivými strukturami – vřadu dolní dutou žílou a Eustachovou hranou, septálně ústím koronárního sinu a vpředu trikuspidálním prstencem. Komplikovaná stavba této oblasti tvořené svalovými vlákny šířícími se různými směry v kombinaci s membránovými a vazivovými strukturami [12,13] přispívá k anizotropnímu šíření vzruchu, a způsobuje tak jeho zpomalení. Jde tedy o kritickou strukturu okruhu reentry v pravé

síní. Kavotrikuspidální istmus se stal cílem veškerých ablačních intervencí v léčbě typického flutteru síní jednak pro tyto elektrofyziologické vlastnosti a zejména pro svou dobrou přístupnost, jasné ohraničení a relativně nevelkou šíři. Dalším důvodem je, že ablace v tomto místě je relativně snadná a bezpečná.

Koncepce ablačního řešení arytmií byla poprvé postulována v 60. letech minulého století – destrukcí arytmogenního substrátu (tj. části myokardu zodpovědného za vznik nebo udržení arytmie) dojde k trvalému vyléčení arytmie. Poprvé byla tato léčebná možnost vyzkoušena v roce 1968 – chirurgickým přístupem byla přerušena akcesorní dráha při operaci na otevřeném srdci [14]. V 80. letech byly prováděny i pokusy o chirurgickou léčbu typického

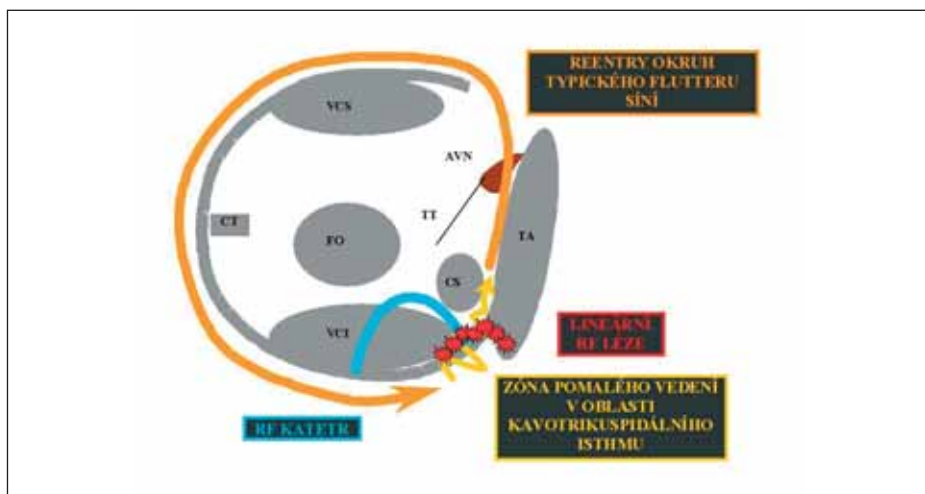


Obr. 2. Povrchové EKG u typického flutteru síní. A – counterclockwise, B – clockwise.

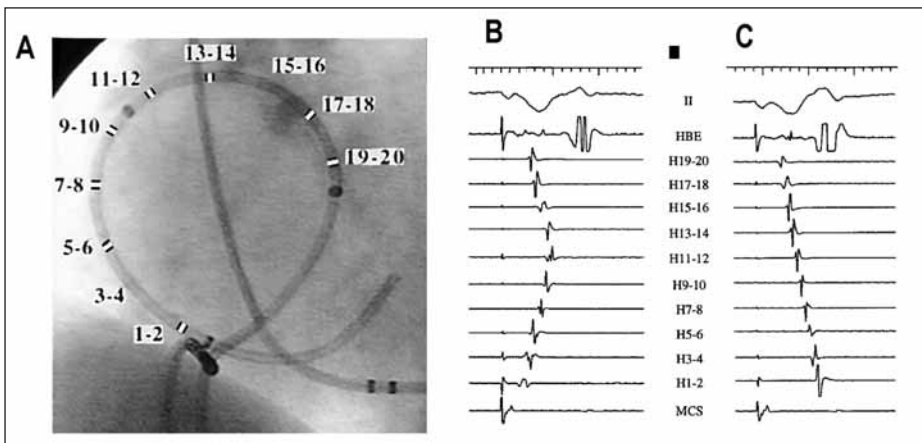
flutteru. Na otevřeném srdci bylo provedeno endokardiální mapování s průkazem zóny pomalého vedení v oblasti kavotrikuspidálního istmu s následným přerušением této oblasti incizí doplněnou kryoablací v posteroseptální oblasti [15].

Nesporné úspěchy této metody byly negativně ovlivněny riziky spojenými s operací v mimotělním oběhu. Řešení této situace přinesla katetrizační ablace. Ta byla do praxe zavedena poprvé v roce 1982 Scheinmanem a spočívala zpočátku v paliativním přerušení AV-vedení výboji elektrického stejnosměrného proudu o vysokém napětí [16]. Podobné metody bylo poprvé použito k odstranění flutteru síní Saoudim et al s překvapivě dobrými výsledky. Zhruba polovina nemocných léčených touto metodou byla dlouhodobě bez recidivy arytmie [17,18]. Nezanedbatelná rizika a nevýhody přímých elektrických výbojů [19] však vedly k hledání vhodnější ablační metody. Byla vyzkoušena řada alternativních zdrojů energie a nakonec se jako nejvýhodnější ukázal radiofrekvenční proud. Tato energie umožňuje velmi selektivně ovlivnit arytmogenní substrát s vysokou úspěšností a při minimálním riziku komplikací [20].

Zavedení radiofrekvenční energie do klinické praxe vedlo k obrovskému rozmachu katetrizačních ablací, který se nevyhnul ani typickému



Obr. 3. Radiofrekvenční ablace typického flutteru síní pomocí lineárních lézí vytvořených v oblasti kavotrikuspidálního istmu. Na obrázku vidíme šíření typického flutteru síní (popis viz obr. 1). V oblasti kavotrikuspidálního istmu je schematicky znázorněn ablační katétr zavedený cestou dolní duté žíly a série radiofrekvenčních ablací vytvářejících lineární lézi spojující trikuspidální anulus s dolní dutou žílou a přerušující vedení kavotrikuspidálním istmem. Zkratky: stejně jako u obr. 1.



Obr. 4. Průkaz blokádý kavotrikuspidálního istmu.

Na obrázku A vidíme zavedené katétrů při radiofrekvenční ablacii typického flutteru síní v levé šikmé rentgenové projekci. Zvýrazněny jsou jednotlivé póly 20pólárního katétru (Halo, Biosense-Webster, Diamond Bar, CA, USA) mapujícího pravou síň. Cestou v. subclavia l. sin. je zaveden katétr do koronárního sinu a cestou dolní duté žíly k ablační katétr umístěný v oblasti kavotrikuspidálního istmu. Na obrázku B vidíme odpovídající intrakardiální signály před ablací při stimulaci z proximálního koronárního sinu o frekvenci 120/min. Impulzy se propagují z místa stimulace jednak po septu kranialně a jednak přes průchodný istmus do dolní laterální síně a po laterální stěně pravé síně kranialně. V oblasti horní laterální pravé síně v blízkosti H 11–12 a H 13–14 dochází ke kolizi těchto propagačních vln s typickým obrazem prohnuté linie ve svodech z katétru Halo. Na obrázku C vidíme stejný intrakardiální záznam po úspěšné ablacii vedoucí k blokádě kavotrikuspidálního istmu. Při stimulaci v oblasti proximálního koronárního sinu se vzruch vzhledem k blokádě istmu šíří pouze kranialně po septu a dále kaudálně po laterální stěně pravé síně, což vede k napřimání linie tvořené signály z katétru Halo. Vysvětlivky: II – svod povrchového EKG, HBE – záznam z Hisova svazku, H1–2 až H19–20 záznamy z katétru Halo.

flutteru síní. První výsledky s použitím radiofrekvenčního proudu však byly méně povzbudivé, zejména pro velký počet recidiv arytmií. Hlavním důvodem bylo tápání v otázce, co je nejlepším cílem katetrizační ablace. Někteří autoři používali, podobně jako při ablacích komorových arytmií, testování skrytého entrainmentu k nalezení kritického istmu okruhu reentry [21], jiní se pokoušeli zacílit ablacii pomocí hledání frakcionovaných potenciálů [22]. Významnou změnu znamenalo zavedení ablace typického flutteru anatomickým přístupem – pomocí lineárních lézí napříč kavotrikuspidálním istmem, které zavedli Cosio et al v roce 1993 [23]. Nejvyšší úspěšnost byla zaznamenána při použití anatomického přístupu s vytvářením lineární RF-léze ve střední části istmu [24].

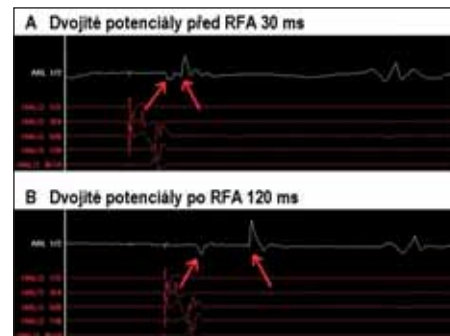
I přes zlepšení akutních výsledků byla dlouhodobá úspěšnost nadále nízká. Teprve zavedení testování průchodnosti istmu s cílem dosáhnout a ověřit obousměrnou blokádu kavotrikuspidálního istmu v polovině 90. let přispělo zásadní měrou k tomu, že se radiofrekvenční ablace stala metodou volby v léčbě flutteru síní [25]. Tím, že se cílem ablace stalo dosažení obousměrné blokády istmu, bylo možné provádět výkony i při sinusovém rytmu – tj. bez indukce arytmií.

Současný stav

Radiofrekvenční ablace typického flutteru síní je v současnosti obecně doporučována jako me-

toda první volby. Toto doporučení je zakotveno např. v Doporučených postupech pro diagnostiku a léčbu supraventrikulárních tachyarytmií České kardiologické společnosti a podobně i v doporučeních amerických kardiologických společností a Evropské kardiologické společnosti (ACC/AHA/ESC guidelines for the management of patients with supraventricular arrhythmias) [26,27]. Souhlasně s tímto trendem došlo i v České republice v posledních letech k mnohonásobnému nárůstu počtu katetrizačních ablací kavotrikuspidálního istmu. Podle dat z českého registru se tento počet zvýšil z několika desítek ablací v roce 1997 na 819 ablací v roce 2005. Současně narostlo i poměrné zastoupení radiofrekvenčních ablací kavotrikuspidálního istmu, které v roce 2004 již tvořily 1/3 všech výkonů.

V současnosti je standardně používán anatomický přístup spočívající ve vytvoření lineární léze napříč celým istmem s následným testováním jeho průchodnosti. Podstatou je zavedení ablačního katétru na komorový okraj istmu s následným vytvářením lineární léze „bod po bodu“ nebo postupným stahováním katétru během aplikace radiofrekvenční energie. Ablací linie může být vytvářena při berytmií arytmií nebo při stimulaci laterální dolní oblasti pravé síně. Během aplikace energie dochází postupně k fragmentaci a rozštěpení lokálního elektrogramu jako známky vytváření nevodivé léze v této oblasti. Po vytvoření kompletní linie mezi trikuspidálním anulem a dolní dutou žílou (eventuálně s přerušením běžícího



Obr. 5. Změny lokálního elektrogramu – disociace dvojitých potenciálů před RFA (A) a po úspěšné RFA (B) mezery v lineární lézi na kavotrikuspidálním istmu.

flutteru) je dalším krokem testování průchodnosti istmu, jak je popsáno výše. Většinou se tak děje za použití multipolárních katétrů mapujících vedení vzruchů po pravé síni. V případě trvajících průchodnosti istmu je na místě mapování a hledání mezery (gapu), kterou vzruch prochází a následná ablace v tomto místě. Při mapování se sleduje morfologie lokálních potenciálů, jejichž fragmentace, nebo i rozštěp je známkou gapu. Cílem je dosáhnout disociace lokálních dvojitých potenciálů alespoň na 120 ms, což je nepřímou známkou obousměrné blokády istmu [28].

Při použití výše popsané techniky ablace jsou popisovány vynikající výsledky s dlouhodobým rizikem recurence arytmií pod hodnotou 5 % [29,30]. Asi u 10–15 % pacientů se však standardními metodami nepodaří dosáhnout obousměrné blokády istmu [29,30]. Je to dáno výraznou anatomickou variabilitou istmu. Anatomicko-patologickými i angiografickými studiemi bylo zjištěno, že tato struktura se výrazně liší u jednotlivých nemocných jak svými rozměry, tloušťkou a uspořádáním svaloviny istmu, tak i morfologií povrchu a vztahem k okolním strukturám [12,31]. Výsledky ablací mohou být zlepšeny použitím katétrů umožňujících vytvořit větší a hlubší léze, a tak dosažení kompletní transmuralní linie.

Zvětšování velikostí radiofrekvenčních lézí zvyšováním dodané energie je totiž limitováno vznikem koagula s výrazným nárůstem impedance bránící další aplikaci energie [32]. Řešením je účinnější chlazení hrotu katétru umožňující bezpečné dodání většího množství energie se vznikem hlubší léze. Jednou z možností jsou katétrů s prodlouženým hrotem, u nichž je lepší pasivní chlazení dané větší plochou hrotu katétru chlazeného proudící krví. Druhou možností je aktivní chlazení běžného 4mm hrotu fyziologickým roztokem inundovaným do nitra katétru. Oba systémy byly s úspěchem použity při ablacii kavotrikuspidálního istmu a bylo zjištěno, že výrazně usnadňují a urychlují dosažení obousměrné blokády istmu při bezpečnosti srovnatelné se standardními katétrů [33–35].

Nevyřešeným problémem zůstává spojitost typického flutteru síní se sínovou fibrilací. Řada studií prokázala vysokou (až 30%) incidenci fibrilace síní po úspěšné ablacii kavotrikuspidálního istmu. Fibrilace síní přichází v těchto případech obvykle v paroxysmální formě [34–36]. Pravděpodobně je to důsledek společných vyvolávajících faktorů i základního kardiálního postižení u obou arytmií [36]. Nicméně u malé části pacientů s fibrilací síní před ablací kavotrikuspidálního istmu dojde k vymizení paroxysmů fibrilace síní po ablacii [37]. U těchto pacientů je flutter síní pravděpodobně spouštěcím faktorem sínové fibrilace.

Komplikace katetrizační ablace kavotrikuspidálního istmu

Navzdory agresivním ablačním technikám a v některých případech i značnému množství jednotlivých aplikací radiofrekvenční energie je počet komplikací ablace flutteru síní nízký. Aplikace radiofrekvenčního proudu může být bolestivá, což je zřejmě zejména v septální části istmu a při použití chlazených katétrů nebo katétrů s prodlouženým hrotem. Bolest je většinou dobře zvládnutelná intravenózní sedací pacienta a mezi komplikace výkonu nepatří. Jednou závažnou komplikací může být rozvoj AV-blokády vyššího stupně, která je ojediněle popisována při aplikaci radiofrekvenční energie septálně v ústí koronárního sinu [37,38]. Navzdory anatomické blízkosti oblasti istmu a pravé koronární tepny nebyly popisovány závažnější komplikace vyplývající z případného poškození koronárního řečiště. Ve studiích s katétrů s prodlouženým či chlazeným hrotem bylo riziko komplikací srovnatelné se standardními katétrů [33,35].

Závěry

Závěrem lze konstatovat, že se radiofrekvenční ablace kavotrikuspidálního istmu stala v posledních letech jedním z nejčastějších ablačních výkonů. Metodika ablace je propracovaná a ověřená, výkon je rychlý, účinný a bezpečný, a zásadní změna tohoto postupu nedá se očekávat. Do budoucna zřejmě dojde k dalšímu rozšíření používání katétrů s prodlouženým nebo chlazeným hrotem. V každém případě je katetrizační ablace suverénní léčebnou metodou v léčbě typického flutteru síní.

Literatura

- Jolly WA, Ritchie WJ. Auricular flutter and fibrillation. *Hearth* 1911; 2: 177–221.
- Bellet S. *Clinical Disorders of the Heart Beat*. Philadelphia: Lea & Febiger 1963: 144–145.
- Roden DM. Risks and benefits of antiarrhythmic therapy. *N Engl J Med* 1994; 331: 785–791.
- Lewis T, Drury AN, Ilescu CC. A demonstration of circus movement in clinical flutter of the auricles. *Heart* 1921; 8: 341–359.
- Waldo AL, MacLean WAH, Karp RB et al. Entrainment and interruption of atrial flutter with atrial pacing.

Studies in man following open heart surgery. Circulation 1977; 56: 737–745.

- Disertori M, Inama G, Vergara G et al. Evidence of a reentry circuit in the common type of atrial flutter in man. *Circulation* 1983; 67: 434–440.
- Olshansky B, Okumura K, Hess PG, Waldo AL. Demonstration of an area of slow conduction in human atrial flutter. *J Am Coll Cardiol* 1990; 16: 1639–1648.
- Olgin JE, Kalman JM, Fitzpatrick AP, Lesh MD. Role of right atrial endocardial structures as barriers to conduction during human type I atrial flutter: activation and entrainment mapping guided by intracardiac echocardiography. *Circulation* 1995; 92: 1839–1848.
- Olgin JE, Kalman JM, Lesh MD. Conduction barriers in human atrial flutter: Correlation of electrophysiology and anatomy. *J Cardiovasc Electrophysiol* 1996; 7: 1112–1126.
- Cosio FG, Goicolea A, Lopez-Gil M et al. Atrial endocardial mapping in the rare form of atrial flutter. *Am J Cardiol* 1990; 66: 715–720.
- Tai CT, Chen SA, Chiang CE et al. Electrophysiologic characteristics and radiofrequency catheter ablation in patients with clockwise atrial flutter. *J Cardiovasc Electrophysiol* 1996; 8: 24–34.
- Cabrera JA, Sanchez-Quintana D, Ho SY et al. The architecture of the atrial musculature between the orifice of the inferior caval vein and the tricuspid valve: The anatomy of the isthmus. *J Cardiovasc Electrophysiol* 1998; 9: 1186–1195.
- Waki K, Saito T, Becker AE et al. Right atrial isthmus revisited: normal anatomy favors nonuniform anisotropic conduction. *J Cardiovasc Electrophysiol* 2000; 11: 90–94.
- Cobb RF, Blumenschein SD, Sealy WC et al. Successful surgical interruption of the bundle of Kent in a patient with Wolff-Parkinson-White syndrome. *Circulation* 1968; 38: 1018–1029.
- Klein JG, Guiradon GM, Arjun D et al. Demonstration of macroreentry and feasibility of operative therapy in the common type of atrial flutter. *Am J Cardiol* 1986; 57: 587–591.
- Scheinman MM, Morady F, Hess DS. Catheter induced ablation of the atrioventricular junction to control refractory supraventricular arrhythmias. *JAMA* 1982; 248: 851–855.
- Saoudi N, Mouton Schleiffer D, Letac B. Direct catheter fulguration of atrial flutter. *Lancet* 1987; 2: 568–569.
- Saoudi N, Atallah G, Kirkorian G, Touboul P. Catheter ablation of the atrial myocardium in human type I atrial flutter. *Circulation* 1990; 81: 762–771.
- Boyd EG, Holt PM. An investigation into the electrical ablation technique and a method of electrode assessment. *Pacing Clin Electrophysiol* 1985; 8: 815–824.
- Huang SK, Bharati S, Graham AR et al. Closed chest catheter desiccation of the atrioventricular junction using radiofrequency energy: A new method of catheter ablation. *J Am Coll Cardiol* 1987; 9: 349–358.
- GK Feld, RP Fleck, PS Chen et al. Radiofrequency catheter ablation for the treatment of human type 1 atrial flutter. Identification of a critical zone in the reentrant circuit by endocardial mapping techniques. *Circulation* 1992; 86: 1233–1240.
- Calkins H, Leon AR, Deam AG. Catheter ablation of atrial flutter using radiofrequency energy. *Am J Cardiol* 1994; 73: 353–356.
- Cosio FG, Lopez-Gil M, Goicolea A et al. Radiofrequency ablation of the inferior vena cava-tricuspid valve isthmus in common atrial flutter. *Am J Cardiol*. 1993; 71: 705–709.
- Fischer B, Jais P, Shah DC et al. Radiofrequency catheter ablation of common atrial flutter in 200 patients. *J Cardiovasc Electrophysiol* 1996; 7: 1225–1233.

25. Poty H, Saoudi N, Aziz AA et al. Radiofrequency catheter ablation of type I atrial flutter: prediction of late success by electrophysiological criteria. *Circulation* 1995; 92: 1389–1392.

- Fiala M. Doporučené postupy pro diagnostiku a léčbu supraventrikulárních tachyarytmií. *Cor Vasa* 2005; 47(Suppl): 18–39.
- Blomstrom-Lundqvist C, Scheinman MM, Aliot EM et al. ACC/AHA/ESC guidelines for the management of patients with supraventricular arrhythmias – executive summary. A report of the American college of cardiology/American heart association task force on practice guidelines and the European society of cardiology committee for practice guidelines (writing committee to develop guidelines for the management of patients with supraventricular arrhythmias) developed in collaboration with NASPE-Heart Rhythm Society. *J Am Coll Cardiol* 2003; 42: 493–531.
- Shah D, Takahashi A, Jais P et al. Local electrogram based criteria of cavotricuspid isthmus block. *J Cardiovasc Electrophysiol* 1999; 10: 662–669.
- Tai CT, Chen SA, Chiang CE et al. Long term outcome of radiofrequency catheter ablation for typical atrial flutter: Risk prediction of recurrent arrhythmias. *J Cardiovasc Electrophysiol* 1998; 9: 115–129.
- Cosio FG, Lopez-Gil M, Arribas F et al. Ablacion de flutter auricular. Resultados a largo plazo tras 8 anos de experinca. *Rev Esp Cardiol* 1998; 51: 832–839.
- Heidbuchel H, Willems R, van Rensburg H et al. Right atrial angiographic evaluation of the posterior isthmus: Relevance for ablation of typical atrial flutter. *Circulation* 2000; 101: 2178–2184.
- Ring ME, Huang SK, Gorman G et al. Determinants of impedance rise during catheter ablation of bovine myocardium with radiofrequency energy. *Pacing Clin Electrophysiol* 1989; 12: 1502–1513.
- Kasai A, Anselme F, Teo WS et al. Comparison of effectiveness of an 8 mm versus 4 mm tip electrode catheter for radiofrequency ablation of typical atrial flutter. *Am J Cardiol* 2000; 86: 1029–1032.
- Jais P, Shah DC, Haissaguerre M et al. Prospective randomized comparison of irrigated-tip versus conventional-tip catheters for ablation of common flutter. *Circulation*. 2000; 101: 772–777.
- Stárek Z, Zaoral L, Eisenberger M, Leinveber P. Radiofrekvenční ablace typického flutteru síní pomocí standardních a chlazených katétrů: časné a střednědobé výsledky. *Cor Vasa* 2005; 47: 335–341.
- Cosio FG, Palacios J, Vidal JM et al. Electrophysiological studies in atrial fibrillation. Slow conduction of premature impulses: A possible manifestation of the background for reentry. *Am J Cardiol* 1983; 51: 122–130.
- Anselme F, Saoudi N, Poty H et al. Radiofrequency catheter ablation of common atrial flutter: Significance of palpitations and quality-of-life evaluation in patient with proven isthmus block. *Circulation* 1998; 99: 534–540.
- Steinberg JS, Prasher S, Zelenkofske S et al. Radiofrequency catheter ablation of atrial flutter: Procedural success and long term outcome. *Am Heart J* 1995; 130: 85–92.

MUDr. Zdeněk Stárek, Ph.D.
MUDr. Libor Zaoral
MUDr. Martin Eisenberger
Ing. Pavel Leinveber
MUDr. Miroslav Novák, CSc.

I. interní kardiologická klinika
 FN U sv. Anny, Brno