

Neinvasivní diagnostika jaterních chorob – zobrazovací metody

Karel Dvořák

Oddělení gastroenterologie a hepatologie Krajské nemocnice Liberec, a.s.

Souhrn

Zavedení a rozšíření elastografických metod zásadně změnilo klinickou hepatologickou praxi. Elastografické vyšetření je stále dostupnější a pole neinvasivní diagnostiky jaterních chorob se i nadále dynamicky rozvíjí. Objevují se nové technologie i indikace umožňující neinvasivní staging jaterních chorob v mnohem větším rozsahu. Oblasti elastografie jater v současnosti dominují metody založené na využití ultrazvuku – transientní elastografie (TE) a shear wave elastografie (SWE). Obě metody prokazatelně diagnostikují pokročilou jaterní fibrózu/cirhózu s vysokou spolehlivostí u nejčastějších chronických jaterních chorob. Předpokladem validního výsledku je technicky správně provedené vyšetření a jeho interpretace v klinickém kontextu. TE navíc umožňuje hodnocení portální hypertenze u pacientů s kompenzovanou jaterní cirhózou. Novými metodami na poli neinvasivní diagnostiky jaterních chorob jsou na ultrazvuku založená kvantifikace jaterní steatózy, elastografie sleziny k hodnocení portální hypertenze a elastografie ložisek v játrech.

Klíčová slova: elastografie – jaterní cirhóza – jaterní choroby – neinvasivní diagnostika – portální hypertenze – ultrasonografie

Noninvasive diagnostics of liver diseases – imaging methods

Summary

Introduction and spread of elastographical methods have changed clinical practice in hepatology substantially. Elastography is becoming more available and the field of non-invasive diagnostics of liver diseases keeps growing dynamically. New technologies and applications are being developed allowing non-invasive staging of liver diseases to much broader extent. Ultrasound based methods like transient elastography (TE) and shear wave elastography (SWE) are dominating the field of liver elastography. Both methods are able to distinguish advanced liver fibrosis/cirrhosis with high accuracy and in patients with all most common chronic liver diseases. A technically well performed examination and its interpretation in a clinical context are prerequisites for a valid diagnosis. TE also enables assessment of presence/severity of portal hypertension in patients with compensated chronic advanced liver disease. There are new methods under development and validation like an ultrasound-based liver fat content quantification, assessment of portal hypertension using elastography of the spleen or the use of elastography in the diagnostics of focal liver lesions.

Key words: elastography – liver cirrhosis – liver diseases – non-invasive diagnostics – portal hypertension – ultrasound

Úvod

Pokročilost jaterní fibrózy představuje jeden z nejvýznamnějších prognostických ukazatelů u pacientů s chronickým jaterním onemocněním. Ovlivňuje nejen terapeutická rozhodnutí, ale časně rozpoznání pokročilé fibrózy/cirhózy umožňuje zařazení pacientů do screeningu portální hypertenze a hepatocelulárního karcinomu. Vznik a rozšíření elastografických metod sloužících k neinvasivnímu hodnocení jaterní fibrózy v posledních 10 letech změnilo klinickou hepatologickou praxi. Výrazně snížilo počet jaterních biopsií prováděných ke stagingu pacientů s chronickými jaterními chorobami a díky elastografii máme dnes poměrně přesnou představu

o pokročilosti jejich jaterního onemocnění u velké většiny našich pacientů. Pole neinvasivní diagnostiky v hepatologii se však stále dynamicky rozvíjí a přibývají další ultrasonografické metody a možnosti jejich využití. Elastografické vyšetření jater je také stále dostupnější, protože prakticky všechny moderní ultrazvukové přístroje mohou být vybaveny některou z elastografických technologií.

Elastografické metody

Elastografie obecně je založená na principu mechanické excitace tkáně a hodnocení její odpovědi. Dominantní metodou je v současnosti elastografie založená na ultrasonografickém měření rychlosti šíření tzv. střížných vln –

shear wave elastografie. Po mechanickém impulsu vznikají v jaterní tkáni střížné vlny a rychlost jejich propagace je měřena pomocí ultrazvukových vln. Fibrotická tkáň se liší od zdravé tkáně vyšší tuhostí, a tím také vyšší rychlostí šíření střížkových vln. Měření jsou prováděna v pravém jaterním laloku interkostálně.

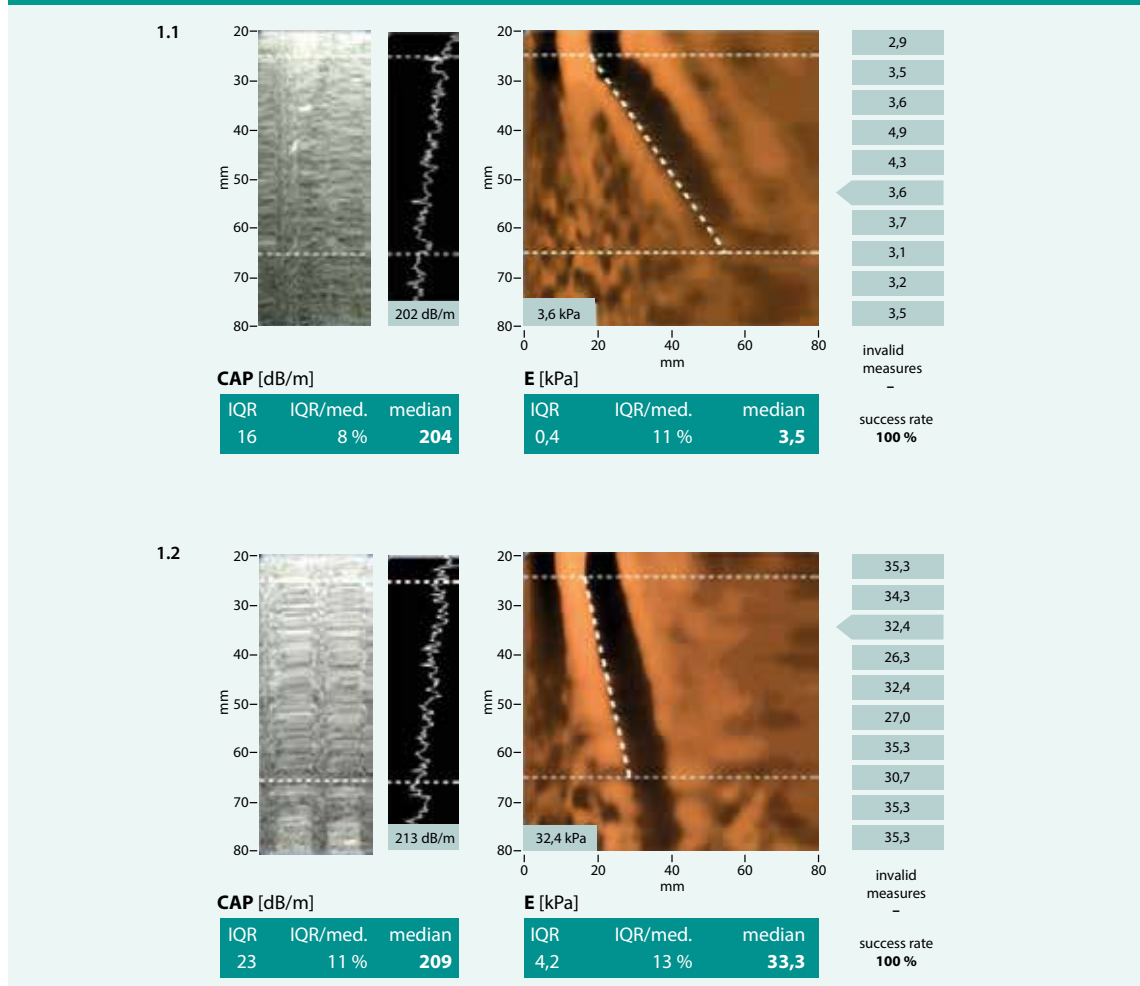
Další na ultrazvuku založenou metodou je **strain elastografie**. Mechanický impuls zde může být vyvolán pohybem sondy, srdeční činností nebo dýchacími pohyby, a elasticita tkáně je hodnocena ve vztahu k ostatním strukturám. Nejedná se tedy o metodu dynamickou, ale kvazistatickou. Další elastografickou metodou je **MR elastografie**. Střížné vlny indukované nízkofrekvenčním mechanickým generátorem (aktivní prvek) a přenášené sondou přiloženou na pacienta (pasivní prvek) jsou hodnoceny speciálními na pohyb citlivými fázově-contrastními metodami. Výsledkem vyšetření je elastogram celých jater. Metoda není v České republice dostupná, přestože kromě speciálního generátoru vibrací nevyžaduje složité softwa-

rové ani hardwarové vybavení a pořízení obrazu je oproti standardním MR vyšetřením velice krátké – trvá do 30 s [1].

Transientní elastografie

Transientní elastografie (TE), na které je založen přístroj FibroScan firmy Echosens, užívá k excitaci jaterní tkáně sondou vytvářené vibrace o nízké frekvenci (50 Hz) a vysoké amplitudě. Po mechanickém impulsu sonda vysílá a zpětně detekuje pulzní echa sledující propagaci střížkových vln jaterním parenchymem a měří jejich průměrnou rychlost. Hodnocena je cylindrická oblast šíře 10 mm, délky 40 mm. Měření jsou prováděna v pravém jaterním laloku z mezižebních prostorů, subkostální měření nejsou validní. Výsledkem je hodnota udávaná v kPa (2,5–75 kPa), obr. 1. Cut-off hodnoty pro významnou fibrózu (> F2) nebo jaterní cirhózu (F4) se liší podle etiologie jaterního onemocnění, v klinické praxi odpovídají hodnoty > 7 kPa významné fibróze (F2–3) a > 11–14 kPa jaterní cirhóze [2] (obr. 2, tab. 1).

Obr. 1. Měření přístrojem FibroScan: 1.1 – normální játra 1.2 – cirhotická játra. Výsledkem měření je hodnota tuhosti jaterní tkáně E udávaná v kPa a hodnota CAP v dB/m spolu s parametry kvality měření. Upraveno podle [3]



Shear wave elastografie

Kromě transientní elastografie přístroje FibroScan používají všechny elastografické moduly implementované do ultrazvukových přístrojů systém založený na technice ARFI (Acoustic Radiation Force Impulse). Mechanický impulz je v nich generován pomocí série ultrazvukových pulzů generujících rázovou vlnu, která vede k deformaci tkáně (řádově o jednotky μm). Následně je stejně jako při TE hodnocena rychlost generovaných stříhových vln. Tuhost tkáně pak může být hodnocena buď v jednom bodě (point-shear wave elastografie – pSWE), *obr. 3*, nebo ve větší oblasti uvnitř vzorkovacího okénka jako u 2D-SWE (*obr. 4*) [4]. Výsledkem je buď průměrná hodnota rychlosti šíření stříhových vln udávaná v m/s, nebo výpočtem Youngova modulu pružnosti hodnota udávaná v kPa. Každý výrobce si vyvinul vlastní software pro pSWE nebo 2D-SWE elastografii, všechny jsou ale založené na technice ARFI a hodnocení rychlosti šíření stříhových vln.

Obecné zásady elastografického měření

Aby jakékoli elastografické měření mělo co nejvyšší výpovědní hodnotu, je potřeba, aby bylo indikováno, prováděno a interpretováno správně. Elastografie představuje neinvazivní diagnostický nástroj k hodnocení jaterní fibrózy a má být interpretována spolu s celým diagnostickým procesem příčiny jaterního onemocnění, klinického stavu a komorbidit konkrétního pacienta. I nadále platí, že anamnéza, fyzikální vyšetření a laboratorní vyšetření následované ultrasonografickým vyšetřením břicha musí předcházet vlastní elastografii [7]. Tuhost jaterní tkáně totiž nezávisí pouze na jaterní fibróze. Existuje řada faktorů, které vedou ke zvýšení naměřené tuhosti, a tím k potenciálnímu nadhodnocení stadia pokročilosti jaterní choroby (*tab. 2*). Těchto faktorů by si měli být vědomi nejen lékaři provádějící vyšetření, ale také indikující lékaři.

Navíc se tuhost jater u různých jaterních onemocnění v jednotlivých stádiích pokročilosti významně liší (*obr. 2*).

Samotné vyšetření by mělo být prováděno u pacienta ležícího na zádech s elevací pravé horní končetiny, což vede k rozšíření mezižebří. Pacient by měl před vyšetřením lačnit minimálně 4 hod, měří se 1,5–2 cm pod jaterním pouzdrem ideálně v hloubce 4–4,5 cm. Provedeno má být minimálně 10 měření a vypočítán jejich medián. Postprandiální vyšetření vede díky většímu prokrvení jater k vyšší tuhosti jaterní tkáně, normální tuhost jater postprandiálně tedy také vylučuje přítomnost jaterní fibrózy. Jako parametr kvality měření je doporučován poměr IQR (interkvartilový rozptyl naměřených hodnot/InterQuartile Range) k jejich mediánu. Pro měření v kPa by neměl přesahovat 0,30, pro měření v m/s 0,15 [2].

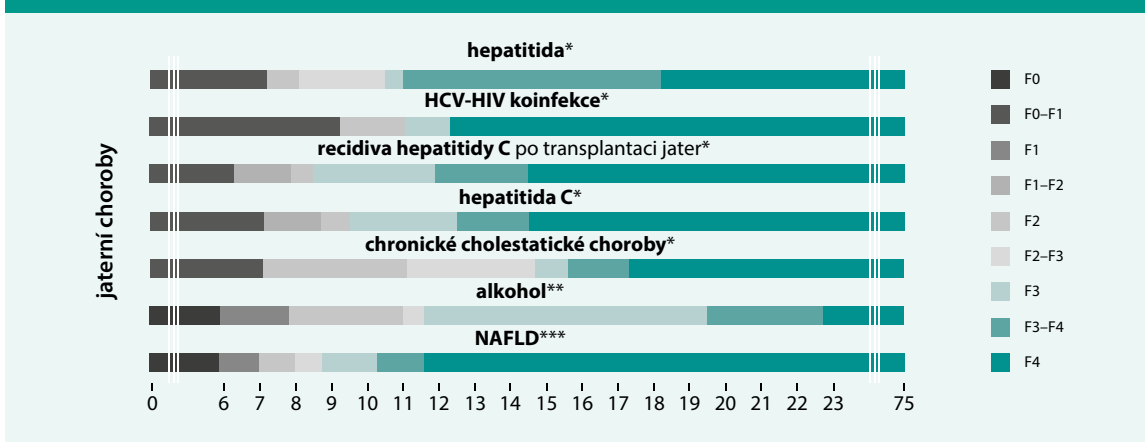
Klinické využití elastografie

Hlavním cílem elastografického vyšetření u všech chronických jaterních onemocnění je potvrzení/vyloučení přítomnosti jaterní cirhózy. Časná diagnostika jaterní cirhózy umožňuje zahájení screeningu portální hypertenze a hepatocelulárního karcinomu [8]. Toto v dnešní době umož-

Tab. 1. Cut-off hodnoty pro jednotlivé stupně pokročilosti jaterní fibrózy.
Upraveno podle [5,6]

stadium dle METAVIR	pSWE [m/s] senzitivita/specifická	2D-SWE [kPa] senzitivita/specifická
F \geq 2	1,34 79%/85%	7,8 77%/83%
F \geq 3	1,55 86%/86%	8,0 92%/76%
F4	1,80 92%/86%	11,5 81%/61%

Obr. 2. Korelace naměřených hodnot tuhosti jaterní tkáně [kPa] přístrojem FibroScan a histologického stupně pokročilosti jaterní fibrózy u jednotlivých jaterních chorob. Upraveno podle (zdroj: Echosens)



*podle skóre METAVIR: transientní elastografie (Fibroscan) [27]

**podle skóre Brunt [28,29]

***podle skóre Brunt [27,30]

< 20 kPa (měřenou TE) a s trombocyty > 150 × 10⁹/l velmi malá pravděpodobnost přítomnosti varixů vyžadujících léčbu (velkých varixů/varixů s červenými znameními) [10]. Tato kritéria jsou celkem konzervativní a umožňují neprovést screeningovou horní endoskopii u 15–30 % pacientů s kompenzovanou jaterní cirhózou. V roce 2017 navržená rozšířená kritéria (< 25 kPa, trombocyty > 110 × 10⁹/l) by podle jedné multicentrické práce (celkem 925 pacientů) ušetřila 40 % vs 21 % horních endoskopií s rizikem nediodagnostikovat 1,6 % (95% CI, 0,7 %-3,5 %) varixů vyžadujících léčbu u pacientů splňujících tato kritéria a 0,6 % (95% CI, 0,3 %-1,4 %) celkově [11]. Vzhledem k omezenému množství dat využívaných pSWE/2D-SWE nejsou pro tyto metody dosud publikována žádná doporučení ohledně možností neinvazivní diagnostiky portální hypertenze a jejích komplikací (tab. 3).

Nově přicházející ultrazvukové elastografické metody k hodnocení chronických jaterních chorob

K již zavedeným elastografickým metodám (TE, pSWE, 2D-SWE) přibývají v současnosti technologie nové, které posouvají možnosti elastografie za hranice prostého hodnocení tuhosti jaterní tkáně. Rozšiřují se také indikace a použití metod současných. Cílem je hodnocení dalších vlastností jaterního parenchymu s možností dosáhnout lepší charakterizace postižení a pokročilosti jaterní choroby.

Ultrazvukové hodnocení steatózy

Steatóza je difuzní proces ukládání tuku v jaterní tkáni, i když někdy může být patrná i jeho nerovnoměrná distribuce (fokální ztukovatění/neztukovatění). Již před lety byly popsány metody semikvantitativního hodnocení steatózy [12,13], které ale výrazněji nepronikly do běžné klinické praxe. V současnosti jsou uváděny nové metody kvantitativního hodnocení steatózy v játrech.

Acoustic Structure Quantification

Acoustic Structure Quantification (ASQ) je systém založený na tom, že tukové kapičky v játrech představují malá ultrazvuková rozhraní, která se liší od normální jaterní tkáně rozložením amplitud ultrazvukových ech. Na základě statistického modelování je možné vypočítat rozdíl mezi teoretickou a reálnou distribucí těchto amplitud [14]. Získaná hodnota (focal disturbance ratio)

silně lineárně korelovala s frakcí tuku v játrech měřenou pomocí ¹H MR spektroskopie u skupiny 40 potenciálních zdravých živých dárců jaterních štěpů a kontrol (s rozlišovací schopností pro steatózu ≥ 10 % s AUROC 0,96) [15]. Tato metoda je zatím ve stadiu klinického hodnocení.

Controlled Attenuation Parameter

Controlled Attenuation Parameter (CAP) je další technologií neinvazivní kvantifikace jaterní steatózy. Hodnotí ji podle stupně dorzálního oslabení – atenuace – akustického signálu. Výsledek je udáván jako atenuace akustické energie v dB/m. CAP software je implementován do přístroje FibroScan a měření probíhá současně s měřením tuhosti jaterní tkáně (obr. 1). Obdobou je ATT (Attenuation Measurement Function), který začíná do svých přístrojů implementovat firma Hitachi-Aloka (obr. 3).

Metaanalýza 9 studií (celkem 1171 bioptovaných pacientů s chronickým jaterním onemocněním) potvrdila korelaci hodnoty CAP s množstvím tuku v játrech hodnoceným jaterní biopsií. Cut-off hodnoty pro jednotlivé stupně steatózy (S1-S3) nejsou dosud jasně dané, překrývání mezi jednotlivými stupni steatózy je totiž výrazné a užité cut-off hodnoty se mezi jednotlivými publikacemi liší. Většina studií udává, že hodnoty > 215 dB/m mají pro steatózu ≥ S1 senzitivitu > 90 %. CAP hodnoty u pokročilejší steatózy ≥ S2 byly téměř vždy > 250 dB/m a hodnoty > 280–300 dB/m byly naměřeny u těžké steatózy (S3). Hodnoty CAP nejsou ovlivněny přítomností jaterní fibrózy/cirhózy ani zvýšenou aktivitou aminotransferáz [16].

Studie užívající TE a CAP při screeningu NAFLD u pacientů s diabetes mellitus 2. typu (1 918 pacientů, Hongkong) prokázala zvýšení CAP u 72,8 % a zvýšení tuhosti jaterní tkáně u 17,7 % pacientů. To by mohlo podporovat screeningové využití přístroje FibroScan s CAP technologií u rizikových skupin pacientů k potvrzení/vyloučení steatózy a jaterní fibrózy [17]. Další práce [18] ukázala, že přítomnost NAFLD definovaná pomocí CAP korelovala s kardiovaskulárním rizikem u pacientů s transplantovanou ledvinou a dialyzovaných [19].

Hodnocení portální hypertenze na základě elastografického měření tuhosti sleziny

Tuhost sleziny představuje další parametr, který je v současnosti intenzivně hodnocen. Vychází z toho, že splenomegalie a kongesce sleziny je při jaterní cirhóze důsledkem portální hypertenze, a tak by tuhost sleziny mohla lépe odrážet portální tlak než tuhost jater. Dosud byly

Tab. 2. Faktory vedoucí k vyšší tuhosti jaterní tkáně.
Upraveno podle [7]

zánětlivá aktivita v játrech (obvykle patrná zvýšením jaterních transamináz)
obstrukce žlučových cest
kongesce v játrech (pravostranná kardiální insuficience)
amyloidóza jater
infiltrace lymfomem
extramedulární hemopoéza

Tab. 3. Neinvazivní kritéria vylučující přítomnost jícnových varixů vyžadujících léčbu

	Baveno VI	rozšířená Baveno VI
tuhost jaterní tkáně (TE)	< 20 kPa	< 25 kPa
počet trombocytů	> 150 × 10 ⁹	> 110 × 10 ⁹

publikovány 4 studie s TE, 3 s pSWE (obr. 5) a 2 studie s 2D-SWE v posledních 4 letech a 1 metaanalýza [20]. Měření tuhosti sleziny pomocí TE a 2D-SWE bylo proveditelné u asi 70 % pacientů, pomocí pSWE u většiny pacientů. Technickou limitací je horní limit měřitelné tuhosti elastografických přístrojů (75 kPa u přístroje FibroScan; různý u přístrojů založených na ARFI), slezina je totiž i za normálních okolností přibližně dvojnásobně tužší než játra. Druhou limitací TE při měření tuhosti sleziny představuje potřeba předcházejícího ultrasonografického zaměření. Obě tyto limitace má překonat již představený přístroj FibroScan 630 Expert, který je vybaven dedikovaným modulem k hodnocení tuhosti sleziny včetně sonografické sondy k jejímu zaměření. Tuhost sleziny je také vyšší u pacientů s necirhotickou portální hypertenzí (mají tuhost jaterní tkáně normální nebo jen lehce zvýšenou) [9]. Pacienti s pravostranným srdečním selháním mají naopak vyšší tuhost jater a normální tuhost sleziny.

Podle dostupných prací koreluje tuhost sleziny s HVPG (Hepatic Venous Pressure Gradient – rozdíl tlaku v zaklíněné a volné jaterní žíle) o něco lépe než tuhost jater a zlepšuje predikci přítomnosti jícnových varixů [21]. U skupiny pacientů s jaterní cirhózou na podkladě chronické HCV infekce predikovala tuhost sleziny první klinickou dekompenzací lépe než tuhost jater [21]. U malých skupin pacientů byl popisován pokles tuhosti sleziny po TIPS [22,23] nebo po transplantaci jater [24]. Tuhost sleziny na rozdíl od tuhosti jater neklesala u pacientů po léčbě HCV infekce přímo působícími antiviroty [25].

Elastografie v hodnocení jaterních ložisek

Neinvazivní hodnocení jaterních ložisek pomocí ultrazukové elastografie je další problematikou, která je v současnosti studována. Rozlišení ložisek s obdobným sonografickým obrazem na základě jejich rozdílné tu-

hosti se nabízí jako atraktivní možnost rozšíření neinvazivních diagnostických nástrojů. Existuje ovšem široký překryv v tuhosti benigních a maligních ložisek, který jejich určení komplikuje. Navíc ne všechna ložiska jsou dostupná ultrasonografickému a zejména elastografickému vyšetření. Metaanalýza 8 studií užívajících pSWE (490 pacientů, 590 ložisek, 362 maligních/228 benigních) udává celkovou senzitivitu 0,86 (95% CI 0,74–0,93) a specifitu 0,89 (95% CI 0,81–0,94) k odlišení benigního a maligního ložiska [26]. Hlavní limitací jsou odlišné cut-off hodnoty v jednotlivých studiích (rozmezí 1,5–2,7 m/s) a celkem vysoká míra falešně negativních výsledků u této skupiny pacientů s a priori vysokou mírou pravděpodobnosti výskytu maligního ložiska. Z benigních ložisek je nejužší fokální nodulární hyperplazie, z maligních ložisek v játrech má nejvyšší tuhost cholangiocelulární karcinom (30krát vyšší ve srovnání s normální jaterní tkání). Je potřeba zdůraznit, že k hodnocení jaterních ložisek (nejen pomocí elastografie) je potřeba znát anamnestické údaje a klinický kontext konkrétního pacienta a že jakákoli diagnostická/zobrazovací metoda (včetně elastografie) představuje pouze dílek mozaiky celého diagnostického procesu.

Vývoj elastografie v budoucnosti

Současné technologie umožňují hodnocení tuhosti tkání pouze dvojrozměrně. Trojrozměrné (eventuálně čtyřrozměrné – při zahrnutí času) hodnocení je nyní zkoumáno na počítačových modelech a dá se předpokládat, že vývoj půjde také tímto směrem. Další limitací současných technologií představuje pomíjení a simplifikace některých vlastností hodnocených tkání jako jsou viskoelastická, poroelastická nebo anizotropie. Technologie jako shear wave dispersion ultrasound vibrometry (SDUV), vibro-elastografie (VE), time harmonic elastography (THE, 2D-THE) jsou právě vyvíjeny a zaváděny do experimentální praxe [4].

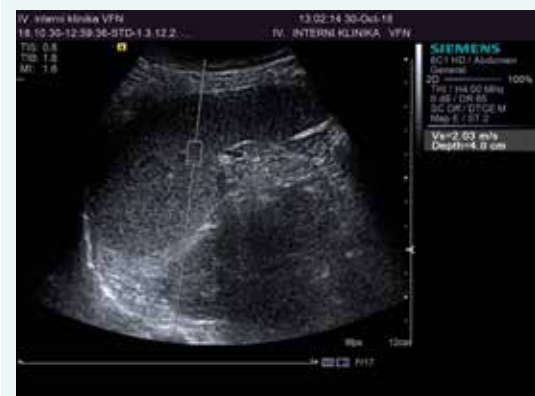Doporučené postupy pro elastografické vyšetření jater jsou v aktualizované podobě z roku 2017 k dispozici na webových stránkách Evropské federace společností pro ultrasonografii v medicíně a biologii (European Federation of Societies for Ultrasound in Medicine and Biology <www.efsumb.org>).

Podpořeno grantem KNL VR 170307

Literatura

1. Barr RG, Ferraioli G, Palmeri ML et al. Elastography Assessment of Liver Fibrosis: Society of Radiologists in Ultrasound Consensus Conference Statement. *Radiology* 2015; 276(3): 845–861. Dostupné z DOI: <<http://dx.doi.org/10.1148/radiol.2015150619>>.
2. Ferraioli G, Wong VWS, Castera L et al. Liver Ultrasound Elastography: An Update to the World Federation for Ultrasound in Medicine and Biology Guidelines and Recommendations. *Ultrasound Med Biol* 2018; 44(12): 2419–2440. Dostupné z DOI: <<http://dx.doi.org/10.1016/j.ultrasmedbio.2018.07.008>>.
3. Jeong WK, Lim HK, Lee HK et al. Principles and clinical application of ultrasound elastography for diffuse liver disease. *Ultrasonography* 2014; 33(3): 149–160. Dostupné z DOI: <<http://dx.doi.org/10.14366/usg.14003>>.

Obr. 5. pSWE sleziny (přístroj Acuson S 2000, Siemens). Obrázek laskavě poskytl MUDr. Václav Šmíd, IV. interní klinika 1. LF UK a VFN v Praze



4. Berzigotti A, Ferraioli G, Bota S et al. Novel ultrasound-based methods to assess liver disease: The game has just begun. *Dig Liver Dis* 2018; 50(2): 107–112. Dostupné z DOI: <<http://dx.doi.org/10.1016/j.dld.2017.11.019>>.
5. Friedrich-Rust M, Nierhoff J, Lupsor M et al. Performance of Acoustic Radiation Force Impulse imaging for the staging of liver fibrosis: a pooled meta-analysis. *J Viral Hepat* 2012; 19(2): e212–e219. Dostupné z DOI: <<http://dx.doi.org/10.1111/j.1365-2893.2011.01537.x>>.
6. Sporea I, Bota S, Gradinaru-Tascau O et al. Which are the cut-off values of 2D-Shear Wave Elastography (2D-SWE) liver stiffness measurements predicting different stages of liver fibrosis, considering Transient Elastography (TE) as the reference method? *Eur J Radiol* 2014; 83(3): e118–e122. Dostupné z DOI: <<http://dx.doi.org/10.1016/j.ejrad.2013.12.011>>.
7. Dietrich CF, Bamber J, Berzigotti A et al. EFSUMB Guidelines and Recommendations on the Clinical Use of Liver Ultrasound Elastography, Update 2017 (Long Version). *Ultraschall Med* 2017; 38(4): e48. Dostupné z DOI: <<http://dx.doi.org/10.1055/a-0641-0076>>.
8. [European Association for Study of Liver; Asociacion Latinoamericana para el Estudio del Hígado]. EASL-ALEH Clinical Practice Guidelines: Non-invasive tests for evaluation of liver disease severity and prognosis. *J Hepatol* 2015; 63(1): 237–264. Dostupné z DOI: <<http://dx.doi.org/10.1016/j.jhep.2015.04.006>>.
9. Berzigotti A. Non-invasive evaluation of portal hypertension using ultrasound elastography. *J Hepatol* 2017; 67(2): 399–411. Dostupné z DOI: <<http://dx.doi.org/10.1016/j.jhep.2017.02.003>>.
10. de Franchis R. Expanding consensus in portal hypertension. *J Hepatol* 2015; 63(3): 743–752. Dostupné z DOI: <<http://dx.doi.org/10.1016/j.jhep.2015.05.022>>.
11. Augustin S, Pons M, Maurice JB et al. Expanding the Baveno VI criteria for the screening of varices in patients with compensated advanced chronic liver disease. *Hepatology* 2017; 66(6): 1980–1988. Dostupné z DOI: <<http://dx.doi.org/10.1002/hep.29363>>.
12. Scatarige JC, Scott WW, Donovan PJ et al. Fatty infiltration of the liver: ultrasonographic and computed tomographic correlation. *J Ultrasound Med* 1984; 3(1): 9–14. Dostupné z DOI: <<http://dx.doi.org/10.7863/jum.1984.3.1.9>>.
13. Hamaguchi M, Kojima T, Itoh Y et al. The severity of ultrasonographic findings in nonalcoholic fatty liver disease reflects the metabolic syndrome and visceral fat accumulation. *Am J Gastroenterol* 2007; 102(12): 2708–2715. Dostupné z DOI: <<http://dx.doi.org/10.1111/j.1572-0241.2007.01526.x>>.
14. Kuroda H, Kakisaka K, Kamiyama N et al. Non-invasive determination of hepatic steatosis by acoustic structure quantification from ultrasound echo amplitude. *World J Gastroenterol* 2012; 18(29): 3889–3895. Dostupné z DOI: <<http://dx.doi.org/10.3748/wjg.v18.i29.3889>>.
15. Son JY, Lee JY, Yi NJ et al. Hepatic Steatosis: Assessment with Acoustic Structure Quantification of US Imaging. *Radiology* 2016; 278(1): 257–264. Dostupné z DOI: <<http://dx.doi.org/10.1148/radiol.2015141779>>.
16. de Ledinghen V, Vergniol J, Capdepon M et al. Controlled attenuation parameter (CAP) for the diagnosis of steatosis: a prospective study of 5323 examinations. *J Hepatol* 2014; 60(5): 1026–1031. Dostupné z DOI: <<http://dx.doi.org/10.1016/j.jhep.2013.12.018>>.
17. Kwok R, Choi KC, Wong GL et al. Screening diabetic patients for non-alcoholic fatty liver disease with controlled attenuation parameter and liver stiffness measurements: a prospective cohort study. *Gut* 2016; 65(8): 1359–1368. Dostupné z DOI: <<http://dx.doi.org/10.1136/gutjnl-2015-309265>>.
18. Mikolasevic I, Racki S, Zaputovic L et al. Nonalcoholic fatty liver disease (NAFLD) and cardiovascular risk in renal transplant recipients. *Kidney Blood Press Res* 2014; 39(4): 308–314. Dostupné z DOI: <<http://dx.doi.org/10.1159/000355808>>.
19. Orlic L, Mikolasevic I, Lukenda V et al. Nonalcoholic fatty liver disease (NAFLD)—is it a new marker of hyporesponsiveness to recombinant human erythropoietin in patients that are on chronic hemodialysis? *Med Hypotheses* 2014; 83(6): 798–801. Dostupné z DOI: <<http://dx.doi.org/10.1016/j.mehy.2014.10.012>>.
20. Singh S, Eaton JE, Murad MH et al. Accuracy of spleen stiffness measurement in detection of esophageal varices in patients with chronic liver disease: systematic review and meta-analysis. *Clin Gastroenterol Hepatol* 2014; 12(6): 935–945. Dostupné z DOI: <<http://dx.doi.org/10.1016/j.cgh.2013.09.013>>.
21. Colecchia A, Colli A, Casazza G et al. Spleen stiffness measurement can predict clinical complications in compensated HCV-related cirrhosis: A prospective study. *J Hepatol* 2014; 60(6): 1158–1164. Dostupné z DOI: <<http://dx.doi.org/10.1016/j.jhep.2014.02.024>>.
22. Novelli PM, Cho K, Rubin JM. Sonographic Assessment of Spleen Stiffness Before and After Transjugular Intrahepatic Portosystemic Shunt Placement With or Without Concurrent Embolization of Portal Systemic Collateral Veins in Patients With Cirrhosis and Portal Hypertension. *J Ultrasound Med* 2015; 34(3): 443–449. Dostupné z DOI: <<http://dx.doi.org/10.7863/ultra.34.3.443>>.
23. Ran HT, Ye XP, Zheng YY et al. Spleen Stiffness and Splenoportal Venous Flow. *J Ultrasound Med* 2013; 32(2): 221–228. Dostupné z DOI: <<http://dx.doi.org/10.7863/jum.2013.32.2.221>>.
24. Chin JL, Chan G, Ryan JD et al. Spleen stiffness can non-invasively assess resolution of portal hypertension after liver transplantation. *Liver Int* 2015; 35(2): 518–523. Dostupné z DOI: <<http://dx.doi.org/10.1111/liv.12647>>.
25. Verlinden W, Francque S, Michielsens P et al. Successful antiviral treatment of chronic hepatitis C leads to a rapid decline of liver stiffness without an early effect on spleen stiffness. *Hepatology* 2016; 64(5): 1809–1810. Dostupné z DOI: <<http://dx.doi.org/10.1002/hep.28610>>.
26. Ying L, Lin X, Xie ZL et al. Clinical utility of acoustic radiation force impulse imaging for identification of malignant liver lesions: a meta-analysis. *Eur Radiol* 2012; 22(12): 2798–2805. Dostupné z DOI: <<http://dx.doi.org/10.1007/s00330-012-2540-0>>.
27. de Ledinghen V, Vergniol V. Transient elastography (FibroScan). *Gastroenterol Clin Bio* 2008; 32(6 Suppl 1): 58–67. Dostupné z DOI: <[http://dx.doi.org/10.1016/S0399-8320\(08\)73994-0](http://dx.doi.org/10.1016/S0399-8320(08)73994-0)>.
28. Nahon P, Kettaneh A, Tengher-Barna I et al. Assessment of liver fibrosis using transient elastography in patients with alcoholic liver disease. *J Hepatol* 2009; 49(6): 1062–1068. Dostupné z DOI: <<http://dx.doi.org/10.1016/j.jhep.2008.08.011>>.
29. Nguyen-Khac E, Chatelain D, Tramier B et al. Assessment of asymptomatic liver fibrosis in alcoholic patients using fibroscan: prospective comparison with seven non-invasive laboratory tests. *Aliment Pharmacol Ther* 2008; 28(10): 1188–1198. Dostupné z DOI: <<http://dx.doi.org/10.1111/j.1365-2036.2008.03831.x>>.
30. Wong VW, Vergniol J, Wong GL et al. Diagnosis of fibrosis and cirrhosis using liver stiffness measurement in nonalcoholic fatty liver disease. *Hepatology* 2010; 51(2): 454–462. Dostupné z DOI: <<http://dx.doi.org/10.1002/hep.23312>>.

prim. MUDr. Karel Dvořák, Ph.D.

✉ karel.dvorak@nemlib.cz

Oddělení gastroenterologie a hepatologie Krajské nemocnice Liberec, a.s.

www.nemlib.cz

Doručeno do redakce 1. 11. 2018

Přijato po recenzi 17. 4. 2019