

Trombotická mikroangiopatie na porodnici z pohledu anesteziologa – kazuistika

Thrombotic microangiopathy in the maternity ward from the anaesthesiologist's perspective – a case study

Čechák N., Nosková P.

Klinika anesteziologie, resuscitace a intenzivní medicíny 1. LF UK a VFN v Praze

SOUHRN: Trombotické mikroangiopatie (TMA) představují v porodnictví závažnou diagnostickou i terapeutickou výzvu; jakékoli prodlení zvyšuje mortalitu a morbiditu matek. Popisujeme případ 29leté druhorodičky, u níž eklamptický záchvat vyžadoval urgentní císařský řez. Přetrvávající těžká hypertenze spolu s akutním renálním selháním, mikroangiopatickou neimunitní hemolytickou anémií a trombocytopenií vedly k rychlé diagnóze komplementem zprostředkované TMA (cm TMA/atypického hemolyticko-uremického syndromu). Promptní nasazení inhibitoru komplementu (eculizumab) v kombinaci s dočasnou intermitentní hemodialýzou vedlo k záchraně renálních funkcí. Kazuistika podtrhuje význam časně diferenciativní diagnostiky TMA v těhotenství a přínos cílené komplement inhibiční terapie.

KLÍČOVÁ SLOVA: eklampsie – *sectio caesarea* – mikroangiopatická hemolytická anémie – trombocytopenie – plazmaferéza – atypický hemolyticko-uremický syndrom – HELLP

SUMMARY: Thrombotic microangiopathies (TMAs) represent a major diagnostic and therapeutic challenge in obstetrics; any delay increases maternal mortality and morbidity. We describe the case of a 29-year-old multiparous woman (second delivery) in whom an eclamptic seizure necessitated an emergency caesarean section. Persistent severe hypertension, together with acute renal failure, microangiopathic non-immune haemolytic anaemia, and thrombocytopenia, led to the rapid diagnosis of complement-mediated TMA (cmTMA/atypical haemolytic uraemic syndrome). Prompt initiation of complement inhibition therapy (eculizumab) in combination with temporary intermittent haemodialysis resulted in recovery of renal function. This case highlights the importance of early differential diagnosis of TMA in pregnancy and the benefit of targeted complement-inhibitory therapy.

KEY WORDS: eclampsia – caesarean section – microangiopathic haemolytic anaemia – thrombocytopenia – plasmapheresis – atypical haemolytic uraemic syndrome – HELLP

ÚVOD

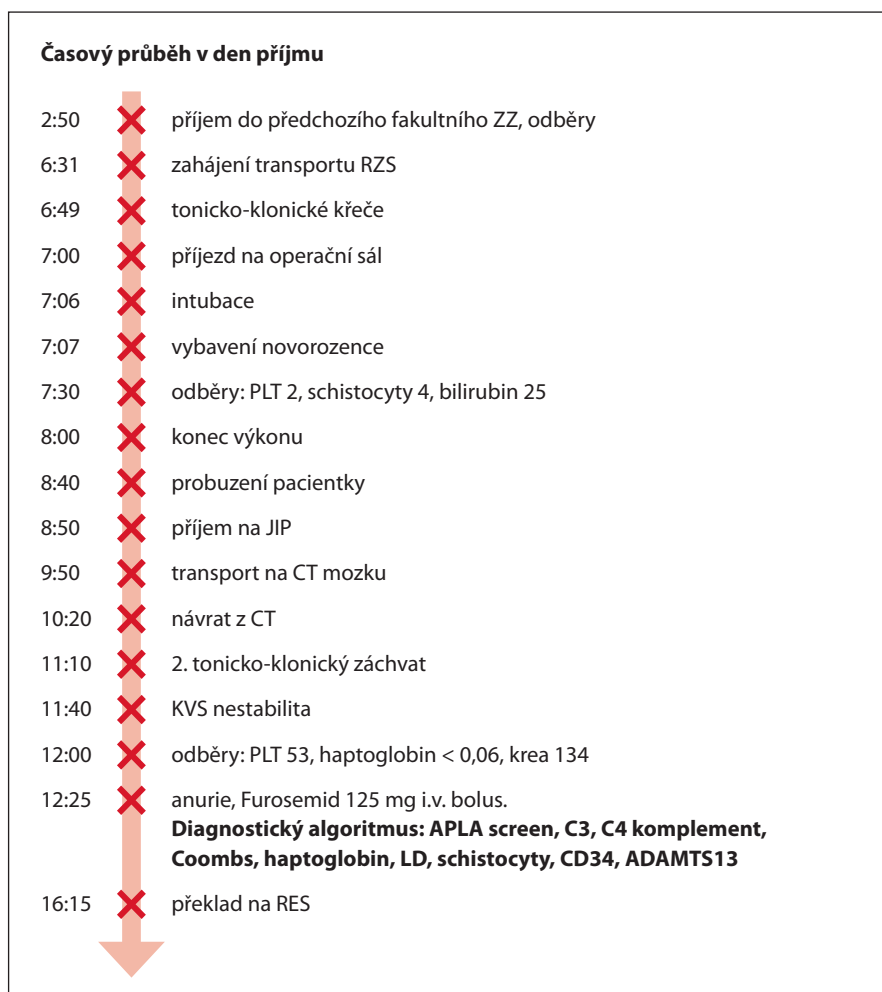
Trombotické mikroangiopatie (TMA) jsou klinické syndromy charakterizované mikroangiopatickou hemolytickou anémií (MAHA), trombocytopenií a poškozením orgánů, především mozku, ledvin a srdce [1]. Gravidita a postpartální období představují vysoce rizikové faktory pro vznik TMA [2]. Včas nerozpoznaná a neadekvátně léčená trombotická mikroangiopatie může vést až k ohrožení života rodičky. Proto je nutná promptní diagnostika, která je však komplikovaná tím, že klinický obraz různých TMA je velmi podobný. Rodička s diagnózou TMA má 4,5× vyšší mortalitu než

rodička bez této diagnózy [3]. Až 81 % z těchto žen vyžaduje zahájení intermitentní hemodialýzy (IHD) a 45 % progreduje do terminálního stádia selhání ledvin [3]. Předpokládá se, že narůstající věk rodiček a zvyšující se počet těhotenství z umělého oplodnění (IVF) povede k vyšší frekvenci výskytu TMA spojených s graviditou [4].

V těhotenství se vyskytují čtyři hlavní formy TMA, mezi které patří *Haemolysis, Elevated Liver enzymes, Low Platelets* (HELLP) syndrom, trombotická trombocytopenická purpura (TTP), komplementem mediovaná trombotická mikroangiopatie (cmTMA)/atypický he-

molyticko-uremický syndrom – aHUS) a TMA asociovaná s antifosfolipidovým syndromem (APS) [3].

V porodnictví je nečastější formou TMA HELLP syndrom vyskytující se ve 2–6 případech na 1 000 těhotenství [5]. Symptomy jsou nespecifické. Zahrnují bolest v pravém horním podžebří, nauzeu, zvracení a únavu. Vážné renální poškození je při HELLP syndromu neobvyklé [3]. HELLP syndrom je často spojen s preeklampsií. Jedinou kauzální terapií je ukončení gravidity, po které dochází ke spontánní restituci příznaků do 48–72 h. Pokud však k úpravě zdravotního stavu v této době nedojde,



Obr. 1. Časová osa pro lepší přehlednost rychlého sledu událostí.

APLA – anti-phospholipid antibodies; Coombs – Coombsův test; CT – počítačová tomografie; JIP – jednotka intenzivní péče; krea – kreatinin; KVS – kardiovaskulární systém; LD – laktátdehydrogenáza; PLT – počet trombocytů v $\times 10^9/l$; RES – resuscitační oddělení; RZS – rychlá zdravotní služba; ZZ – zdravotní zařízení

je nutné zvážit jinou formu TMA. V některých případech může být rozvoj příznaků fulminantní, a proto neadekvátní prodleva v diagnostice a terapii může vést k ohrožení života rodičky. Při podezření na HELLP syndrom je žádoucí pečlivě sledovat klinický a laboratorní stav rodičky. Symptomy méně typické pro HELLP syndrom, tzv. *red flags*, by měly vést k zapojení multidisciplinárního týmu zahrnujícího porodníka, intenzivistu, nefrologa a hematologa, ke spuštění diagnostického algoritmu za účelem identifikace formy TMA a k zahájení výměnné plazmaferézy v případě nebezpečí z prodlení při čekání na výsledek ADAMTS13. Mezi *red flags*, které by

měly vzbudit podezření na jinou formu TMA, patří např. neurologické projevy, vzestup kreatininu a urey, koagulopatie a bolesti na hrudi [5].

TTP je vzácná, potenciálně život ohrožující forma TMA. Je způsobena vážným nedostatkem enzymu ADAMTS13, který štěpí von Willebrandův faktor (vWF). Nedostatek ADAMTS13 vede ke vzniku velkých, vysoce adhezivních multimerů vWF, které způsobují patologickou agregaci destiček a vedou k ischemickému poškození orgánů [7]. Klinický obraz zahrnuje horečku, neurologické projevy a poškození ledvin. TTP má vyšší tendenci k neurologickým komplikacím, jako jsou encefalopatie, křeče a cévní

mozkové příhody, zatímco poškození ledvin bývá obvykle mírnější než u jiných forem TMA [3]. Diagnóza TTP je stanovena na základě změření hladiny ADAMTS13 (< 10 %) a přítomnosti protilátek proti ADAMTS13 IgG [7]. Cílenou terapií TTP je výměnná plazmaferéza [7].

Gravidita, a především postpartální období jsou považovány za jeden z hlavních spouštěcích mechanismů vzniku cmTMA/aHUS s prevalencí 1 na 25 000 těhotenství [3]. Nadměrná aktivita alternativní dráhy komplementu vede k endoteliálnímu poškození a následně vzniku TMA.

Do klinického obrazu opět spadají nespecifické symptomy, které zahrnují nauzeu, zvracení, bolest břicha, bolest hlavy, alterované vědomí a hypertenzi. Poškození ledvin je přítomno téměř vždy a bývá mnohem závažnější než při TTP [3]. Významně zvýšené hodnoty kreatininu a laktátdehydrogenázy (dále jen LD) silně naznačují diagnózu cmTMA/aHUS [3]. Hodnoty LD nad $17 \mu\text{kat/l}$ ($> 1\ 000 \text{ U/l}$) jsou na rozdíl od HELLP syndromu běžné [8]. Management cmTMA/aHUS byl donedávna založen výhradně na výměnné plazmaferéze, která je pouze symptomatickou terapií [8]. Po schválení léčby inhibitory C5 je nyní efektivní terapií eculizumab, který normalizuje laboratorní hodnoty a zlepšuje renální funkci. Mezi jeho nevýhody patří vysoká cena (často vedoucí k odkladu léčby), dlouhodobá terapie a zvýšené riziko infekčních komplikací [9].

POPIS PŘÍPADU (OBR. 1)

Příjem pacientky

Těhotná pacientka, 32 let (G2 P1) v 28+2 gestační týden, byla původně hospitalizována pro akutní bolesti epigastria se zvracením na Gynekologicko-porodnické oddělení městské nemocnice. Při vstupním TK 198/130 mm Hg a podezření na HELLP syndrom byla po i.v. labetalolu urgentně transportována do perinatologického centra. Během transportu prodělala tonicko-klonický záchvat, po diazepamem zůstala somnolentní.

Tab. 1. Vývoj cíleného laboratorního vyšetření v čase.

	Z dokumentace před příjmem (2:50)	7:30	12:00	2. den 6:00
Krevní obraz	HGB 115 g/l PLT 17310 ⁹ /l	HGB 96 g/l PLT 72 ×10 ⁹ /l	HGB 89 g/l PLT 53 ×10 ⁹ /l	HGB 70 g/l PLT 40 ×10 ⁹ /l
Schistocyty		4		
Jaterní testy	lehce zvýšené bili 4 μmol/l	ALT 22,3 μkat/l bili 25,3 μmol/l	bili 52 μmol/l	ALT 23,09 μkat/l AST 46,11 μkat/l bili 29,1 μmol/l
LD	8,4 μkat/l			61,8 μkat/l
Haptoglobin			< 0,06 g/l	
Koagulace		INR 1,6 APTT 36 sekund fibrinogen 3,48 g/l		
Dusíkaté metabolity	krea 79 μmol/l urea 6,0 mmol/l KM 394 μmol/l	krea 73 μmol/l urea 6,2 mmol/l KM 512 μmol/l	krea 134 μmol/l urea 8,3 mmol/l KM 550 μmol/l	krea 260 μmol/l urea 13,5 mmol/l

Tabulka znázorňuje hodnoty cíleného laboratorního vyšetření a jejich vývoj v čase. Laboratorní známky MAHA: pokles hemoglobinu (HGB) (může být způsoben také krevními ztrátami spojenými se SC), přítomnost schistocytů, zvýšená laktátdehydrogenáza (LD), nízký haptoglobin. Rychle se rozvíjející trombocytopenie (PLT). Výrazné zvýšení hodnot kreatininu (krea) a urey a kyseliny močové (KM). Nárůst bilirubinu (bili). Známky koagulopatie nejsou výrazné. Odběry byly provedeny po podání fibrinogenu.

Operační řešení

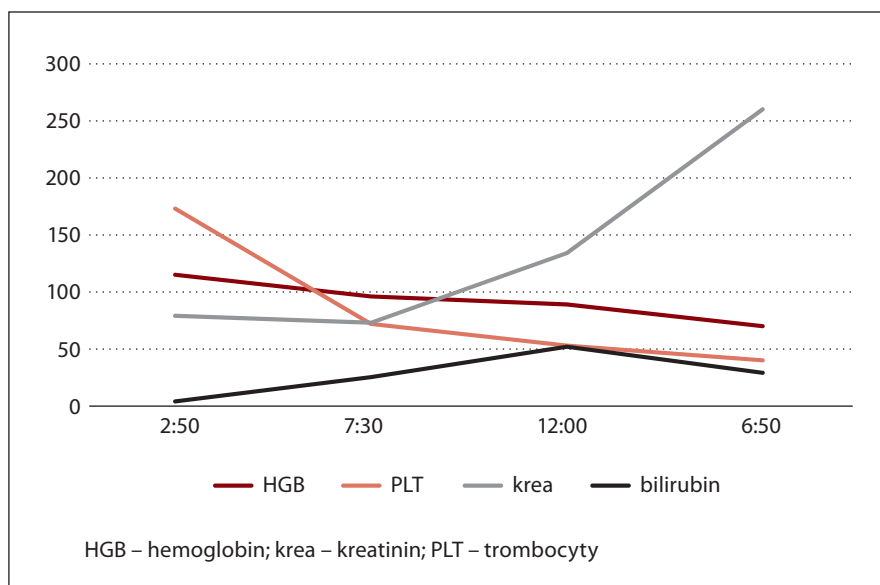
Byl proveden císařský řez v celkové anestezii (indikace: eklampsie, vitální ohrožení matky i plodu). Novorozenec 1 060 g, APGAR 2 6 6, byl ihned předán neonatologům. Intraoperační krevní ztráta 700 ml, rozvíjející se koagulopatie korigována kyselinou tranexamovou 1 g, fibrinogenem + ROTEM řízenou terapií.

Bezprostřední pooperační průběh

Pacientka zůstávala hypertenzní (až 220/110 mm Hg) a prodělala další eklamptický záchvat; pokračovala i.v. terapie dihydralazinem + MgSO₄. Do 12 h se rozvinula oligo až anurie nereagující na furosemid, laboratorně mikroangiopatická neimunitní hemolytická anémie, trombocytopenie a hemoglobinurie (viz tab. 1 a graf 1). Proto bylo vysloveno podezření na TMA a provedeny odběry.

Diagnóza a léčba TMA

Na základě kompletního panelu (schistocyty, ↑LD, normální ADAMTS13 = 83 %) stanovena diagnóza komplementem zprostředkované TMA/atypického HUS.



Graf 1. Grafické znázornění vývoje cíleného laboratorního vyšetření v čase.

Zahájena denní výměnná plazmaferéza s odstupem 24 h (3 dny) a 4. den po císařském řezu podán eculizumab; terapie trvala 6 měsíců.

Výsledek

Intermitentní hemodialýza byla nutná od 2. do 30. dne po porodu; poté se diuréza obnovila a renální funkce se znormalizovaly.

Tato kazuistika ilustruje nutnost rychlé diferenciální diagnostiky TMA v těhotenství a efekt cílené komplement inhibiční terapie na záchranu renálních funkcí.

DISKUZE

Trombotické mikroangiopatie jsou diagnostickým oříškem, zejména v porodnictví, kde může prodleva ve spuštění

diagnostického algoritmu a následné terapie vést k fatálním následkům.

V prezentované kazuistice se jedná o případ cmTMA/aHUS, kdy byly diagnostické kroky zahájeny včas, a přesto došlo k selhání ledvin s nutnou IHD po dobu 4 týdnů.

Nečekalo se 48–72 h pro odlišení HELLP syndromu, protože pacientka již při příjezdu na operační sál vykazovala symptomy netypické pro HELLP syndrom.

Mezi atypické projevy HELLP syndromu v tomto případě patřily neurologické příznaky a hemoglobinurie s následně se rozvíjejícím oligoanurickým renálním selháním. To potvrdila rychlá a výrazná elevace kreatininu, kdy během pěti hodin došlo ke zdvojnásobení výchozí hodnoty. Tyto *red flags* vedly k zahájení multidisciplinární spolupráce a spuštění diagnostického algoritmu k odhalení jiné příčiny TMA, než je HELLP syndrom.

Zůstává otázkou, zda by průběh onemocnění byl mírnější, pokud by plazmaferéza byla zahájena dříve než po 24 h. Je však známo, že jedinou kauzální terapií cmTMA/aHUS je eculizumab, jenž by měl být podán do 5–7 dnů – což bylo v tomto případě splněno.

Nabízí se i spekulace, jak by se stav pacientky vyvíjel, kdyby plazmaferéza ne-

byla zahájena vůbec a eculizumab by byl podán ihned.

ZÁVĚR

Prezentovaný případ zdůrazňuje nutnost zvážení jiné formy TMA při suspektním HELLP syndromu s neobvyklými klinickými a laboratorními projevy.

Rychlé spuštění diagnostického algoritmu a zahájení mezioborové spolupráce umožňuje časnou terapii a zlepšení prognózy pacientek s těmito vzácnými, avšak velmi závažnými onemocněními.

Literatura

1. Che M, Moran S, Smith R, et al. A case-based narrative review of pregnancy-associated atypical hemolytic uremic syndrome/complement-mediated thrombotic microangiopathy. *Kidney Int.* 2024;105(5):960–970. doi: 10.1016/j.kint.2023.12.021.
2. Fakhouri F, Scully M, Provôt F, et al. Management of thrombotic microangiopathy in pregnancy and postpartum: report from an international working group. *Blood.* 2020;136(19):2103–2117. doi: 10.1182/blood.2020005221.
3. Urra M, Lyons S, Teodosiu C, et al. Thrombotic microangiopathy in pregnancy: current understanding and management strategies. *Kidney Int Rep.* 2024;9(8):2353–2371. doi: 10.1016/j.ekir.2024.05.016.
4. Ryšavá R. Stručné představení doporučeného postupu – Trombotické mikroangiopatie v graviditě a po porodu (symposium AstraZeneca), Přednáška, Pařížkovy dny, 13.3.2025.
5. Koucký M, Toman A, Ryšavá R, Pařízek A. Vnitřní postup Kliniky gynekologie, porodnictví a neonatologie 1.LF UK a VFN 2020.

6. Koucký M, Toman A, Ryšavá R, Pařízek A. Trombotické mikroangiopatie a těhotenství. *Ceska Gynekol.* 2020;85(1):18–28.

7. Ferrari B, Peyvandi F. How I treat thrombotic thrombocytopenic purpura in pregnancy. *Blood.* 2020;136(19):2125–2132. doi: 10.1182/blood.2019000962.

8. Giannubilo SR, Marzioni D, Tossetta G, Ciavattini A. HELLP syndrome and differential diagnosis with other thrombotic microangiopathies in pregnancy. *Diagnostics.* 2024;14(4):352. doi: 10.3390/diagnostics14040352.

9. Vachek J, Zakiyanov O, Motáš V, Tesař V. Trombotická mikroangiopatie z pohledu nefrologa. *Gastroent Hepatol.* 2015;69(3):262–266. doi: 10.14735/amgh2015262.

PODÍL AUTORŮ NA RUKOPISU

NČ – napsání rukopisu, PN – kontrola

ČESTNÉ PROHLÁŠENÍ

Autoři práce prohlašují, že v souvislosti s tématem, vznikem a publikací tohoto článku nejsou ve střetu zájmů a vznik ani publikace článku nebyly podpořeny žádnou farmaceutickou firmou.

Do redakce doručeno dne: 3. 4. 2025.

Přijato po recenzi dne: 16. 10. 2025.

MUDr. Natálie Čechák,

Klinika anesteziologie, resuscitace

a intenzivní medicíny

1. LF UK a VFN v Praze

U Nemocnice 2

128 08 Praha 2

e-mail: natalie.cechak@vfn.cz