

Poškození ledvin monoklonálním imunoglobulinem a/nebo volnými lehkými řetězci

Klasifikace dle „International Kidney and Monoclonal Gammopathy Research Group“

Renal damage by monoclonal immunoglobulin and/or free light chains

Classification according to the „International Kidney and Monoclonal Gammopathy Research Group“

Adam Z.¹, Kment M.², Rohál T.³, Řehořová J.⁴, Krejčí M.¹, Král Z.¹, Pour L.¹

¹ Interní hematologická a onkologická klinika LF MU a FN Brno

² Institut klinické a experimentální medicíny, Pracoviště klinické a transplantční patologie, Praha

³ Institut klinické a experimentální medicíny (IKEM), Klinika nefrologie, Praha

⁴ Interní gastroenterologická klinika LF MU a FN Brno

SOUHRN: Monoklonální gamapatie renálního významu (*monoclonal gammopathy of renal significance* – MGRS) byla definována v roce 2012 jako poškození ledvin etiopatogeneticky související s volnými lehkými řetězci imunoglobulinů (*free light chain* – FLC) anebo monoklonálním imunoglobulinem (M-Ig). Prevalenci MGRS popisují jenom dvě studie. Analýza z Mayo Clinic prokázala v populaci starší 50 let monoklonální gamapatie nejasného významu (*monoclonal gammopathy of undetermined significance* – MGUS) z lehkých řetězců u 0,8 % osob a z nich 23 % mělo poškození ledvin. Jiná analýza uvádí, že 10 % osob s monoklonální gamapatií, kteří zdánlivě odpovídají kritériím MGUS, trpí některou z forem poškození organismu, což odpovídá 0,32 % osob v populaci starší 50 let a 0,53 % osob starších 70 let. Poškození ledvin volnými lehkými řetězci a/nebo monoklonálním imunoglobulinem bude tedy častější, než je diagnostikováno. Nomenklatura a definice jednotlivých forem poškození ledvin v rámci MGRS byla vytvořena mezinárodní skupinou „International Kidney and Monoclonal Gammopathy Research Group“. Klasifikace zveřejněná v roce 2019 má dvě hlavní kategorie. Do první kategorie se řadí poškození ledvin způsobené M-Ig s depozity M-Ig, či jeho částí, v ledvinách. Tato kategorie se dále dělí na dvě základní podkategorie, organizovaná a neorganizovaná (amorfní) depozita M-Ig. Do druhé kategorie patří poškození ledvin způsobené M-Ig bez depozit M-Ig, či jeho částí, v ledvinách. Cílem léčby všech forem MGRS je eradikace buněčného klonu, který produkuje nefrotoxické FLC, případně nefrotoxický M-Ig. Pro dosažení tohoto cíle je nutné použít nejúčinnější léky, mezi něž patří anti-CD38 monoklonální protilátky. Cílem textu je stručně informovat o morfologické klasifikaci MGRS a současně léčbě.

KLÍČOVÁ SLOVA: monoklonální gamapatie renálního významu

ÚVOD

Poškození ledvin nízkou koncentrací klonálních volných lehkých řetězců (*free light chain* – FLC) anebo nízkou koncentrací monoklonálního imunoglobulinu (M-Ig), produkovaným nemaligním buněčným klonem, nepatří mezi známé

klinické jednotky. Tyto formy jsou diagnostikovány velmi zřídka, a proto mezi lékaři panuje názor, že se vyskytují opravdu jen velmi vzácně.

Domníváme se, že tyto formy poškození ledvin probíhají velmi často bez rozpoznání jejich etiopatogenetické

příčiny. Pacienti pak končí na dialýze s diagnózou *end stage* poškození ledvin, aniž by byla příčina poškození ledvin odhalena. Četnější výskyt těchto poškození usuzujeme ze dvou studií, které mimo jiné stanovily prevalenci monoklonální gamapatie renálního významu

SUMMARY: Monoclonal gammopathy of renal significance (MGRS) was defined in 2012 as etiopathogenetically related kidney damage associated with free light chain (FLC) or monoclonal immunoglobulin (M-Ig). The prevalence of MGRS is described in only two studies. An analysis from the Mayo Clinic found that in a population over the age of 50, light chain monoclonal gammopathy of undetermined significance (MGUS) was present in 0.8% of individuals, and among them, 23% had kidney damage. Another analysis reported that 10% of individuals with monoclonal gammopathy who seemingly meet the criteria for MGUS suffer from some form of organ damage, which corresponds to 0.32% of individuals over 50 years old and 0.53% of those over 70. Kidney damage from free light chains and/or monoclonal immunoglobulin is therefore more common than diagnosed. The nomenclature and definition of individual forms of kidney injury within MGRS was developed by the International Kidney and Monoclonal Gammopathy Research Group. The classification, published in 2019, consists of two main categories. The first category includes kidney damage caused by M-Ig with deposits of M-Ig, or its components, in the kidneys. This category is further divided into two basic subcategories, organized and unorganized (amorphous) M-Ig deposits. The second category includes kidney damage caused by M-Ig without M-Ig deposits, or parts of it, in the kidneys. The goal of treatment for all forms of MGRS is the eradication of the cellular clone producing nephrotoxic FLC or nephrotoxic M-Ig. To achieve this goal, it is necessary to use the most effective drugs including anti-CD38 monoclonal antibodies. The aim of this text is to provide a brief overview of the morphological classification of MGRS and current treatment approaches.

KEY WORDS: monoclonal gammopathy of renal significance

(*monoclonal gammopathy of renal significance* – MGRS), a z dalších dvou studií, které u pacientů s monoklonální gamapatií provedly cílený screening některé z forem poškození monoklonálním imunoglobulinem.

STUDIE POPISUJÍCÍ PREVALENCI POŠKOZENÍ LEDVIN V SOUVISLOSTI S MONOKLONÁLNÍ GAMAPATÍÍ

Epidemiologická studie z Mayo Clinic zahrnovala 21 463 osob starších 50 let. Jejím cílem bylo získat informace o prevalenci monoklonální gamapatie nejistého významu, tvořené pouze lehkými řetězci (*light chain – monoclonal gammopathy of undetermined significance* – LC-MGUS). Prevalence LC-MGUS byla stanovena na 0,8 % obyvatel \geq 50 let. Prevalenci klasického MGUS + LC-MGUS stanovili na 4,2 % v populaci \geq 50 let. Překvapivým a zásadním zjištěním bylo, že 23 % pacientů s LC-MGUS mělo nějakou formu poškození ledvin, která souvisela s přítomnou plazmocelulární dyskrázií [1], neboli 0,18 % vyšetřovaných osob starších 50 let mělo LC-MGUS poškozující ledviny.

Druhá epidemiologická studie, věnující se tématu MGRS, uvádí, že 10 % osob s monoklonální gamapatií, kteří zdánlivě odpovídají kritériím MGUS (nenaplnuje kritéria maligní krevní nemoci),

trpí některou z forem poškození organismu monoklonálním imunoglobulinem (nejčastěji poškození ledvin či poškození srdce AL-amyloidem). Citování autoři uvádějí, že MGRS či jiné formy poškození monoklonálním imunoglobulinem, jsou diagnostikovatelné u 0,32 % vyšetřených osob v populaci starší 50 let a 0,53 % osob starších 70 let [2].

STUDIE VYHLEDÁVJÍCÍ U OSOB S MGUS URČITÉ FORMY POŠKOZENÍ ORGANIZMU ETIOPATOGENETICKY SOUVISEJÍCÍ S MONOKLONÁLNÍ GAMAPATÍÍ

Autoři z Innsbrucku popsali ve skupině 2 935 osob s diagnózou MGUS frekvenci výskytu poškození ledvin související s FLC anebo s M-Ig. Poškození ledvin odpovídající MGRS prokázali u 44 z 2935 (1,5 %) osob. Z těchto 44 pacientů s MGRS bylo 20 (46 %) pacientů s IgG-MGUS, 11 (25 %) pacientů s IgM-MGUS, 3 (7 %) pacienti s IgA-MGUS, 1 (2 %) pacient s IgD MGUS, a 9 (21 %) pacientů s LC-MGUS [3].

Podobnou formu, tedy screening nějaké formy poškození monoklonálním imunoglobulinem v souboru osob sledovaných pro MGUS, má další studie z Mayo Clinic. V letech 1972–2010 na

Mayo Clinic evidovali pouze 16 pacientů s diagnostikovaným syndromem Schnitzlerové. Ve sledování však měli 4 103 pacientů s MGUS typu IgM (MGUS-IgM). Když v tomto souboru (osob s M-IgM) provedli screening syndromu Schnitzlerové, odhalili dalších 46 případů, které ošetřující hematolog dříve jen kontroloval s cílem časného zjištění přechodu IgM-MGUS do Waldenströmovy makroglobulinémie a přehlížel u nich přítomnost syndromu Schnitzlerové [4].

Těmito dvěma studii, které popisují prevalenci poškození ledvin monoklonálním imunoglobulinem či FLC v populaci, a dalšími dvěma studii, v rámci nichž byla cíleně dohledána frekvence poškození ledvin u osob s již dříve diagnostikovanou monoklonální gamapatií, případně frekvence kožního poškození typu syndromu Schnitzlerové, chceme u osob s již dříve diagnostikovaným M-Ig typu IgM dokumentovat, že při cíleném pátrání bude frekvence poškození organismu monoklonálním imunoglobulinem anebo volnými lehkými řetězci vyšší, než je současná praxe.

Připravili jsme proto velmi stručný přehled všech možných forem poškození ledvin monoklonálním imunoglobulinem anebo volnými lehkými řetězci i s informací o léčbě. Jejich podrobný popis lze najít v dalších publikacích [5,6].

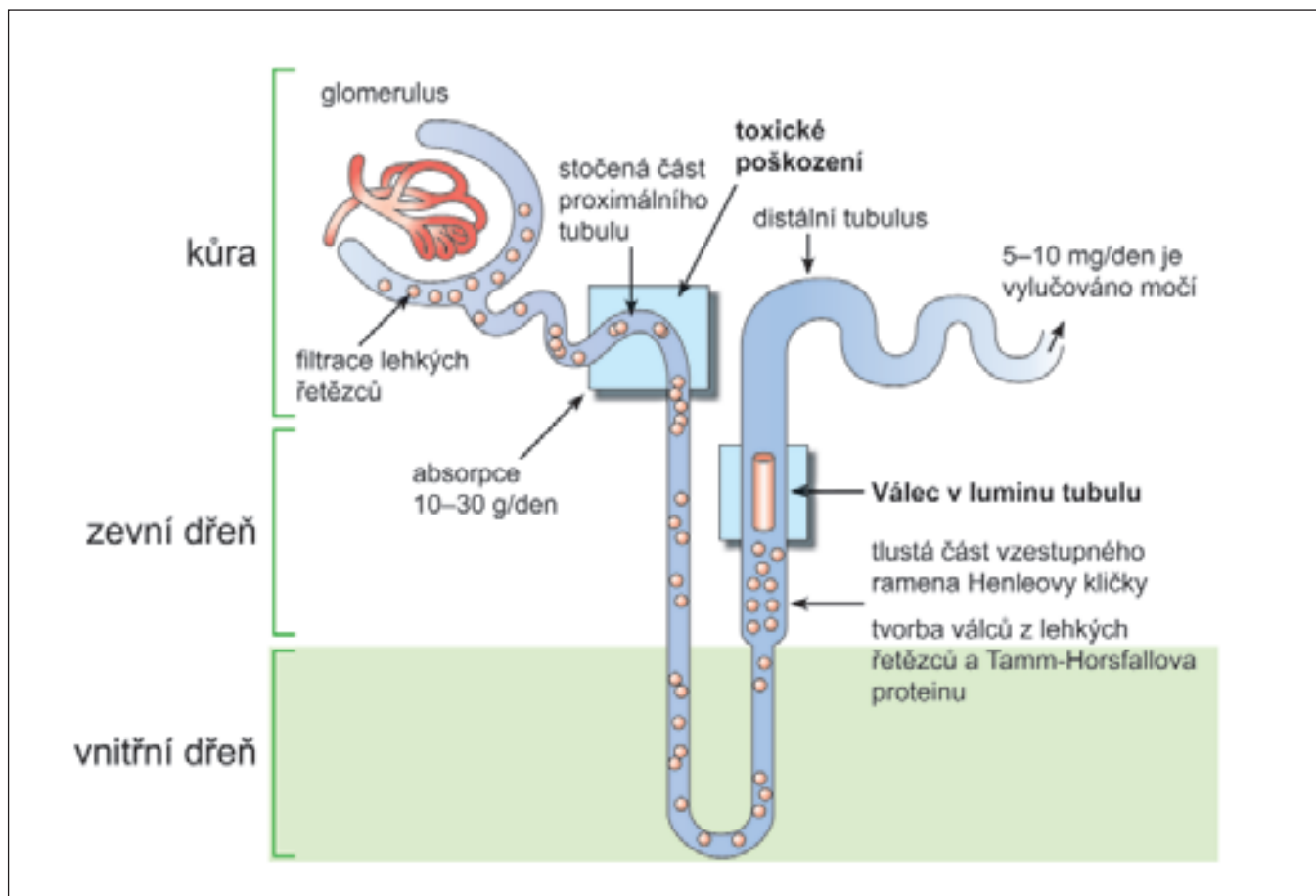


Schéma 1. Poločas volných lehkých řetězců v séru je 2–6 h a jsou natolik malé, že volně procházejí bazální membránou glomerulárních kapilách do ultrafiltrátu. Profiltrované volné lehké řetězce jsou reabsorbovány a katabolizovány v buňkách proximálního tubulu. V proximálním tubulu může být denně reabsorbováno a následně katabolizováno 10–30 g těchto malých, volně prostupných bílkovin. Při překročení resorbční kapacity tubulárních buněk pro volné lehké řetězce nebo v rámci toxického poškození tubulárních buněk volné lehké řetězce procházejí nefronem až do Henleovy kličky. V Henleově kličce volné lehké řetězce gelifikují a vytvářejí nerozpustné válce. Matrix těchto válců tvoří Tamm-Horsfallův protein, který je produkován v tlustém raménku Henleovy kličky. Selhání ledvin je častou komplikací mnohočetného myelomu a jeho nejčastější formou je „myelomová ledvina“ (*cast nephropathy*), charakterizována nálezem válců v distálním tubulu a ve sběrných kanálcích.

KLASIFIKACE POŠKOZENÍ LEDVIN MONOKLONÁLNÍM IMUNOGLOBULINEM Z ROKU 2019 DLE „INTERNATIONAL KIDNEY AND MONOCLONAL GAMMOPATHY RESEARCH GROUP“

FLC jsou filtrovány v glomerulech a vstřebávány v proximálním tubulu, a tak je poškození ledvin depozity lehkých řetězců (*light chain* – LC) častější než poškození jiných tkání. Pouze při vysoké koncentraci FLC, kdy je překročena resorpční schopnost proximálního tubulu, se volné lehké řetězce dostávají do moče, jak ilustruje schéma 1,

věnované odlitkové nefropatii (*cast nephropathy*).

LC lze klasifikovat na tubulopatické, pokud poškozují proximální tubulus, anebo na glomerulopatické, pokud LC reagují se strukturami glomerulu a s mezangiálními buňkami. Tubulopatické FLC způsobují různé formy poruch tubulů (proximální tubulopatie, *light chain proximal tubulopathy*), glomerulopatické pak poruchy glomerulů. Glomerulopatické LC mohou být podkladem jak AL-amyloidózy, tak i *light chain deposition disease* – LCDD.

V roce 2012 vyšla první zásadní publikace skupiny *The International Kidney and Monoclonal Gammopathy Re-*

search Group. Pro skupinu chorob, kdy volné lehké řetězce anebo M-Ig poškozují ledviny, vytvořili termín *Monoclonal Gammopathy of Renal Significance*. Tento termín zastřešuje všechny případy poškození ledvin monoklonálním imunoglobulinem u pacientů nespňujících morfoloická a laboratorní kritéria mnohočetného myelomu (MM) či Waldenströmovy makroglobulinémie (MW).

V roce 2019 vydala tato mezinárodní skupina další publikaci, v níž definuje názvosloví poruch spadajících pod zastřešující název *Monoclonal Gammopathy of Renal Significance* – MGRS, což dnes představuje podmnožinu patologických projevů vyšší jednotky s ná-

Tab. 1. Definice monoklonální gamapatie renálního významu (MGRS) dle „International Kidney and Monoclonal Gammopathy Research Group“ [7,8].

Je přítomná jakákoliv B buněčná či plazmocelulární lymfoproliferace s následující charakteristikou:

- jedno či více forem poškození ledvin je způsobeno monoklonálním imunoglobulinem nebo jeho částmi,
- plazmocelulární či B buněčná lymfoproliferace nezpůsobuje žádné pro jednotlivá onemocnění specifické komplikace a nenaplnuje žádné současné indikace k léčbě neboli nesplňuje kritéria MM nebo MW.

MM – mnohočetný myelom; MW – morbus Waldenström

zvem *Monoclonal Gammopathy of Clinical Significance* [7,8].

Diagnostika ledvinových poruch je založena na hodnocení bioptických vzorků ledvinového parenchymu s imunofluorescenčním či imunohistochemickým průkazem depozit monoklonálního imunoglobulinu a často přihlíží i k elektronmikroskopickému obrazu.

Termíny pro jednotlivé poruchy se odvíjejí od morfologického obrazu nezávisle na tom, v jaké klinické jednotce je M-Ig produkován.

Monoklonální imunoglobulin u těchto méně známých poruch bývá nejčastěji tvořen malým klonem, který by nebyl nefropatie jinak splňoval charakteristiku diagnózy MGUS, jež je obsažena v Mezinárodní klasifikaci nemocí (MKN-10) pod kódem D-472. V dalších případech poškození ledvin byl monoklonální imunoglobulin produkován některou z níže agresivních lymfoproliferací typu chronické lymfatické leukemie (CLL) nebo lymfomu marginální zóny [7,8]. Vzácněji byl M-Ig, který vytvářel obraz nefropatie, vytvářen některým jiným histologickým typem B-lymfoproliferace.

Definice MGRS je uvedena v tab. 1. Odlitková nefropatie (myelomová ledvina, *cast nephropathy*) se z této klasifikace vymyká, protože je obvykle vázána na symptomatický mnohočetný myelom s masivní infiltrací v kostní dřeni, která vyprodukuje vysokou koncentraci klonálního lehkého řetězce. Tuto formu poškození jsme v rámci kompletnosti zmínili v úvodu.

Skupina *International Kidney and Monoclonal Gammopathy Research Group* v roce 2019 rozdělila poškození ledvin monoklonálním imunoglobulinem na dvě základní kategorie [7,8]:

- Poškození ledvin způsobené M-Ig s depozity M-Ig, či jeho částí, v ledvinách. Tato kategorie se dále dělí na dvě základní podkategorie, organizovaná a neorganizovaná (amorfní) depozita M-Ig.
- Poškození ledvin způsobené M-Ig bez depozit M-Ig, anebo jeho částí, v ledvinách.

V dalším textu stručně charakterizujeme jednotlivé morfologické kategorie, definované uvedenou mezinárodní pracovní skupinou. Cílem je upozornit na skutečnost, že i nevelká monoklonální gamapatie může poškodit ledviny, a potlačení této gamapatie může přispět ke zlepšení funkce ledvin. V retrospektivní analýze 5 410 ledvinových biopsií bylo prokázáno, že u 2,5 % vyšetřených se na poškození ledvin podílel monoklonální imunoglobulin nebo jeho volné lehké řetězce [9].

Samotné poškození ledvin monoklonálním imunoglobulinem lze členit jednak dle místa jeho depozice, anebo dle struktury deponovaného M-Ig. V praxi se používají obě členění.

Členění dle místa depozice M-Ig anebo FLC uvádí tab. 2. Někdy je však M-Ig deponován ve více strukturách, načež vystává otázka, kam tuto jednotku zařadit.

Při dalším popisu klinických jednotek se přidržíme členění dle charakteru depozice monoklonálního imunoglobulinu anebo FLC, tak jak to charakterizuje tab. 3, převzatá z recentní publikace *International Kidney and Monoclonal Gammopathy Research Group* [7,8].

Další členění této skupiny se odvíjí od velikosti a struktury depozita monoklonálního imunoglobulinu (M-Ig) na:

- fibrilární;
- mikrotubulární;
- krystalickou anebo inkluzní [7,8].

SKUPINA NEFROPATÍ S FIBRILÁRNÍMI DEPOZITY M-IG ČI JEHO ČÁSTÍ

Do kategorie fibrilárních depozit patří ukládání fibril vytvářejících hmoty amyloidu s typickou reakcí na Kongo červen. V elektronovém mikroskopu jsou prokázány nevětvené fibrily s průměrem 7–12 nm. Tyto amyloidové fibrily jsou uloženy v glomerulech a v intersticiu. V tubulech jsou amyloidová depozita zcela výjimečně. AL amyloidóza je nečastější jednotkou z této skupiny [10,11].

Podstatně vzácnější je forma nefropatie zvaná *monoclonal fibrillary glomerulonephritis*, do češtiny přeloženo jako „fibrilární glomerulonefritida s depozitem monoklonálního imunoglobulinu“. Zde se uvádí podstatně větší průměr těchto fibril, 10–30 nm. Fibrilární glomerulonefritida je širší jednotkou a snad pouze 7–17 % pacientů s fibrilární glomerulonefritidou má přítomný monoklonální imunoglobulin související s tímto typem poškození [12]. Takže fibrilární glomerulonefritida ledvin může, ale nemusí souviset s monoklonálním imunoglobulinem. Vše závisí na prokázání, jestli deponované fibrily jsou, či nejsou monoklonálním imunoglobulinem [7,8,12].

SKUPINA NEFROPATÍ S MIKROTUBULÁRNÍMI DEPOZITY M-IG, ČI JEHO ČÁSTÍ

Do této skupiny patří imunotaktoidní glomerulonefritida a kryoglobulinemická glomerulonefritida. Mikrotubuly na rozdíl od fibril mají podstatně širší průměr, 17–52 nm, a jsou

Tab. 2. Poškození ledvin u MGRS. Rozdělení dle struktur, které jsou maximálně poškozeny [9].

MGRS s depozity monoklonálního imunoglobulinu anebo FLC ve struktuře ledvin

Glomerulární depozice	Tubulointersticiální depozice	Intrarenální a vaskulární depozice
amyloidóza (AL/AH/AHL)	LCPT <i>with and without crystals</i>	amyloidóza
monoklonální fibrilární glomerulopatie	CSH	krystalglobulinémie
imunotaktoidní glomerulopatie	<i>amyloidosis</i>	MIDD
kryoglobulinemická GN (typ I a II)	MIDD	<i>cryoglobulinemic</i> GN (typ I a II)
MIDD (LCDD/HCDD/HLCDD)		
PGNMID		
MPGN asociovaná s M-Ig		
MN při monoklonální gamapatii		

MGRS bez depozit monoklonálního imunoglobulinu ve struktuře ledvin

Glomerulární poškození	Tubulointersticiální poškození	Intrarenální cévní poškození
C3GN		TMA
TMA		POEMS syndrom
POEMS syndrom		

AH-amyloidóza – amyloidóza tvořená těžkými řetězci (heavy chain); AHL-amyloidóza – amyloidóza tvořená kombinací těžkých a lehkých řetězců (*heavy and light chain*); AL-amyloidóza – amyloidóza tvořená lehkými řetězci (*light chain*); C3GN – C3 *glomerulonephritis*; CSH – *crystal-storing histiocytosis*; HCDD – *heavy chain deposition disease*; FLC – volné lehké řetězce; HLCDD – *heavy and light chain depositon disease*; LCDD – *light chain deposition disease*; LCPT – *light chain proximal tubulopathy*; MGRS – monoklonální gamapatie renálního významu (*monoclonal gammopathy of renal significance*); MIDD – *monoclonal immunoglobulin depositon disease*; MN – membranózní nefropatie (*membranous nephropathy*); MPGN – membranoproliferativní glomerulomefritida (*membranoproliferative glomerulonephritis*); PGNMID – *proliferative glomerulonephritis with monoclonal immunoglobulin deposits*; POEMS – *polyneuropathy organomegaly endocrinopathy monoclonal gammopathy and skin changes*; TMA – trombotická mikroangiopatie

Tab. 3. Klasifikace poškození ledvin FLC či M-Ig dle [8]. Termíny ponechány v původní anglické formě.

Poškození ledvin FLC a monoklonálními imunoglobuliny (M-Ig).					
Koncentrace FLC ve stovkách až tisících mg/l	Koncentrace FLC v desítkách až stovkách mg/l				
	Poškození ledvin s depozity FLC či M-Ig				Poškození ledvin bez depozit FLC či M-Ig
	Organizovaná depozita FLC či M-Ig			Neorganizovaná depozita FLC či M-Ig	
	Fibrilární depozita	Mikrotubulární depozita	Inkluzní, či krystalická depozita		
odlittková nefropatie (<i>cast nephropathy</i>)	<i>AL-amyloidosis</i> synonymem (FLC lambda)	<i>imunotaktoid glomerulonephritis</i> (IgG)	<i>light chain proximal tubulopathy</i> (LCPT) (FLC kappa)	<i>monoclonal immunoglobulin deposition disease</i> (MIDD) (FLC kappa)	<i>C3 glomerulopathy with monoclonal gammopathy</i> (C3)
	<i>monoclonal fibrillary glomerulonephritis</i> (IgG1)	<i>cryoglobulinaemic glomerulonephritis type I and type II</i> (IgM)	<i>crystal storing histiocytosis</i> (FLC kappa) (<i>cryo</i>) <i>crystalglobulin glomerulonephritis</i> (FLC kappa)	<i>proliferative glomerulonephritis with monoclonal immunoglobulin deposits</i> (PGNMID) (IgG3)	<i>thrombotic microangiopathy.</i>
				jiné	jiné

FLC – volné lehké řetězce; M-Ig – monoklonální imunoglobuliny

odlittkové. Imunotaktoidní glomerulonefritida obvykle poškozuje pouze ledviny a vyvolávající M-Ig nemá charakter kryoglobulinu [13].

Oproti tomu kryoglobulinemické poškození ledvin je vázáno na typ II kryoglobulinu, který způsobuje imunokomplexové poškození. Pacienti

s kryoglobulinemickým poškozením ledvin mohou mít také kožní projevy odpovídající vaskulitidě, periferní neuropatii, případně artralgie [7,8].

SKUPINA NEFROPATÍ S KRYSTALICKÝMI DEPOZITY M-IG ČI JEHO ČÁSTÍ, ANEBU S INKLUZEMI M-IG NEBO FLC

Do této kategorie je zařazena:

- *light chain proximal tubulopathy* – LCPT;
- *crystal storing histiocytosis* – CSH;
- *(cryo)crystalglobulinaemic glomerulonephritis*.

Light chain proximal tubulopathy (LCPT)

Light chain proximal tubulopathy se dělí na krystalickou a nekrystalickou variantu, v jejímž rámci jsou ukládány volné lehké řetězce v proximálních tubulech (v lysozomech tubulárních buněk), nebo volně v cytoplazmě tubulárních buněk, a to buď jako krystalické, či nekrystalické struktury. Krystalická varianta bývá podkladem Fanconioho syndromu a často je asociovaná s kappa řetězcí [14–17].

Nekrystalická varianta LCPT je charakteristická průkazem inkluzí volných lehkých řetězců v proximálních tubulech v amorfni formě. Tato varianta není spojena s Fanconioho syndromem a je tvořena spíše lambda řetězcí. Někdy tato forma může být morfoloogicky interpretována jako akutní tubulární nekróza či intersticiální nefritida [7,8].

Crystal storing histiocytosis (histiocytóza s ukládáním krystalů – CSH)

Jde o poškození organismu specifickou vlastností M-Ig, či volných lehkých řetězců, tvořit krystalické struktury. Tyto jsou pak fagocytovány histiocyty. Tuto formu nemoci popisujeme sice u ledvin, ale ložiska fagocytujících histiocyty mohou být kdekoli v organismu a dle toho způsobovat příznaky. Pokud jsou tyto krystalky vychytávány ledvinými histiocyty, tak bývají detekovány v proximálních tubulech. Mimoledvinové projevy CSH jsou popisovány jako krystalická depozita v kostní dřeni, v lymfatických uzlinách, plicích, štítnici, parotidě, v rohovce, synovii kloubů či v trávicím traktu. Takže vlastně kdekoli [7,8,12,18].

(Cryo)crystalglobulinaemic glomerulonephritis

Tímto názvem je pojmenováno poškození ledvin tromby imunoglobulinů v arteriolách a glomerulárních kapilárách. U některých osob je proces precipitace spojen s expozicí chladu, a proto se nazývá (kryo)krystalglobulinémií a slovo „kryo“ je v závorce, znamenající že ne vždy je tato vlastnost přítomna. Tato intravaskulární depozita krystalů M-Ig způsobují okluzi, trombozu a zánět. Biopsie ledvin by v těchto případech měla prokázat extracelulární krystalické struktury M-Ig a někdy i intracelulární [7,8,12].

POŠKOZENÍ LEDVIN ZPŮSOBENÉ DEPOZITY MONOKLONÁLNÍHO IMUNOGLOBULINU NEBO JEHO ČÁSTÍ V AMORFNÍ (NEORGANIZOVANÉ) PODOBĚ

Do této kategorie patří klinická jednotka zvaná monoclonal *immunoglobulin deposition disease* (MIDD), která je častější než druhá z této skupiny zvaná *proliferative glomerulonephritis with monoclonal immunoglobulin deposits* (PGNMID).

MIDD je skupinový název forem depozit, které mohou být tvořeny buď pouze volnými lehkými řetězcí (nejčastější forma), kdy se jedná o *light chain deposition disease* (LCDD), vzácněji jde o depozita těžkých řetězců (*heavy chain deposition disease*), případně smíšené formy s depozity jak lehkých, tak i těžkých řetězců.

Depozita se v ledvinách ukládají v glomerulech a v tubulech na bazálních membránách.

MIDD může výjimečně poškozovat i jiné orgány než ledviny, ale je to mnohem vzácnější než u AL-amyloidózy [8,11]. Z léto skupiny nemocí se pouze LCDD těšila větší publicitě v domácí literatuře. Poškození ledvin v rámci LCDD je nevratné i při dosažení kompletní remise, a proto léčba musí být zahájena v počátcích choroby či jejího relapsu [19–26].

POŠKOZENÍ LEDVIN M-IG BEZ VZNIKU DEPOZIT M-IG V LEDVINÁCH

Monoklonální imunoglobulin může iniciovat patologický děj, který má za následek poškození ledvin, aniž by vznikla depozita tohoto imunoglobulinu v ledvině.

Do této kategorie je řazena takzvaná C3 *glomerulopathy with monoclonal gammopathy*, u níž je doložena kauzální souvislost. C3 glomerulopatie je však širší kategorie, do níž patří také formy bez souvislosti s monoklonálním imunoglobulinem.

U dospělých ve věku 50+ byla při histologickém průkazu C3 glomerulopatie prokázána monoklonální gamapatie u 60–80 % vyšetřovaných, takže se usuzuje na kauzální souvislost. Nejčastějším obrazem této „C3 glomerulopatie“ je právě C3 glomerulonefritida [7,8,27,28].

K této skupině lze volně přiřadit i „trombotické mikroangiopatie“ poškozující ledviny, které sice jsou indukované monoklonálním imunoglobulinem, ale jeho depozita nejsou nalézána v ledvinách. Patofyziologicky se zde předpokládá reakce M-Ig s regulačními složkami komplementu za vzniku trombotické mikroangiopatie. Do této kategorie by patřilo i poškození ledvin provázející POEMS syndrom [7,8].

Vyjma odlitkové nefropatie vznikají všechny výše uvedené typy poškození ledvin monoklonálním imunoglobulinem spíše u monoklonální gamapatie renálního významu než u pacientů s mnohočetným myelomem, což dokumentují data uvedená v tab. 4, převzatá z publikace *International Kidney and Monoclonal Gammopathy Research Group* z roku 2019.

LÉČBA NEFROPATIE INDUKOVANÉ MONOKLONÁLNÍ GAMAPATÍ

Léčba nefropatie, jejíž etiopatogeneze souvisí s monoklonálním imunoglobulinem, musí využít tu nejúčinnější léčbu, která je k dispozici, a začít ji na buněčnou populaci, která tyto nefrotoxicke bíl-

Tab. 4. Poměrné zastoupení jednotlivých poruch u pacientů splňujících kritéria mnohočetného myelomu a u pacientů splňujících kritéria „monoklonální gamapatie renálního významu (monoclonal gammopathy of renal significance) dle „International Kidney and Monoclonal Gammopathy Research Group“ 2019 [8].

	Prokázána Depozita M-Ig	Prokázán M-Ig/S	MM	MGRS	jiné
odlitková nefropatie z lehkých řetězců (<i>light chain cast nephropathy</i>)	100%	100%	99%	0%	1%
AL-amyloidóza	99%	99%	16%	80%	1–4 %
monoclonal immunoglobulin deposition disease (MIDD)	100%	100%	0–20 %	78–100 %	1–2 %
proximální tubulopatie způsobená lehkými řetězci (<i>light chain proximal tubulopathy</i>)	100%	97%	12–33 %	61–80 %	3–8 %
kryoglobulinemická (I. typu) glomerulonefritida (<i>cryoglobulinaemic typ I glomerulonephritis</i>)	100%	90–100 %	6–8 %	47–52 %	24–56 %
kryoglobulinemická (II. typu) glomerulonefritida (<i>cryoglobulinaemic typ II glomerulonephritis</i>)	100%	49%	0%	80%	7%
PGNMID	100%	30–32 %	4%	96%	1%
crystal storing histiocytosis	83%	90%	33%	8%	50%
(kryo)krystaloglobulinemická nefropatie (<i>cryo</i>) <i>crystalglobulin nephropathy</i>	91%	82%	61%	18%	4%
imunotaktoidní glomerulonefritida (<i>immunotactoid glomerulonephritis</i>)	69–93 %	63–71 %	0–13 %	25–50 %	25–50 %
C3 glomerulopatie s monoklonálními gamapatiemi u osob ve věku ≥ 50 let (<i>C3 glomerulopathy with monoclonal gammopathy</i>)	0%	28–83 %	0–40 %	40–90 %	6–10 %
fibrilární glomerulonefritida s M-Ig (<i>monoclonal fibrillary glomerulonephritis</i>)	100%	7–17 %	0–54 %	55–98 %	2–10 %

M-Ig – monoklonální imunoglobuliny; MGRS – *monoclonal gammopathy of renal significance* dle definice v tab. 1; MM – mnohočetný myelom; PGNMID – *proliferative glomerulonephritis with monoclonal immunoglobulin deposits*

koviny produkuje, jak již před lety doporučil Merlini [29].

V případě AL-amyloidózy byl prokázán obrovský přínos kombinací založených na antiCD38 protilátce daratumumabu. Výsledky studie Andromeda, v níž byli pacienti léčeni kombinací daratumumabu, cyklofosfamidu, bortezomibu a dexametazonu, vysoce předčila výsledky léčby bez anti CD38 protilátky (tab. 5) [30].

V případě jiných forem poškození ledvin monoklonálním imunoglobulinem, než je AL-amyloidóza, je přínos kombinací obsahujících antiCD38 monoklonální protilátku doložena velmi četnými popisy případů a malých souborů, které citujeme. Pouze ta léčba, která vedla k rychlému potlačení tvorby monoklonálního imunoglobulinu, vedla i ke zlepšení funkce ledvin [31–41]. Podávání daratumumabu pro poškození led-

vin monoklonálním imunoglobulinem, který je tvořen monoklonální gamapatií nenaplňující kritéria mnohočetného myelomu, je vždy nutno schválit plátcem zdravotní péče. Práci, a tedy argumentů, které excelentní účinnost daratumumabu v této indikaci potvrdily, je ale opravdu hodně [31–41] a další přibývají.

Řecká skupina pro studium mnohočetného myelomu všechny pacienty s poškozením ledvin zahrnula do jedné studie, jež obsahuje celkem 25 pacientů, kteří splňovali diagnózu „monoklonální gamapatie renálního významu“. Všech 25 léčili daratumumabem, který někdy použili jen s glukokortikoidy a někdy v kombinaci s bortezomibem, případně s cyklofosfamidem. Výsledkem léčby bylo dosažení 22 % kompletních hematologických remisí (CR), 22 % velmi dobrých parciálních remisí (VGPR) a 30 % parciálních remisí

(PR). Celková léčebná odpověď (ORR) byla tedy 74 % U pacientů, kteří dosáhli CR a VGPR, došlo i k následnému zlepšení funkce ledvin [42]. Autoři této studie proto doporučují daratumumab v kombinaci pro všechny morfologické typy poškození ledvin monoklonálním imunoglobulinem.

Největší analýza pacientů s MGRS a poškozením ledvin byla zveřejněna v roce 2022. V rámci mezinárodní multicentrické studie bylo analyzováno 280 pacientů s diagnózou MGRS, stanovenou v letech 2003–2020 v 19 centrech ze 12 zemí. Ve všech případech byla provedena biopsie ledvin. Z 280 pacientů bylo u 180 pacientů prokázáno poškození ledvin amyloidovými depozity a 100 pacientů mělo jinou formu poškození ledvin související s monoklonálním imunoglobulinem. Medián celkového přežití všech těchto pacientů byl

Tab. 5. Výsledky studie ANDROMEDA prokazující zásadní zlepšení po přidání daratumumabu k léčebné kombinaci cyklofosfamid, bortezomib dexametazon [30].

Léčebné schéma studie ANDROMEDA	Počet léčebných odpovědí (ORR)	Léčebné odpovědi typu VGPR/CR	Kardiální léčebná odpověď	Renální Léčebná odpověď
daratumumab + cyklofosfamid bortezomib a dexametazon	92 %	79 %	42 %	54 %
cyklofosfamid, bortezomib a dexametazon	77 %	49 %	22 %	27 %

CR – kompletní remise; ORR – celková léčebná odpověď; VGPR – velmi dobrá parciální remise

121 měsíců, přičemž pacienti s amyloidovými depozity měli kratší délku přežití než pacienti s neamyloidovými depozity. Pacienti, u nichž se podařilo dosáhnout hematologické a renální léčebné odpovědi, měli podstatně delší přežití než bez této léčebné odpovědi. Podmínkou dosažení renální léčebné odpovědi bylo dosažení \geq hematologické VGPR (*very good partial remission*) [43]. Zastoupení jednotlivých forem nefropatií této mezinárodní studie v analýze ilustruje tab. 6.

Velmi účinná léčba vyvolávající monoklonální gamapatie změnila i pohled na transplantaci ledvin u těchto osob. Při dosažení dlouhodobější kompletní remise hematologické nemoci je otevřená cesta k následnému provedení transplantace ledviny [44–46].

LÉČBA MONOKLONÁLNÍ GAMAPATIE U PACIENTŮ PO ALOGENNÍ TRANSPLANTACI ORGÁNU NESMÍ OBSAHOVAT LENALIDOMID ČI POMALIDOMID

V současnosti se setkáváme také s pacienty, u nichž je poškození ledvin monoklonálním imunoglobulinem a/nebo volnými lehkými řetězci diagnostikováno až po provedení transplantace solidního orgánu a léčba monoklonální gamapatie je zahajována při probíhající potransplantační imunosupresivní léčbě [47].

U těchto pacientů se nedoporučuje podávat lenalidomid či obecně lék ze skupiny IMiDs (*immunomodulatory drugs*), protože tyto léky stimulují jak protimyelomovou imunitu, tak stimulují reakci dárce proti transplantovanému orgánu. To vede k rejekci transplantova-

Tab. 6. Jednotlivé formy neamyloidového poškození ledvin u 100 vyšetřených osob s MGRS [43].

Typ poškození ledvin monoklonálním imunoglobulinem	Četnost poruch
MIDD	53 (53 %)
PGNMID	14 (14 %)
LCPT	11 (11 %)
<i>monoclonal fibrillary GN</i>	4 (4 %)
<i>immunotactoid GN</i>	4 (4 %)
<i>C3 glomerulopathy with monoclonal gammopathy</i>	7 (7 %)
jiné	5 (5 %)
<i>cryoglobulinemic GN</i>	2 (2 %)

GN – glomerulonephritis; LCPT – light chain proximal tubulopathy; MIDD – monoclonal immunoglobulin deposition disease; PGNMID – proliferative glomerulonephritis with monoclonal immunoglobulin deposition disease

ného orgánu, jak je popsáno ve více případech [48–51]. Proto při léčbě gamapatie u pacientů po alogenní transplantaci orgánu používáme daratumumab v kombinaci s bortezomibem a cyklofosfamidem, ale nikoli s léky ze skupiny IMiDs.

ZÁVĚR

Mnohočetný myelom má obvykle rychle se zhoršující průběh se symptomy shrnutými v akronymu CRAB (Hyperkalcémie, Renální insuficience, Anémie a *Bone disease* neboli kostní postižení). Závažnost příznaků se obvykle zhoršuje z týdne na týden, a tak je dříve či později stanovena diagnóza. Bohužel častější jsou pozdní diagnózy, až v době závažného poškození chorobou, než diagnózy časné.

Nemaligní gamapatie, která poškozuje ledviny, nemusí mít žádné další příznaky mimo zmíněné poškození funkce led-

vin. Je možné, že pro zhoršující se funkci ledvin se najdou jiná možná vysvětlení z řady diagnóz s častějším výskytem.

V analýze z roku 2017 se uvádí, že 50 % případů membranoproliferativní glomerulonefritidy,

27 % případů Fanconioho syndromu, 31 % C3 glomerulopatie a většina případů imunotaktoidní glomerulopatie souvisí s monoklonální gamapatií [2].

Pokud klinický lékař neprovede vyšetření volných lehkých řetězců vždy při diferenciální diagnostice zhoršené funkce ledvin a pokud neprovede biopsii ledvin a neupozorní patologa na patologický poměr FLC kappa/lambda, tak diagnóza unikne. Přitom nemaligní gamapatie, tvořící pouze lehké řetězce, nejsou až tak vzácné. Důležité je, aby lékaři při nejasné příčině pacientových obtíží neváhali vyšetřit jak FLC, tak M-Ig elektroforézou s imunofixací. Při nálezu M-Ig či patologického poměru FLC pak hle-

40. Wang J, Lv JT, Xiao D, et al. Case report: A case of proliferative glomerulonephritis with monoclonal kappa-light chain deposits treated with daratumumab combination therapy. *Front Med (Lausanne)*. 2024;11:1462199. doi: 10.3389/fmed.2024.1462199.
41. Svabova E, Zieg J, Sukova M, Flachsova E, Kment M, Tesar V. Proliferative glomerulonephritis with monoclonal IgG deposits in an adolescent successfully treated with daratumumab. *Pediatr Nephrol*. 2024;39(12):3455–3457. doi:10.1007/s00467-024-06425-2.
42. Kastritis E, Theodorakakou F, Roussou M, et al. Daratumumab-based therapy for patients with monoclonal gammopathy of renal significance. *Br J Haematol*. 2021;193(1):113–118. doi: 10.1111/bjh.17052.
43. Gozzetti A, Guarnieri A, Zamagni E, et al. Monoclonal gammopathy of renal significance (MGRS): Real-world data on outcomes and prognostic factors. *Am J Hematol*. 2022;97(7):877–884. doi:10.1002/ajh.26566.
44. Havasi A, Heybeli C, Leung N, et al. Outcomes of renal transplantation in patients with AL amyloidosis: an international collaboration through The International Kidney and Monoclonal Gammopathy Research Group. *Blood Cancer J*. 2022;12(8):119. doi: 10.1038/s41408-022-00714-5.
45. Leung N, Heybeli C. Kidney transplantation in multiple myeloma and monoclonal gammopathy of renal significance. *Semin Nephrol*. 2024;44(1):151497. doi: 10.1016/j.semnephrol.2024.151497.
46. Rajnochová-Bloudíčková S, Novotná A. Transplantace ledviny u pacientů s mnohočetným myelomem: současné možnosti. *Vnitř Lék*. 2024;70(8):517–521.
47. Rohál T, Kment M, Voska L, et al. Léčba monoklonální gamapatie renálního významu s projevem choroby z ukládání lehkých řetězců (light chain deposition disease – LCDD) v transplantované ledvině. Popis případu a přehled literatury. *Vnitř Lék*. 2025;71(1):E14–E24.
48. Lum EL, Huang E, Bunnapradist S, et al. Allograft rejection precipitated by lenalidomide treatment for multiple myeloma. *Am J Kidney Dis*. 2017;69(5):701–704. doi: 10.1053/j.ajkd.2016.11.024.
49. Qualls DA, Lewis GD, Sanchorawala V, et al. Orthotopic heart transplant rejection in association with immunomodulatory therapy for AL amyloidosis: A case series and review of the literature. *Am J Transplant*. 2019;19(11):3185–3190. doi: 10.1111/ajt.15499.
50. Vaxman I, Eaton J, Lee HE, et al. Acute liver rejection in a multiple myeloma patient treated with lenalidomide. *Case Rep Transplant*. 2020;2020:8894922. doi: 10.1155/2020/8894922.
51. Walavalkar V, Adey DB, Laszik ZG, et al. Severe renal allograft rejection resulting from lenalidomide therapy for multiple myeloma: case report. *Transplant Proc*. 2018;50(3):873–876. doi: 10.1016/j.transproceed.2018.01.014.

PODÍL AUTORŮ NA PŘÍPRAVĚ RUKOPISU

Výsledná podoba textu je syntézou morfologického a klinického pohledu na problematiku.

Martin Kment je autorem morfologických částí textu.

Tomáš Rohál a Jitka Řehořová jsou autory nefrologického pohledu.

Zdeněk Adam, Luděk Pour, Marta Krejčí a Zdeněk Král jsou autoři hematologického pohledu.

ČESTNÉ PROHLÁŠENÍ

Autoři práce prohlašují, že v souvislosti s tématem, vznikem a publikací tohoto článku nejsou ve střetu zájmů a vznik ani publikace článku nebyly podpořeny žádnou farmaceutickou firmou.

Doručeno do redakce dne: 17. 12. 2024.

Přijato po recenzi dne: 20. 1. 2025.

prof. MUDr. Zdeněk Adam, CSc.

Interní hematologická a onkologická

klinika

LF MU a FN Brno

Jihlavská 20

625 00 Brno Bohunice

e-mail: adam.zdenek@fnbrno.cz

MUDr. Tomáš Rohál

Institut klinické a experimentální medi-

cíny (IKEM)

Klinika nefrologie

Vídeňská 1958

140 21 Praha 4

e-mail: toro@ikem.cz