proLékaře.cz | 3.2.2026

doi: 10.48095/cctahd2025prolekare.cz12

Automatizovaná digitální cytomorfologie zvyšuje spolehlivost diagnostiky kostní dřeně

Automated digital cytomorphology increases the reliability of bone marrow diagnostics

Starostka D.[1], Doležílek R.[2], Miczková P.[1], Juráňová J.[3], Chasáková K.[1], Koláček D.[4]

[1] *Laboratoř hematoonkologie a klinické biochemie, Nemocnice Havířov, p.o.*
[2] *Oddělení patologie, Nemocnice Havířov, p.o.*
[3] *Hemato-onkologická klinika LF UP a FN Olomouc*
[4] *Oddělení klinické hematologie a hematoonkologie, Nemocnice Havířov, p.o.*

SOUHRN: Expertní cytomorfologická analýza s přirozenou intraexpertní i interexpertní variabilitou zůstává jedním ze základních pilířů multidisciplinární diagnostiky v hematologii. Automatizovaná digitální morfologie s využitím umělé inteligence představuje zásadní transformační evoluční změnu paradigmatu v cytomorfologii kostní dřeně minimalizující subjektivitu a variabilitu hodnocení. Existuje několik analytických platforem této metody. Mezi výhody jejich softwaru patří kromě rychlosti a objektivizace analýzy také instruktivní zobrazení celulárního kontextu, nabídka alternativní klasifikace buněk a měření jejich velikosti, možnost vyhodnocení vysokého počtu buněk a detailní hodnocení megakaryopoézy. Zásadními limitacemi metody jsou kvalita zobrazení a chybné klasifikace buněk, jejichž diagnostický a klinický důsledek může být kritický. Rozsáhlá validace analytických zařízení pro digitální cytomorfologii kostní dřeně je nutná zejména pro kavkazskou populaci. I v době převratného technologického rozvoje zůstává expertiza trvale základním kamenem morfologické diagnostiky v hematoonkologii.

KLÍČOVÁ SLOVA: automatizovaná digitální morfologie – kostní dřeň – umělá inteligence – klasifikace buněk – diagnostická hematoonkologie

SUMMARY: Expert cytomorphological analysis with natural intra- and inter-expert variability remains one of the cornerstones of multidisciplinary diagnostics in haematology. Automated digital morphology using artificial intelligence represents a major transformational paradigm shift in bone marrow cytomorphology as it minimises subjectivity and variability in assessments. There are several analytical platforms for this method. In addition to speed and objectification of analysis, software advantages include instructive display of cellular context, offering alternative cell classification and cell size measurement and the ability to evaluate high cell counts and detailed assessment of megakaryopoiesis. Major limitations of this method include the quality of imaging and misclassification of cells, which can have critical diagnostic and clinical implications. Extensive validation of analytical equipment for digital bone marrow cytomorphology is necessary, particularly for the Caucasian population. Even in an era of disruptive technological developments, expertise consistently remains the cornerstone of morphologic diagnosis in haemato-oncology.

KEY WORDS: automated digital cytomorphology – bone marrow – artificial intelligence – cell classification – diagnostic haemato-oncology

ÚVOD

Správné cytomorfologické hodnocení a interpretace nátěrů periferní krve (PK) a kostní dřeně (KD) zůstává základem multidisciplinární diagnostiky v hematoonkologii [1–3]. Optická mikroskopie je referenční metodou („zlatým standardem“) v cytomorfologické analýze krevních buněk. V hematologii je nutné zobrazení při velkém zvětšení (imerzní objektiv se zvětšením 100×) [1,2,4]. Tato pracná a časově náročná analýza vyžaduje expertizu vysoce kvalifikovaných a zkušených odborníků a je provázena přirozenou intraexpertní i interexpertní variabilitou související se subjektivitou hodnocení [1,4,5].

V poslední době došlo k nebývalému rozvoji v oblasti automatizované klasifikace obrazu a rozhodování s podporou umělé inteligence (AI). Automatizovaná digitální morfologie (ADM) se dosud používala pouze pro nátěry PK. Evoluci ADM představují diagnostické aplikace cytomorfologické analýzy buněk KD využívající technologie zobrazování celých preparátů (*whole slide imaging* – WSI) a algoritmů rozpoznávání a klasifikace buněk založených na subdoménách AI, zejména konvolučních neuronových sítích (CNN). Algoritmy AI nejen minimalizují chybnou klasifikaci a identifikují detaily, které by lidskému oku mohly uniknout, ale také otevírají zcela netradiční způsoby interpretace obrazových dat se znalostí skupinového

proLékaře.cz | 3.2.2026

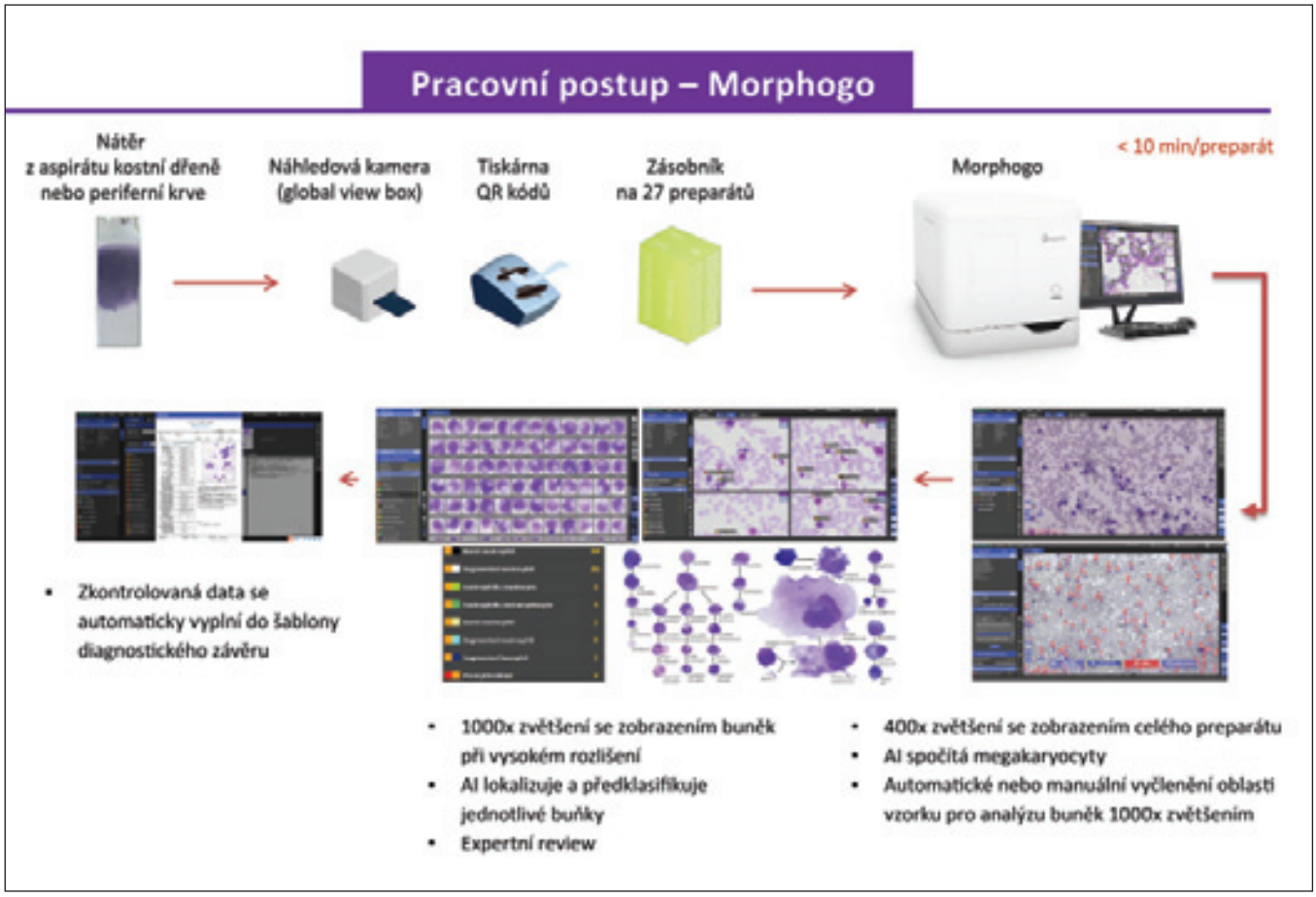

Obr. 1. Pracovní postup systému Morphogo.
Nátěry kostní dřeně jsou před automatickým skenováním označeny jedinečným QR kódem. Systém poté provede přehledné zobrazení celého preparátu při zvětšení 400× (*whole slide imaging* – WSI) a zobrazí všechny jaderné buňky a megakaryocyty. Po automatickém nakapání oleje systém plynule přejde na imerzní objektiv, identifikuje jaderné buňky kostní dřeně v automaticky vybrané oblasti s cílovým počtem buněk (obvykle standardním počtem 500 buněk podle doporučení ICSH, maximální počet činí 2 000 buněk) a snímá je při zvětšení 1 000×. Možný je také manuální výběr oblasti zájmu (*region of interest* – ROI). Záznam megakaryocytů lze pořídit také při zvětšení 1 000×. Průměrná doba kompletního skenování je u normocelulárního nátěru < 10 min na jedno sklíčko, kapacita skeneru dosahuje až 27 sklíček. U hypocelulárních nátěrů se doba skenování může až násobně prodloužit. Automatická předběžná klasifikace se provádí pomocí sofistikovaného algoritmu trénovaného na rozsáhlém a reprezentativním buněčném datasetu a její provedení trvá pouze několik sekund.

celulárního kontextu analyzovaných populací [1,6–8].

Vzhledem k přirozené subjektivitě konvenčního mikroskopického hodnocení KD a technickým možnostem existuje naléhavá potřeba automatizovaného přístupu k provádění standardizovaného a co nejobjektivnějšího myelogramu [9,10]. Přes své výhody není ADM v současné době široce rozšířená v rutinní diagnostice KD. Nedošlo k tomu v důsledku omezených komplexních tréninkových dat a databází, nedostatečné standardizace a validace, systematických chyb a bias a ekonomických aspektů. Vzhledem k těmto zásadním omezením nemůže ADM KD doposud nahradit roli experta v diagnostické hematoonkologii [8–10].

ZÁKLADNÍ PRINCIPY A KOMERČNĚ DOSTUPNÉ PLATFORMY ADM KD

Morphogo

Morphogo (Hangzhou Zhiwei Information and Technology Co., Ltd, Čína) je unikátní zařízení ADM s integrovaným skenovacím hardwarem vybaveným kvalitním objektivem se zvětšením 40×, imerzním objektivem se zvětšením 100× a softwarem řízeným AI a založeným na technologii 27vrstvých CNN. Přístroj dokáže plně skenovat nátěry PK a KD. Inovativní algoritmus rozpoznávání buněk lokalizuje, přesně zaznamenává a předběžně klasifikuje jaderné buňky KD a vydává myelogram [1,5,7]. Software MorphogoReview je velmi intuitivní a má mnoho funkcí a výhod (obr. 1). Přístroj ukládá kompletní informace ve formě digitálních obrázků na svůj mimořádně kapacitní lokální server (obr. 2) [1,5,7].

Rozsáhlé validační studie v Číně prokázaly, že systém Morphogo má vysokou konzistenci v klasifikaci buněk KD, vč. ro-

proLékaře.cz | 3.2.2026

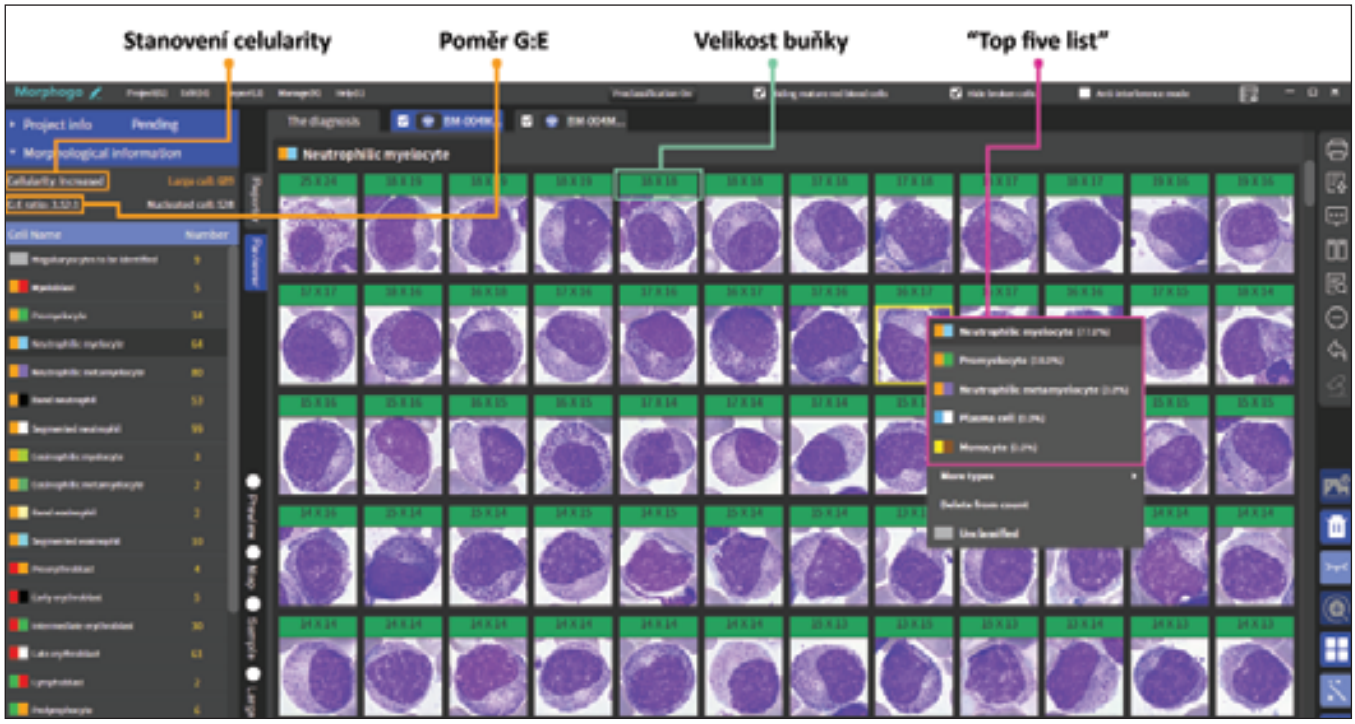

Obr. 2. Funkce software MorphogoReview.
Snímek obrazovky s výsledkem ze softwaru MorphogoReview. Software MorphogoReview má řadu výhod, které zvyšují kvalitu analýzy: objektivizace buněčnosti nátěru KD, uvedení počtu spočítaných buněk, výpočet poměru G : E, měření velikosti buněk. Návrh alternativní klasifikace každé buňky s pěti nejpravděpodobnějšími možnostmi zařazení („*top five list*“), vč. % pravděpodobnosti, výrazně usnadňuje expertní rozhodování v případě nejasných, hraničních nebo vysoce patologických buněk.

bustní a stabilní shody s profesionálními hematopatology [5,8,9]. Tento systém je špičkovým zařízením v oboru s významným dopadem na pracovní postupy laboratoře [7]. Na rozdíl od jiných platforem má systém Morphogo certifikát CE-IVDR pro diagnostiku KD. Informace, které byly publikovány o používání systému Morhogo, se týkají především cytomorfologie KD, vč. potřebných validačních údajů u asijské populace [5–13]. Spolehlivé validační studie pro kavkazskou populaci chybějí a jsou velmi žádoucí.

Obr. 3. Analyzátor CellaVision DC-1 a aplikace CellaVision Peripheral Blood and Body Fluid. S laskavým svolením společnosti CellaVision.

CellaVision

Společnost CellaVision (Lund, Švédsko) má 30 let zkušeností s aplikací AI v hematologické ADM a nabízí řadu digitálních morfologických analyzátorů s různou výkonností a různými řešeními softwaru. Její platformy pro ADM PK a tělních tekutin s využitím aplikace CellaVision Peripheral Blood and Body Fluid Applications jsou celosvětově nejpoužívanější (obr. 3). Základními kameny technologie CellaVision jsou: umělá inteligence (podporuje rozhodování, zvyšuje rychlost a zdokonaluje kvalitu analýzy), přesná mechanika (dokáže pracovat s mikrometrovou přesností při vysokých rychlostech), pokročilá zobrazovací řešení (poskytují maximální kvalitu obrazu) a snadno použitelné rozhraní (zpřístupňuje sofistikovanou technologii uživateli snadno pochopitelným způsobem). Analyzátory CellaVision používají technologii Absolute Focus, která je založena na patentované AI, jež najde optimální

proLékaře.cz | 3.2.2026

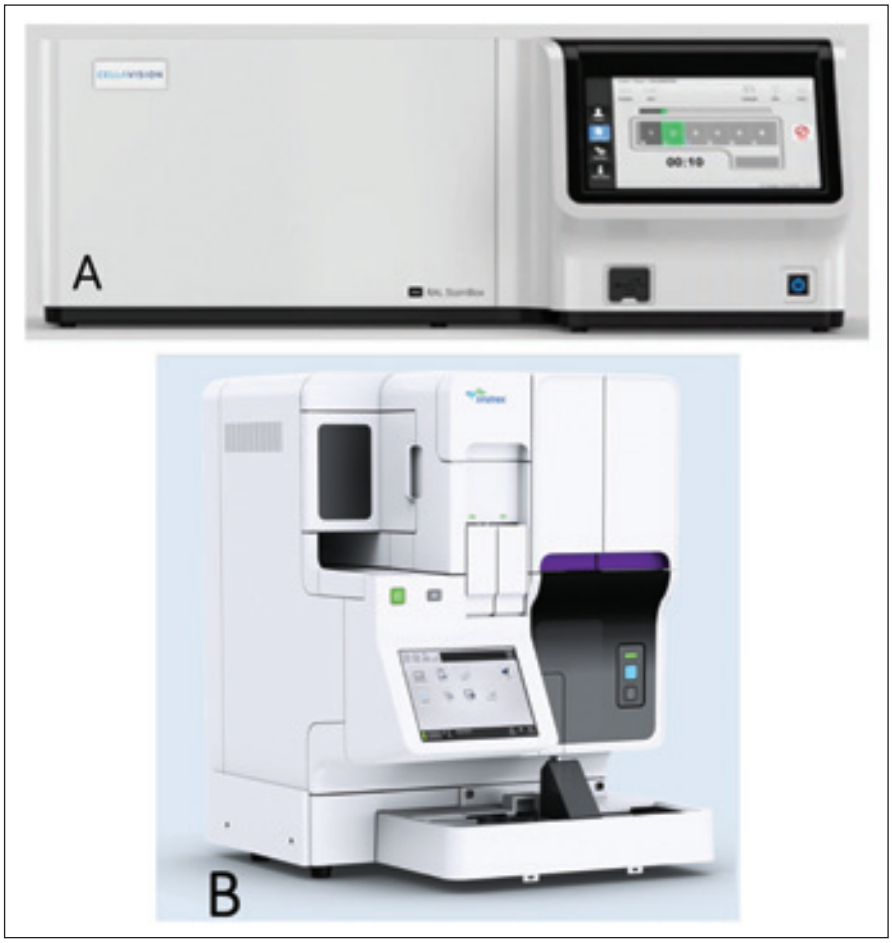

Obr. 4. RAL®StainBox (A) a zařízení Sysmex SP-50 (B). S laskavým svolením společností CellaVision a Sysmex CZ.

Obr. 5. Dvě velikostní varianty zařízení Scopio. Snímek laskavostí firmy Beckman Coulter.

polohu zaostření snímaného objektu, což zajišťuje vynikající kvalitu obrazu. Kvalitní nátěry a barvení jsou základním předpokladem kvalitní cytologické analýzy. Pro standardizované barvení a zhotovení nátěrů lze použít produkty, jako je RAL® StainBox s bezmetanolovým barvivem MCDh, nebo barvicí automat, jako např. zařízení Sysmex SP-50 (obr. 4). CellaVision Remote Review Software, který je k dispozici již více než 20 let, a řešení Server Software podporují konektivitu a umožňují prohlížet, upravovat a ověřovat diferenciální rozpočty distančním způsobem v libovolném čase. Rozhraní CellaVision usnadňuje spolupráci mezi kolegy a podporuje konzultace odborníků na morfologii. Společnost CellaVision v současné době vyvíjí software, který umožní analýzu nátěrů z aspirátu kostní dřeně a napomůže standardizovanějšímu způsobu provádění myelogramu. Ve vývoji této aplikace zúročila společnost CellaVision své dlouholeté zkušenosti na poli digitální cytomorfologie. Aplikace CellaVision pro ADM KD byla v ČR prezentována v listopadu 2024. Proces certifikace CE-IVDR této nové platformy aktuálně probíhá.

Najít kvalifikovanou pracovní sílu je stále obtížnější. CellaVision pomáhá školit novou generaci morfologů také tím, že nabízí řešení softwaru Proficiency, které pomáhá laboratořím zlepšovat a udržovat morfologické dovednosti pracovníků.

Scopio

Scopio (Scopio Labs, Izrael) je další pokročilý komerčně dostupný přístroj pro ADM se standardní multilicencí pro vzdálený přístup pomocí internetu. Zařízení má dvě varianty provedení lišící se svou kapacitou (obr. 5). Přístroj je vybaven objektivem se zvětšením 40× a aplikuje rekonstrukci do obrazu s vysokým rozlišením celého pole, které odpovídá rozlišení imerzního objektivu se zvětšením 100× (obr. 6). Výsledky systému jsou dobře zdokumentovány při vyšetření PK pomocí aplikace Full Field PBS [14]. Nová aplikace pro hodnocení KD s ná-

proLékaře.cz | 3.2.2026

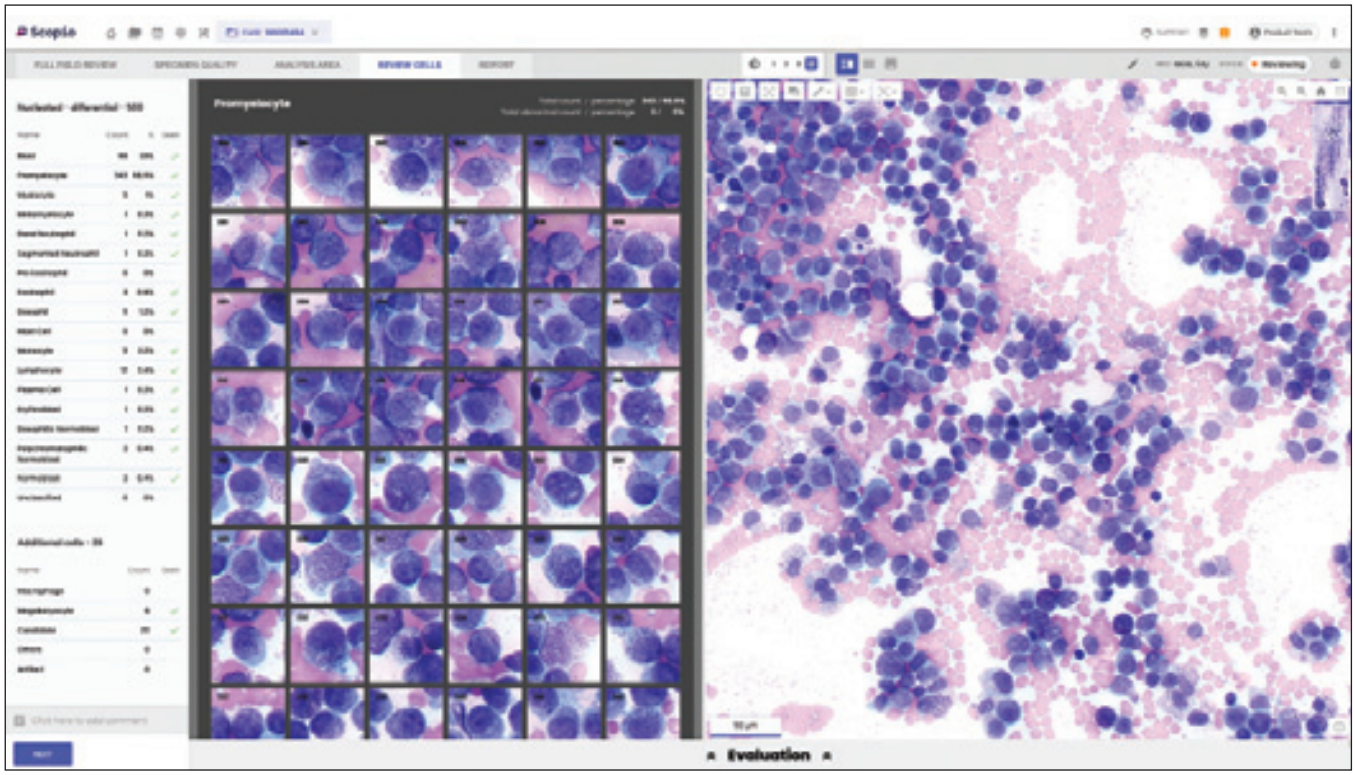

Obr. 6. Scopio Full Field BMA.
Na snímku obrazovky softwaru aplikace Scopio Full Field BMA vpravo je digitální záznam části nátěru KD. Vlevo od něj jsou zobrazeny jednotlivé buňky kostní dřeně, které byly přístrojem vyhodnoceny jako promyelocyty. Zcela vlevo se nachází numerický myelogram s absolutním i relativním rozpočtem jaderných buněk KD. Snímek laskavostí firmy Beckman Coulter.

zvem Full Field BMA dokáže zobrazit digitální snímky kostní dřeně po panoptickém barvení a cytochemickém barvení zásob železa (pruská modř). Pro získání vysoce kvalitního obrazu systém pořizuje několik snímků preparátu KD za různých světelných podmínek a umožňuje skenování všech relevantních částí preparátu. Na základě přítomnosti částic a prekurzorových buněk KD Scopio vyhodnotí kvalitu vzorku a dále lokalizuje, předběžně klasifikuje a počítá jaderné buňky. Při hodnocení buněk pomáhá systém AI na podporu rozhodování, přičemž morfolog má průběžně plnou kontrolu nad celým pracovním procesem. Po dokončení analýzy umožňuje Scopio vytvoření zprávy v souladu s doporučeními International Council for Standardisation in Haematology. Účinnost zařízení Scopio s aplikací pro hodnocení KD byla úspěšně ověřena v sofistikované studii srovnávající ADM s manuální analýzou a expertním hodnocením s ohledem na kvalitu vzorků a reprodukovatelnost [15–17]. Proces certifikace CE-IVDR aktuálně probíhá.

Vision Bone Marrow

V oblasti moderní diagnostiky KD představuje modul pro klinické aplikace Vision Bone Marrow (Vision Ultimate, Cell Imaging Analyzer; West Medica, Rakousko; obr. 7) významný krok vpřed. Tento pokročilý modul využívá algoritmy AI k automatickému skenování a klasifikaci širokého spektra buněk aspirátu KD, což výrazně zlepšuje přesnost, rychlost a spolehlivost laboratorních výsledků. Tento modul umožňuje detailní analýzu hematopoetických buněk vč. blastických buněk a megakaryocytů.

Proces analýzy probíhá ve dvou fázích:

1. skenování s objektivem 10×: detekce oblastí zájmu (ROI), vyhledávání megakaryocytů a abnormálních buněk pomocí pokročilých kalibračních algoritmů;
2. skenování s objektivem 63×/100× a imerzním olejem: detailní analýza specifických buněčných struktur, automatická předběžná klasifikace buněk a počítání elementů KD pomocí AI.

Aplikační modul je vybaven pokročilými režimy automatického zaostřování (*autofocus mode*), jež zajišťují optimální kvalitu obrazu v průběhu každé fáze analýzy. Tato nastavení zlepšují kvalitu obrazu i přesnost analýzy a umožňují flexibilní přístup k práci s různými typy vzorků.

Integrace AI umožňuje řadu inovací. Minimalizace subjektivity souvisí s možností automatického výběru ROI, který eliminuje variabilitu výsledků způsobenou lidským faktorem. Vzdálený přístup využívající Modul Vision Remote umožňuje distanční přístup k datům a výsledkům, čímž podporuje telemedicínu a spolupráci mezi specialisty. Efektivní správu dat zajišťuje Modul Vision Manager sloužící k centrálnímu řízení dat a analytických procesů. Uložení výsledků je možné pomocí exportu do formátu PDF nebo do la-

proLékaře.cz | 3.2.2026

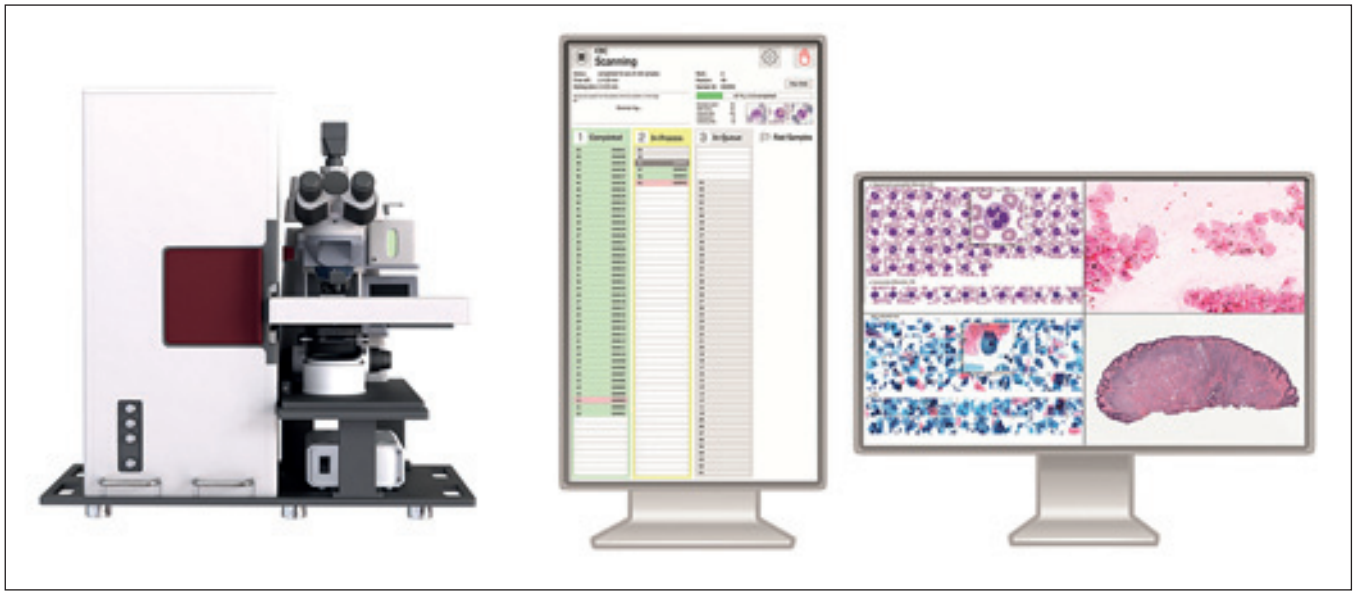

Obr. 7. Zařízení Vision Ultimate, Cell Imaging Analyzer. Snímek laskavostí firmy West Medica.

boratorního informačního systému. Důležitá je též digitální archivace; virtuální preparáty neztrácejí kvalitu a lze je trvale využít pro konzultace, výzkum a vzdělávání. Aplikační modul zlepšuje standardizaci diagnostických procesů a zvyšuje efektivitu laboratoře snížením její časové i ekonomické zátěže. Virtuální preparáty se neznehodnocují a mohou být opakovaně použity pro výuku, výzkum či revize výsledků. Proces certifikace CE-IVDR aktuálně probíhá.

Aplikační modul Vision Bone Marrow byl rovněž využit v několika studiích a výsledky byly prezentovány formou posterových sdělení na konferenci International Society of Laboratory Hematology v roce 2019 (Deiteren K. et al. Evaluation of an automated bone marrow slide scanning unit) a na kongresu European Association for Haematopatology v roce 2024 (Brezaniová I. et al. The use of deep learning neural networks in analysis and differentiation of cells in bone marrow aspirate).

VÝHODY ADM OPROTI KONVENČNÍ OPTICKÉ MIKROSKOPII

ADM KD skýtá kromě automatizace, rychlosti, objektivizace a kvalitního zobrazení (obr. 8) řadu dalších předností oproti konvenčnímu hodnocení optickou mikroskopií. Vzhledem k tomu, že autoři mají delší praktické zkušenosti výhradně s analytickou platformou Morphogo, prezentují výhody ADM zejména s využitím příkladů z tohoto zařízení.

Objektivní stanovení celularity nátěru KD

Údaj o celularitě nátěru KD je např. součástí softwaru MorphogoReview (obr. 2). Systém dokáže pomocí sofistikovaného algoritmu automaticky vyhodnotit buněčnost v nátěrech kostní dřeně do pěti úrovní. Nejprve s využitím „40× Region Scoring“ hodnotí rozložení buněk v rámci oblastí skenovaných při zvětšení 400× a identifikuje nejlepší místa pro podrobnou analýzu. Poté „40× Cell Analysis“ měří regiony erytrocytů a jaderných buněk ve vybraných oblastech. Nakonec Morphogo vypočítá poměr celkové plochy erytrocytů a jaderných buněk. Tento poměr se porovnává s referenčním standardem odvozeným z tréninkové databáze, přičemž buněčnost KD se kategorizuje do pěti úrovní: výrazně zvýšená, zvýšená, normální, snížená a acelulární.

Objektivizace kontaminace aspirátu KD periferní krví

Míru kontaminace aspirátu KD lze do jisté míry objektivizovat na základě současné přítomnosti těchto příznaků: snížená celularita nátěru, zvýšení poměru G:E (automatický výpočet provádí např. MorphogoReview software, obr. 2), výrazné snížení až chybění mladších stádií v jednotlivých vývojových řadách, zvýšené zastoupení neutrofilních segmentů a tyčí, zvýšené zastoupení lymfocytů, zvýšené zastoupení monocytů, snížené zastoupení či absence vývojových stádií buněk KD (megakaryocytů, erytroblastů).

Nabídka alternativních možností klasifikace pro každou hodnocenou buňku na základě klasifikační pravděpodobnosti

V případě cytomorfologie úzce příbuzných či podobných klasifikačních kategorií může být morfologická kategorizace obtížná a zatížená eventualitou konfliktní expertizy [9]. Také rozpoznávací schopnosti systémů ADM jsou zatíženy určitou mírou chybné klasifikace. Je tomu např. u dysplastických nebo vysoce atypických buněčných elementů, které ukazujeme na obr. 9. Návrh alternativní klasifikace každé buňky s pěti nejpravděpodobnějšími možnostmi klasifikace („*top five list*“ u Morphogo, obr. 2) vč. % pravděpodobnosti výrazně usnadňuje odborné rozhodování v případě nejasných, hraničních nebo vysoce patologických buněk. Identickou funkcí disponuje aplikace pro ADM KD od výrobce CellaVision.

proLékaře.cz | 3.2.2026

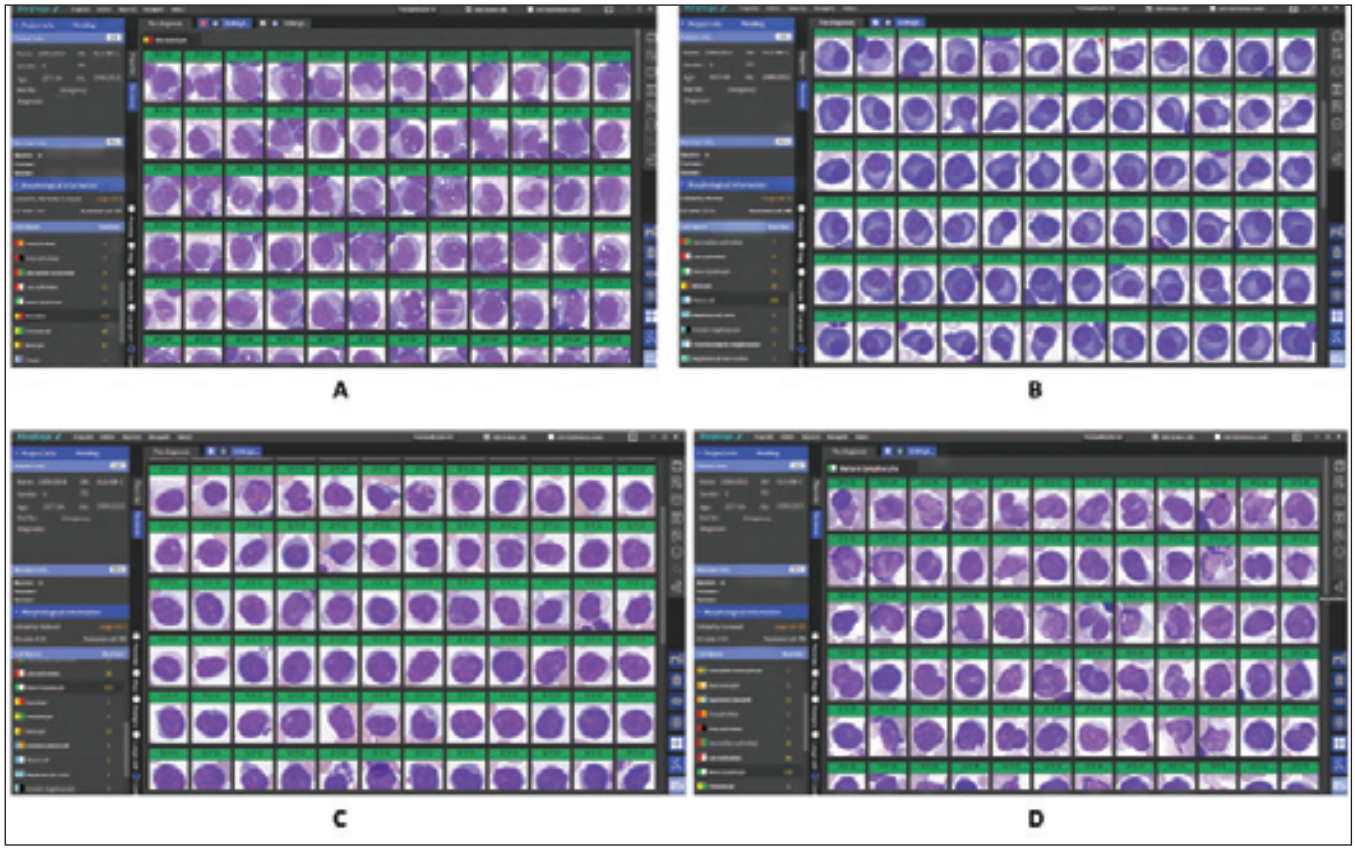

Obr. 8. Příklady zobrazení patologií kostní dřeně v softwaru Morphogo.
Na snímcích obrazovky software Morphogo jsou prezentovány případy akutní myeloidní leukemie (blasty, A), mnohočetného myelomu (neoplastické plazmocyty, B), Waldenströmovy makroglobulinémie (neoplastické lymfocyty, C) a Sézaryho syndromu (neoplastické lymfocyty, D)

Přehledné a instruktivní zobrazení celulárního kontextu klasifikace

Přehledné zobrazení celulárního kontextu klasifikace je jednou z nejvýznamnějších předností ADM. Současné skupinové zobrazení elementů jednoho buněčného typu usnadňuje kategorizaci obtížně zařaditelných buněk, usnadňuje a zrychluje expertní korekci chybné klasifikace a detailnější charakteristiku cytomorfologických rysů patologických populací vč. přesnější kvantifikace dysplastických změn. Poskytuje též možnost rozlišení a roztřídění fyziologických a patologických subpopulací v rámci jednoho buněčného vývojového typu na základě společných cytomorfologických znaků (obr. 10). Proces správné finální expertní kategorizace je též výrazně usnadněn automatickou předběžnou klasifikací hraničních intra-liniových a inter-liniových forem. Přehledné zobrazení celulárního kontextu vč. alternativní kategorizace je mimořádnou a dosud nevyužitou možností usnadňující správnou klasifikaci buněk KD i špičkovým a vysoce zkušeným morfologům.

Uvedení údaje o velikosti buňky

Velikost buňky je jedním ze základních cytomorfologických atributů, její přesné měření se však v rutinní cytomorfologii KD nevyužívá. Automatizované a systematické měření tohoto elementárního celulárního parametru (obr. 2) poskytuje velmi cenné objektivní údaje pro studium hemopoézy a přesnější definici jejích cytopatologických změn. Jako jeden příklad za všechny uveďme definici mikromegakaryocytu.

Přehledné a kvalitní zobrazení vysokého počtu megakaryocytů a kontextuální zobrazení jejich cytomorfologických změn

Systematické zobrazení všech megakaryocytů v nátěru kostní dřeně otevírá nebývalý prostor pro daleko spolehlivější diferenciální diagnostiku reaktivních změn hemopoézy, myeloproliferativních neoplázií a myelodysplastických neoplázií. Přístup založený na AI sloužící ke klasifikaci komplexních cytologických a topografických vlastností megakaryocytů má potenciál významně zpřesnit integrativní diagnostiku jednotlivých typů Ph-negativních myeloproliferativních neoplázií jako doplněk standardní histologie a genetického testování [18–20]. Pro cytomorfologickou analýzu a hlubší studium megakaryopoézy nikdy v historii nebyl k dispozici tak rozsáhlý a kvalitní materiál (obr. 11).

Vyhodnocení vysokého počtu buněk

Vyhodnocení vysokého počtu buněk umožňuje v řadě případů podat reprezentativní obraz KD. Je tomu zejména v případech méně kvalitních ná-

proLékaře.cz | 3.2.2026

Buňka	Expertní klasifikace	Preklasifikace Morphogo	Buňka	Expertní klasifikace	Preklasifikace Morphogo
	Myeloblast	Lymfocyt	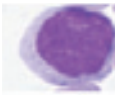	Atypický lymfocyt	Neklasifikovatelný blast
	Myeloblast	Atypický lymfocyt		Atypický lymfocyt	Neklasifikovatelný blast
	Myeloblast	Promyelocyt		Atypický lymfocyt	Neklasifikovatelný blast
	Neutrofilní metamyelocyt	Monocyt	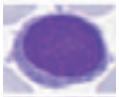	Atypický lymfocyt	Polychromní erytroblast
	Neutrofilní tyč	Monocyt		Nezralý plazmocyt	Monocyt
	Eozinofilní myelocyt	Promyelocyt		Plazmablast	Promyelocyt
	Neutrofilní myelocyt	Promyelocyt		Promonocyt	Neklasifikovatelný blast

Obr. 9. Chybné klasifikace při ADM kostní dřeně s využitím Morphogo.
Příklady chybných klasifikací v myeloidní, lymfocytární, plazmocelulární a monocytární linii jsou uvedeny jako srovnání expertní klasifikace a předběžné klasifikace pomocí Morphogo. Obrázky buněk získány ze softwaru MorphogoReview. Kategorizace některých elementů byla velmi obtížná i pro experta a příklady byly vybrány právě z důvodu zdůraznění této okolnosti s vědomím eventuality konfliktní expertizy. Referenční expertní klasifikace byla výrazně usnadněna zobrazením buněčného kontextu a také pomocí *„top five list“*. Referenčními experty byli MUDr. David Starostka, Ph.D., a Mgr. Petra Miczková; experti vyjádřili shodný názor na klasifikaci prezentovaných buněk.

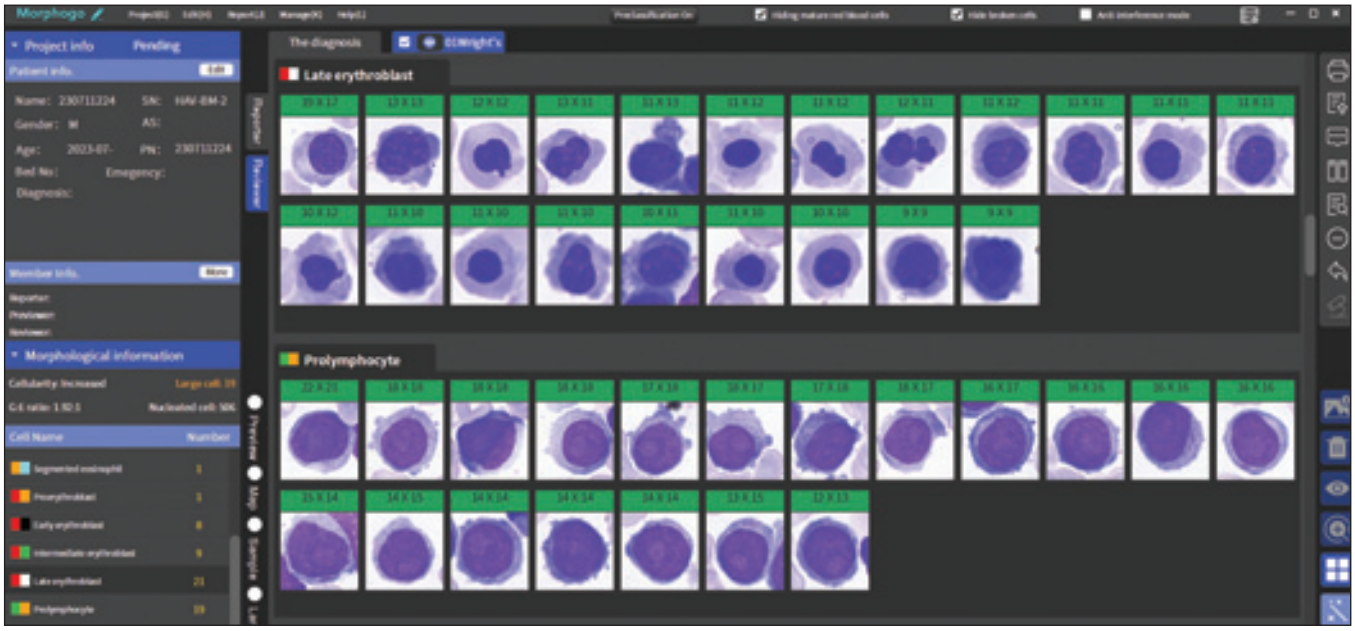

Obr. 10. Celulární kontext klasifikace.
Snímek obrazovky s výsledkem softwaru MorphogoReview. Případ synchronního postižení kostní dřeně splenickým B-lymfomem s prominujícími nukleoly a MDS s nízkým počtem blastů a multilineární dysplázií. Software umožňuje vyčlenění subpopulace atypických lymfocytů, u které tak lépe vyniknou patologické cytomorfologické rysy. Při kontextuálním zobrazení ortochromních erytroblastů jsou na první pohled zřejmé většinové dysplastické změny.

proLékaře.cz | 3.2.2026

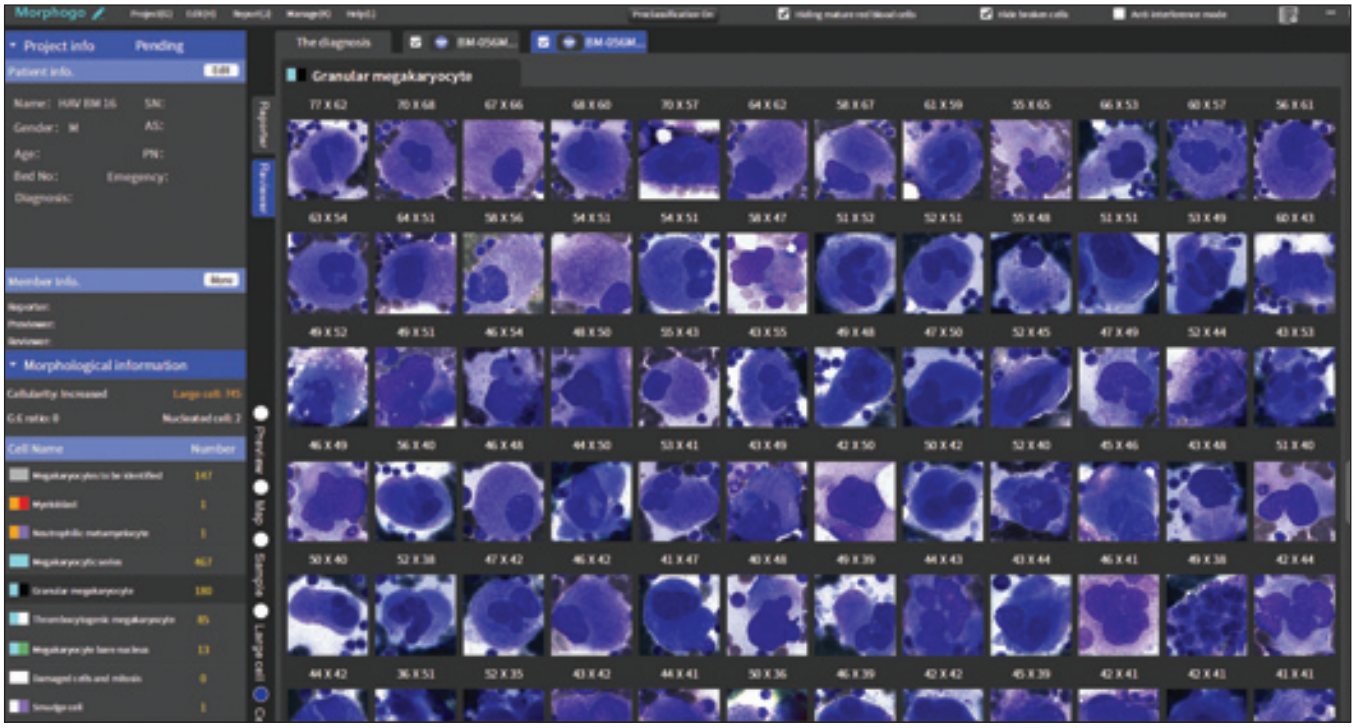

Obr. 11. Kvalitní zobrazení vysokého počtu megakaryocytů.
Snímek obrazovky s výsledkem softwaru MorphogoReview. V případě reaktivní hemopoézy bylo v jediném nátěru při velkém zvětšení zobrazeno více než 700 pleomorfních megakaryocytů.

těrů KD, nátěrů KD s nerovnoměrnou buněčností nebo u diskrétní infiltrace KD patologickými buňkami. Např. platforma Morphogo umožňuje nasnímat až 2 000 buněk v jednom nátěru KD.

KAZUISTIKA 1

Pacient, muž ve věku 39 let, byl ambulantně vyšetřován z důvodu výrazných bolestí v dolní části zad. Vyšetření pomocí CT a MRI prokázala 3 ložiska sleziny a mnohočetný lytický proces axiálního skeletu; postižení obratle L1 mělo měkkotkáňovou komponentu zasahující do páteřního kanálu. Výsledky základního laboratorního vyšetření byly fyziologické, až na mírnou hyperurikémii a nevelké zvýšení laktátdehydrogenázy. Byla provedena trepanobiopsie z lopaty kosti kyčelní s aspirací KD. Zodpovědné vyhodnocení hypocelulárních nátěrů bylo s využitím optické mikroskopie pracné a zdlouhavé (obr. 12A). Vyhodnocení 500 buněk trvalo zkušené morfoložce 36 min. Kostní dřeň byla velmi diskrétně infiltrována velkými vysoce patologickými blastoidními elementy v zastoupení 4,2 % (obr. 12B). Průtoková cytometrie prokázala v KD B-lymfocytární klon se zralým non-deskriptivním imunofenotypem. Diferenciální diagnóza zahrnovala difuzní velkobuněčný B-lymfom, Burkittův lymfom a *high-grade* B-lymfom. Histologické vyšetření s imunohistochemií a genetickým testováním potvrdilo difuzní velkobuněčný B-lymfom blíže nespecifikovaný (obr. 12C, D). Při použití ADM *ex post* a vyhodnocení 500 jaderných elementů během 14 minut bylo kvantitativní zastoupení velkých neoplastických lymfocytů 1,6 % (obr. 13A), při cílovém počtu 2 000 buněk trvalo skenování nátěru 34 minuty, kvantita velkých neoplastických lymfocytů byla 2,9 % a morfologický obraz byl pro detekci neoplastického postižení KD mnohem přesvědčivější (obr. 13B). Popis případu dokumentuje užitečnost ADM KD při rychlosti skenování, analýze hypocelulárních nátěrů KD a diskrétním neoplastickém postižení KD a podtrhuje význam hodnocení celulárního kontextu patologických populací.

KAZUISTIKA 2

Pacient, muž ve věku 80 let, byl ambulantně vyšetřován pro váhový úbytek a nechutenství. Důvodem vyšetření kostní dřeně byla těžká makrocytární anémie, závažná trombocytopenie a leukocytóza s erytroleukemoidním obrazem a monocytózou 3,97×10^9/l. Cytomorfologie kostní dřeně byla zcela příznačná pro chronickou myelomonocytární leukemii. Rozpoznání této nemoci představuje trvalou diagnostickou výzvu zejména z důvodu rozlišení elementů dysplastické monocytární linie a granulopoézy a správné klasifikace klíčových monocytárních prekurzorů (monoblastů a promonocytů). Předběžná klasifikace pomocí ADM, *„top five list“* a zobrazení buněčného kontextu významně usnadňují správnou kategorizaci těchto buněk (obr. 14).

DISKUZE

Nedávná italská studie prokázala, že expertní hodnocení digitalizovaných aspirátů KD poskytuje kvantitativní a kvalitativní výsledky srovnatelné s tra-

proLékaře.cz | 3.2.2026

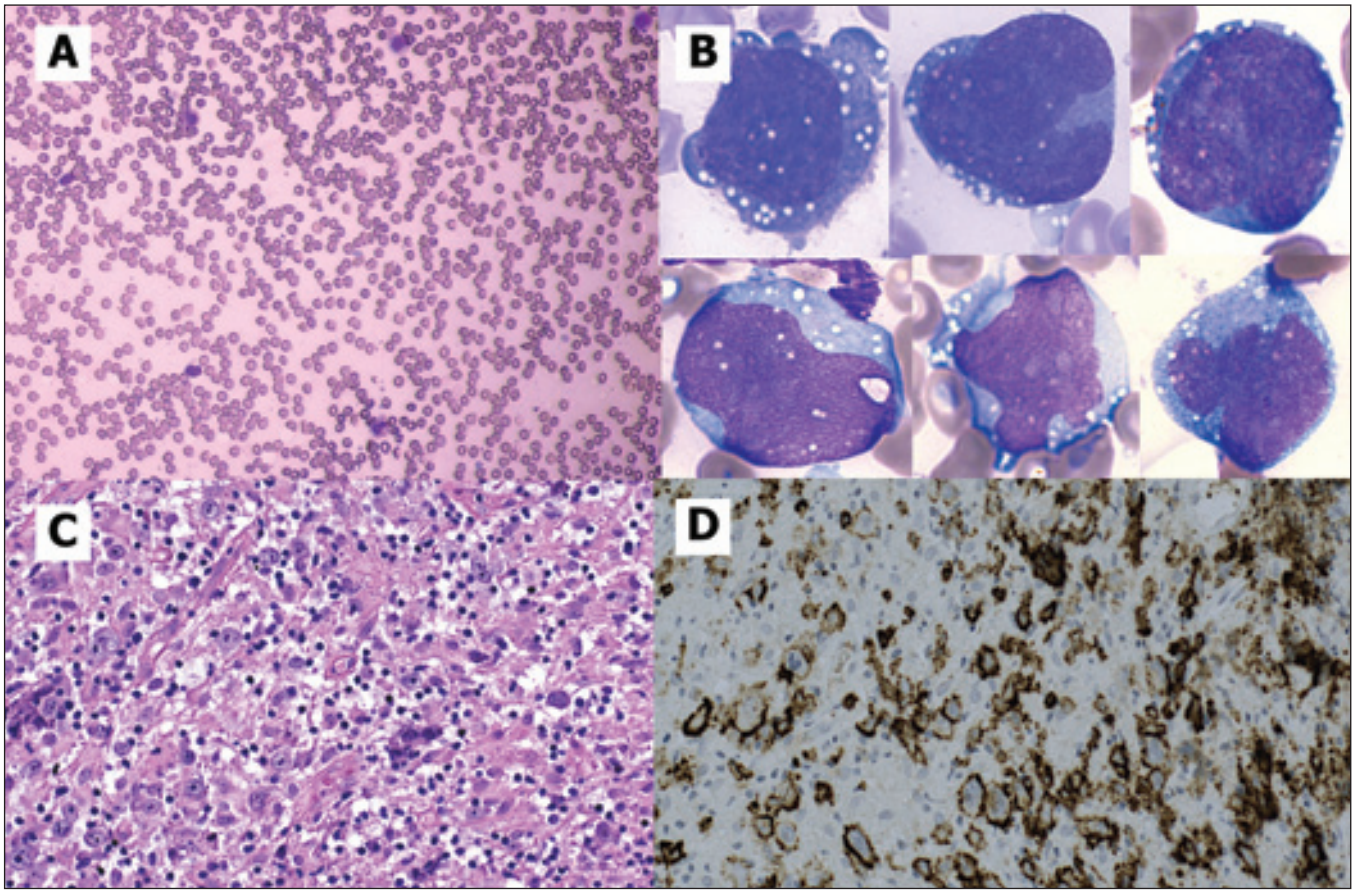

Obr. 12. Postižení kostní dřeně difuzním velkobuněčným B-lymfomem.
Aspirát a nátěry kostní dřeně byly značně hypocelulární (A – nátěr KD barvený MGG při zvětšení 200×). Při pečlivé cytologické analýze byly nalezeny velké patologické blastoidní elementy charakteru imunoblastů s bazofilní vakuolizovanou cytoplazmou. (B) Výřezy jednotlivých buněk, nátěr KD barvený MGG při zvětšení 1 000×. Histologie s imunohistochemií a genetickým vyšetřením prokázala difuzní velkobuněčný B-lymfom (C – trepanobiopsie, hematoxylin-eozin, zvětšení 200×; D – trepanobiopsie, imunohistochemie CD20, zvětšení 200×, CD20 pozitivita imunoblastů).

diční mikroskopickou analýzou, aniž by se snížila spolehlivost v rutinní diagnostice [21]. CNN, které jsou reprezentativními algoritmy hlubokého učení, mají široké využití také v klinické medicíně. Vzhledem k výjimečné schopnosti CNN extrahovat obrazové znaky se řada studií soustředila na jejich vývoj a využití v klinických podmínkách při rozpoznávání objektů a klasifikaci obrazu s cílem snížit pracovní zátěž zdravotníků a zvýšit přesnost klinické diagnostiky [7,9,22–25]. ADM představuje inovativní využití CNN také v cytomorfologii KD.

Mezi výhody ADM založené na WSI a CNN patří bezprecedentní rychlost zpracování, vzdálený přístup, snížení únavy a výrazné zlepšení morfologické výuky. Automatizace, standardizace a harmonizace procesu mikroskopického vyšetření kostní dřeně eliminuje subjektivitu hodnocení. Digitalizace obrazu přináší také výrazné snížení počtu mikroskopických revizí preparátů PK a s tím související úsporu času a nákladů. Virtuální preparáty se časem nezhoršují, mají minimální nároky na skladování, jsou dostupnější pro recenze, konzultace a publikace. Umožňují též vytváření digitálních obrazových archivů, rozsáhlých databází a knihoven [1,2,4,6,7]. Především je vzhledem k přirozené subjektivitě konvenčního expertního vyšetření optickou mikroskopií uspokojena naléhavá potřeba automatizované, standardizované a objektivní cytomorfologické analýzy [9]. Trénink AI zapojené do ADM probíhá s využitím rozsáhlých datasetů čítajících miliony buněk s expertní anotací; některé platformy ADM disponují samoučícím modulem využívajícím pro průběžný trénink AI aktuálních klasifikačních dat.

Kvalita cytomorfologického vyšetření KD se mezi laboratořemi liší. Rozsáhlá polská studie porovnávající výsledky externí kontroly kvality cytologického vyšetření KD ze 62 laboratoří po dobu 6 let dokumentovala 89,3 % správných výsledků. Správné výsledky numerického myelogramu poskytlo 77,5 % laboratoří; horších výsledků bylo dosaženo při testování počtu megakaryocytů a identifikaci buněk z fotografií. Nejhorší výsledky byly při hodnocení dysplázie a klinické interpretaci mikroskopického

proLékaře.cz | 3.2.2026

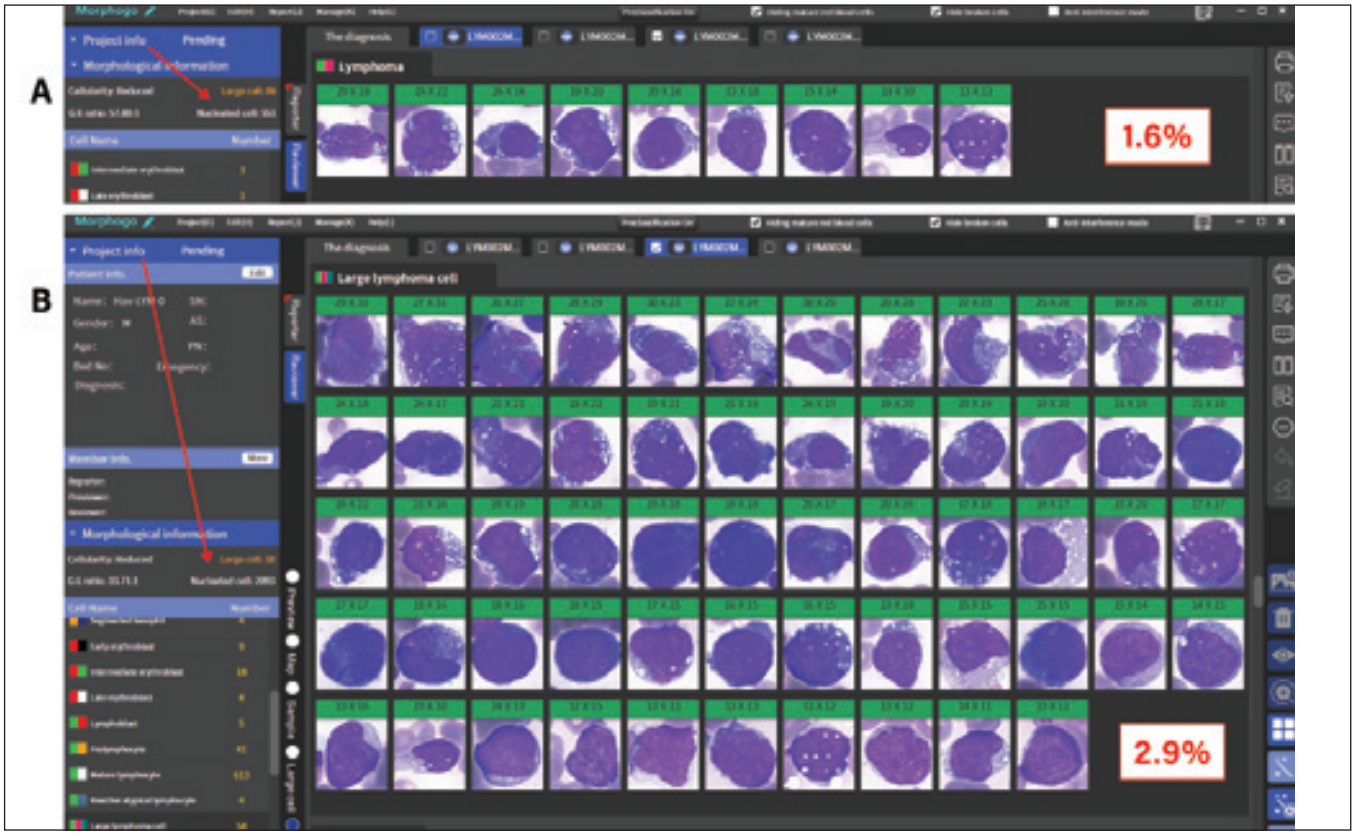

Obr. 13. Vyhodnocení vysokého počtu buněk v hypocelulární KD.
Snímek obrazovky s výsledkem softwaru MorphogoReview. Je prezentován případ diskrétního postižení KD difuzním velkobuněčným B-lymfomem s velmi chudými nátěry KD. Zvýšení počtu hodnocených buněk KD přineslo velmi rozdílné výsledky v zastoupení neoplastických lymfocytů, daleko lépe byl zřejmý celulární kontext neoplastické populace. (A, B) Analyzovaný počet buněk je označen šipkou.

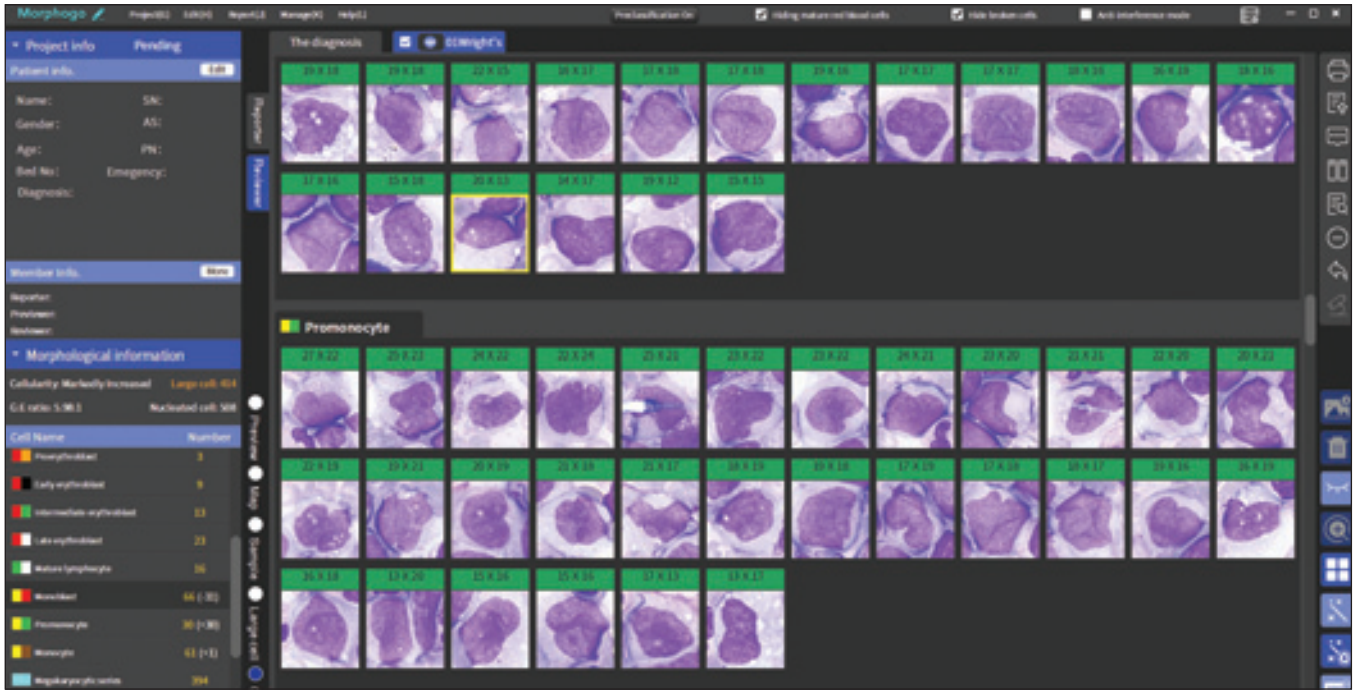

Obr. 14. Chronická myelomonocytární leukemie.
Snímek obrazovky s výsledkem softwaru MorphogoReview. Případ postižení kostní dřeně chronickou myelomonocytární leukemií. Software napomáhá spolehlivějšímu rozlišení monoblastů, promonocytů a dysplastických monocytů.

proLékaře.cz | 3.2.2026

vyšetření (54,1 %, resp. 58,6 % správných výsledků) [26]. Předchozí studie také dokumentovaly značnou inter-expertní a intra-expertní variabilitu v řadě diagnostických situací vč. rozpoznávání hematolymfoidních neoplázií zahrnujícího manuální analýzu nátěrů PK a KD [27–40]. Tyto rozdíly mezi morfology mohou mít diagnostické důsledky. Např. morfologické rozlišení mezi normálními a dysplastickými buňkami u MDS je často velmi obtížné, a proto vyžaduje značné zkušenosti. Nejistý úsudek v případě diskrétních změn může být příčinou diagnostických rozdílů mezi pozorovateli a nemocnicemi [27,28]. Specifita dysplastických změn je rozdílná a jejich posouzení je subjektivní [27,29,30]. Rozsáhlá studie s téměř 100 000 buněk ze 499 nátěrů PK prokázala značný rozptyl mezi pozorovateli při hodnocení dysplastických znaků. Mnozí morfologové nerozpoznali cytoplazmatickou hypogranularitu ani v situacích, kdy v neutrofilech chyběla téměř všechna granula; často též byla přehlédnuta pseudo Pelger-Huëtova anomálie [27]. Jiné studie u MDS prokázaly, že inter-expertní diskrepance dosahuje 10–33 % podle typu MDS a je významná zejména v případech s unilineární dysplazií [31,32]. Také hranice 2 % blastů v KD nemusí být pro morfology v reálné praxi snadno reprodukovatelná [30]. U akutních leukemií morfologická diskordance v jedné ze studií dosáhla 19–29 %, u APL dokonce 43 % a u HCL 57 % [33]. Také intra-expertní variabilita může mít klinický význam [28–30,34–40]. Diagnostická variabilita může být snížena za pomoci AI [34–37,39]. Analýzy prováděné moderními automatizovanými přístroji pro hodnocení nátěrů PK vykazují silnou korelaci s manuálním hodnocením s konzistencí předběžné klasifikace od 87 % do 92 %, s vyšší klasifikační konzistencí u běžných typů buněk, ale slabší konzistencí u některých klinicky důležitých buněčných podskupin vč. blastických buněk [14,41–43]. Počítačové modely při vyšetření kostní dřeně eliminují expertní variabilitu při identifikaci oblastí a buněk díky sofistikované algoritmické analýze mnohem většího počtu oblastí preparátu a buněk. Propracovaný a vysoce standardizovaný proces výběru reprezentativních oblastí nátěru pro analýzu může být v mnoha případech spolehlivější než výběr oblastí při konvenční světelné mikroskopii. Systematická analýza podstatně většího počtu oblastí preparátu a buněk s cílem optimalizace výběru oblastí pro buněčnou klasifikaci snižuje uživatelskou variabilitu a *bias*.

Správná identifikace jednotlivých morfologických kategorií může být obtížná a náročná, zejména u úzce příbuzných klasifikačních kategorií s morfologickou podobností [9]. Expertní nález, který je vždy zatížen určitou mírou subjektivity, nemusí být považován za definitivní a jediný správný, zejména v případech hraniční nebo nejednoznačné buněčné klasifikace, např. u dysplastických nebo vysoce atypických elementů. Systémy ADM překonaly mnohá technická omezení předchozích modelů založených na CNN a prokázaly vysokou schopnost identifikace různých buněčných typů, vč. elementů granulopoézy, erytropoézy, monocytopoézy, lymfocytů, plazmatických buněk, megakaryocytů, a dokonce metastatických nádorových buněk u platformy Morphogo [5,8,9–17]. Morphogo je vysoce citlivý systém také pro automatickou detekci cirkulujících plazmatických buněk s potenciálním využitím v počátečním screeningu, predikci prognózy a sledování po léčbě u pacientů s mnohočetným myelomem [44].

V poslední publikované studii dosáhla konzistence buněčné klasifikace systému Morphogo 99 % a většina buněčných typů KD vykazovala mimořádně vysokou korelaci s hematopatologickou expertizou [10]. Další podobně příznivé výsledky klasifikační konzistence při analýze KD systémem Scopio srovnávající ADM a manuální analýzu byly dosaženy v multicentrických studiích [14–17]. ADM vč. návrhu alternativní kategorizace a zobrazení buněčného kontextu usnadňuje klasifikaci buněk KD i velmi zkušeným expertům.

Někteří z autorů tohoto článku měli příležitost absolvovat studijní pobyt v laboratoři prof. Kvasnicky na Instituts für Pathologie und Molekularpathologie, Helios Universitätsklinikum Wuppertal, a vyšetřit v této laboratoři 328 nátěrů kostní dřeně s využitím zařízení Morphogo. Do retrospektivního souboru pacientů z kavkazské populace byly zařazeny rutinní nátěry KD ze dvou diagnostických laboratoří odebrané při stanovení diagnózy. V souboru (54 % mužů a 46 % žen) byli pacienti ve věku 30–90 let (medián = 71 let). U všech pacientů byl hodnocen jeden nátěr KD; žádný z vybraných vzorků nebyl vyřazen z důvodu snížené kvality. Případy byly rozděleny do šesti diagnostických skupin: myelodysplastické neoplázie (15 %), mnohočetný myelom (14 %, vč. leukemie z plazmatických buněk), zralé B/T-lymfocytární neoplázie (13 %), akutní leukemie a chronická myelomonocytární leukemie (9 %), myeloproliferativní neoplázie (8 %) a reaktivní krvetvorba vč. monoklonální gamapatie neurčitého významu (41 %). Optimistické výsledky této pionýrské práce, poprvé zveřejněné na konferenci International Society of Laboratory Hematology v roce 2024 v Nantes [45], představují první studii o použití metodiky u evropských pacientů a jsou v publikačním procesu. Podobně rozsáhlé údaje o klinické konzistenci a klasifikačních limitech nebyly dosud publikovány pro žádné zařízení pro ADM KD. Naše studie potvrdila citované vynikající výsledky a prokázala vysokou kvalitu obrazu a klasifikační schopnosti systému Morphogo; korelace s expertizou přesáhla 95 % při nezávislém duplicitním a konsenzuálním hodnocení dvěma experty (obr. 9). Navíc jsme poprvé prokázali také vynikající klinickou konzistenci systému přesahující 97 %. Identifikovali jsme kategorie buněk s neuspokojivými výsledky předběžné klasifikace a také případy s vysokou mírou chybné klasifikace buněk a potenciálním kritickým vlivem na cytomorfologickou diagnózu (obr. 9). Mezi nejčastější chybně kategorizované

proLékaře.cz | 3.2.2026

buňky patřily neoplastické lymfocyty připomínající blasty, malé lymfoblasty a myeloblasty připomínající lymfocyty, granulární monoblasty připomínající promyelocyty, dysplastické monocytární elementy, plazmablasty a nezralé plazmatické buňky. Přestože jsou tyto nepříznivé vlivy plně překonány expertizou, považujeme je v současné době za významnou limitaci absolutní spolehlivosti systému. Pravděpodobnou příčinou relevantního výskytu případů s vysokou mírou chybné klasifikace v naší studii je rozdílné geograficko-populační rozšíření některých hematolymfoidních nádorů (zejména zralých B-lymfocytárních neoplázií), které má za následek limitovaný tréninkový dataset pro AI. Dalším důvodem je vzácnost jedinečných morfologických patologií. V tomto ohledu je třeba zlepšit klasifikační schopnosti systému a provést rozsáhlejší validační studie, zejména u kavkazské populace.

Kromě vynikající konzistence klasifikace přináší ADM řadu dříve detailně popsaných kvalitativních výhod. Tyto zásadní inovace usnadní a zlepší diagnostiku krevních chorob a přispějí k hlubšímu studiu patologických změn hemopoézy, přestože se jednotlivé analytické platformy v řadě ohledů odlišují. To se týká jejich kapacity, způsobu skenování, optických vlastností s cílem co nejkvalitnějšího zobrazení, ukládání a zálohování dat, ale zejména funkcí analytického softwaru.

Existuje mnoho perspektiv pro zdokonalení diskutované vysoce inovativní technologie. Další trénink AI zaměřený na kandidátní typy buněk zlepší rozpoznávací schopnosti AI a klasifikační konzistenci. Nejvhodnějším zdrojem dat pro následující trénink jsou validační studie z referenčních laboratoří, které mohou identifikovat kromě raritních morfologických forem absentujících v primární tréninkové sadě také systémové klasifikační nedostatky, jak tomu bylo v našem souboru. Jinou možností je také již zmíněný *self-learning* AI na základě průběžných analytických dat z rutinního provozu. Lze též předpokládat, že v rámci zralých lymfoidních novotvarů by další trénink a zdokonalení rozpoznávacích algoritmů systému Morphogo mohly umožnit subklasifikaci do specifických diagnostických jednotek [11]. Systém Morphogo může také identifikovat a rozčlenit elementy megakaryopoézy a detekovat metastatické nádorové buňky [12,13]. Detailní a objektivní hodnocení megakaryopoézy přispěje ke zdokonalení integrativní diagnostiky Ph-negativních MPN [18–20]. Velký prostor zůstává také pro spolehlivé rozpoznání liniových dysplastických změn vč. diagnostického využití zmíněného zobrazování megakaryopoézy s podporou AI [1,46–47]. Z toho všeho vyplývá nezastupitelná role experta též při validaci a dalším systematickém zdokonalování AI.

Další výzvou pro implementaci je standardizace metod barvení, zobrazení a rozpoznávání buněk, stejně jako harmonizace a standardizace analytických procesů a širší komplexní integrace [1,2,4,7]. Přestože postupy pro mikroskopickou cytologickou analýzu KD a automatizovanou digitální morfologii PK jsou v ČR díky aktivitě Laboratorní sekce ČHS ČLS JEP standardizovány, směrnice a laboratorní standardy pro ADM KD zatím chybějí [15].

Ukládání kvalitních digitálních dat klade značné nároky na kapacitu serverů, stejně jako na zálohovací systémy a kybernetickou bezpečnost [1]. Např. lokální server zařízení Morphogo má vysokou úložnou kapacitu 128 TB, což představuje nejméně 10 tisíc digitálních preparátů. Kromě toho systém umožňuje zálohování dat na lokálním digitálním úložišti zdravotnického zařízení.

Vědci a zdravotníci by si měli být vědomi také relativně vysoké ceny popisovaných systémů, která by však neměla být překážkou v rozšíření této slibné a diagnosticky velmi cenné technologie. V této souvislosti je důležité si uvědomit, že náklady na laboratorní diagnostiku představují ve vyspělých zemích jen relativně malou část zdravotnického rozpočtu. Oproti tomu výsledky laboratorních analýz tvoří základ pro 70–80 % klíčových lékařských rozhodnutí, a proto jsou další investice do tohoto často opomíjeného segmentu zdravotní péče mimořádně efektivní a výhodné, např. z hlediska souvisejícího racionálního a cíleného využití omezených zdrojů na nákladnou léčbu [48].

ZÁVĚR

Závěrem lze říci, že ADM s využitím AI představuje zásadní evoluční změnu paradigmatu v cytomorfologii KD. Metoda je připravena k rutinnímu použití a má obrovský potenciál pro inovativní diagnostickou transformaci minimalizující subjektivitu a variabilitu hodnocení. Metoda poskytuje netradiční komplementární pohled na cytomorfologii KD a významně zvyšuje kvalitu této analýzy. Významnou limitaci ADM v analýze KD představuje chybná klasifikace buněk, jejichž diagnostický a klinický důsledek může být kritický. Pro definitivní revizi klasifikace buněk a diagnostickou interpretaci bude tedy vždy nezbytný vysoce kvalifikovaný morfolog, přičemž expertiza zůstává nepochybně a trvale základním kamenem morfologické diagnostiky v hematologii.

Literatura

1. Starostka D, Dolezilek R, Chasakova K. Artificial intelligence increases reliability in diagnostic hematooncology. J Clin Transl Pathol. 2023;3(3):146–147. doi: 10.14218/JCTP.2023.00015.
2. Zini G, Barbagallo O, Scavone F, Béné MC. Digital morphology in hematology diagnosis and education: The experience of the European LeukemiaNet WP10. Int J Lab Hematol. 2022;44(Suppl 1):37–44. doi: 10.1111/ijlh.13908.
3. Xing Y, Liu X, Dai J, et al. Artificial intelligence of digital morphology analyzers improves the efficiency of manual leukocyte differentiation of peripheral blood. BMC Med Inform Decis Mak. 2023;23(1):50. doi: 10.1186/s12911-023-02153-z.
4. Kratz A, Lee SH, Zini G, Riedl JA, Hur M, Machin S. International Council for Standardization in Haematology. Digital morphology analyzers in hematology: ICSH review and recommendations. Int J Lab Hematol. 2019;41(4):437–447. doi: 10.1111/ijlh.13042.
5. Jin H, Fu X, Cao X, et al. Developing and preliminary validating an automatic cell clas-

proLékaře.cz | 3.2.2026

sification system for bone marrow smears: a pilot study. J Med Syst. 20207;44(10):184. doi: 10.1007/s10916-020-01654-y.
6. Walter W, Haferlach C, Nadarajah N, et al. How artificial intelligence might disrupt diagnostics in hematology in the near future. Oncogene. 2021;40(25):4271–4280. doi: 10.1038/s41388-021-01861-y.
7. Lin E, Fuda F, Luu HS, et al. Digital pathology and artificial intelligence as the next chapter in diagnostic hematopathology. Semin Diagn Pathol. 2023;40(2):88–94. doi: 10.1053/j.semdp.2023.02.001.
8. Starostka D, Doležílek R, Chasáková K, Miczková P, Kováč P. Umělá inteligence v cytomorfologii kostní dřeně: Morphogo a Scopio. Transfuze Hematol Dnes. 2024;30(1):49–52.
9. Fu X, Fu M, Li Q, et al. Morphogo: an automatic bone marrow cell classification system on digital images analyzed by artificial intelligence. Acta Cytol. 2020;64(6):588–596. doi: 10.1159/000509524.
10. Lv Z, Cao X, Jin X, Xu S, Deng H. High-accuracy morphological identification of bone marrow cells using deep learning-based Morphogo system. Sci Rep. 2023;13(1):13364. doi: 10.1038/s41598-023-40424-x.
11. Tang G, Fu X, Wang Z, Chen M. A machine learning tool using digital microscopy (Morphogo) for the identification of abnormal lymphocytes in the bone marrow. Acta Cytol. 2021;65(4):354–357. doi: 10.1159/000518382.
12. Wang X, Wang Y, Qi C, et al. The application of Morphogo in the detection of megakaryocytes from bone marrow digital images with convolutional neural networks. Technol Cancer Res Treat. 2023;22:15330338221150069. doi: 10.1177/15330338221150069.
13. Chen P, Chen Xu R, Chen N, et al. Detection of metastatic tumor cells in the bone marrow aspirate smears by artificial intelligence (AI)-based Morphogo system. Front Oncol. 2021;11:742395. doi: 10.3389/fonc.2021.742395.
14. Katz BZ, Feldman MD, Tessema M, et al. Evaluation of Scopio Labs X100 Full Field PBS: The first high-resolution full field viewing of peripheral blood specimens combined with artificial intelligence-based morphological analysis. Int J Lab Hematol. 2021;43(6):1408–1416. doi: 10.1111/ijlh.13681.
15. Bagg A, Raess P, Rund D, et al. Performance evaluation study of a novel digital microscopy system for the quantitative analysis of bone marrow aspirates. Blood. 2021;138:4000.
16. Lewis JE, Pozdnyakova O. Digital assessment of peripheral blood and bone marrow aspirate smears. Int J Lab Hematol. 2023;45 Suppl 2:50-58. doi: 10.1111/ijlh.14082.
17. Bagg A, Raess PW, Rund D, et al. Performance evaluation of a novel artificial intelligence-assisted digital microscopy system for the routine analysis of bone marrow aspirates. Mod Pathol. 2024;37(9):100542. doi: 10.1016/j.modpat.2024.100542.
18. Sirinukunwattana K, Aberdeen A, Theissen H, et al. Artificial intelligence-based morphological fingerprinting of megakaryocytes: a new tool for assessing disease in MPN patients. Blood Adv. 2020;4(14):3284–3294. doi: 10.1182/bloodadvances.2020002230.
19. Ryou H, Lomas O, Theissen H, Thomas E, Rittscher J, Royston D. Quantitative interpretation of bone marrow biopsies in MPN – What's the point in a molecular age? Br J Haematol. 2023;203(4):523–535. doi: 10.1111/bjh.19154.
20. Belcic T, Cernelc P, Sever M. Artificial intelligence aiding in diagnosis of JAK2 V617F negative patients with WHO defined essential thrombocythemia. HemaSphere. 2019;3(S1):998.
21. Zini G, Chiusolo P, Rossi E, et al. Digital morphology compared to the optical microscope: A validation study on reporting bone marrow aspirates. Int J Lab Hematol. 2024;46(3):474–480. doi: 10.1111/ijlh.14238.
22. Chumachenko K, Iosifdis A, Gabbouj M. Feedforward neural networks initialization based on discriminant learning. Neural Netw. 2022;146:220–229.
23. Ehteshami Bejnordi B, Veta M, Johannes van Diest P, et al. Diagnostic assessment of deep learning algorithms for detection of lymph node metastases in women with breast cancer. JAMA. 2017;318(22):2199–2210. doi: 10.1001/jama.2017.14585.
24. Wu YY, Huang TC, Ye RH, et al. A hematologist-level deep learning algorithm (BMSNet) for assessing the morphologies of single nuclear balls in bone marrow smears: algorithm development. JMIR Med Inform. 2020;8(4):e15963. doi: 10.2196/15963.
25. Esteva A, Kuprel B, Novoa RA, et al. Dermatologist-level classification of skin cancer with deep neural networks. Nature. 2017;542(7639):115-118. doi: 10.1038/nature21056. Erratum in: Nature. 2017;546(7660):686. doi: 10.1038/nature22985.
26. Lewandowski K, Kurpierz K, Sledzinska A. External bone marrow cytological examination quality assurance (EQAhem)--summary after 6 years in Poland. Ann Hematol. 2015;94(10):1741–1748. doi: 10.1007/s00277-015-2434-8.
27. Sasada K, Yamamoto N, Masuda, et al. Inter--observer variance and the need for standardization in the morphological classification of myelodysplastic syndrome. Leuk Res. 2018;69:54–59. doi: 10.1016/j.leukres.2018.04.003.
28. Naqvi K, Jabbour E, Bueso-Ramos C, et al. Implications of discrepancy in morphologic diagnosis of myelodysplastic syndrome between referral and tertiary care centers. Blood. 2011;118(17):4690–4693. doi: 10.1182/blood-2011-03-342642.
29. Tohyama K. Present status and perspective of laboratory hematology in Japan: On the standardization of blood cell morphology including myelodysplasia: On behalf of the Japanese Society for Laboratory Hematology. Int J Lab Hematol. 2018;40(Suppl 1):120–125. doi: 10.1111/ijlh.12819.
30. Matsuda A, Germing U, Jinnai I, et al. Improvement of criteria for refractory cytopenia with multilineage dysplasia according to the WHO classification based on prognostic significance of morphological features in patients with refractory anemia according to the FAB classification. Leukemia. 2007;21:678–686.
31. Font P, Loscertales J, Soto C, et al. Interobserver variance in myelodysplastic syndromes with less than 5 % bone marrow blasts: unilineage vs. multilineage dysplasia and reproducibility of the threshold of 2 % blasts. Ann Hematol. 2015;94(4):565–573. doi: 10.1007/s00277-014-2252-4.
32. Font P, Loscertales J, Benavente C, et al. Inter-observer variance with the diagnosis of myelodysplastic syndromes (MDS) following the 2008 WHO classification. Ann Hematol. 2013;92(1):19–24. doi: 10.1007/s00277-012-1565-4.
33. DeLima M, Albitar M, O'Brien S, et al. Comparison of referring and tertiary cancer center physician's diagnoses in patients with leukemia. Am J Med. 1998;104(3):246–251. doi: 10.1016/s0002-9343(98)00032-1.
34. Ratziu V, Hompesch M, Petitjean M, et al. Artificial intelligence-assisted digital pathology for non-alcoholic steatohepatitis: current status and future directions. J Hepatol. 2024;80(2):335–351. doi: 10.1016/j.jhep.2023.10.015.
35. Ström P, Kartasalo K, Olsson H, et al. Artificial intelligence for diagnosis and grading of prostate cancer in biopsies: a population-based, diagnostic study. Lancet Oncol. 2020;21(2):222–232. doi: 10.1016/S1470-2045(19)30738-7. Erratum in: Lancet Oncol. 2020;21(2):e70. doi: 10.1016/S1470-2045(20)30032-2.
36. Jonas RA, Weerakoon S, Fisher R, et al. Interobserver variability among expert readers quantifying plaque volume and plaque characteristics on coronary CT angiography: a CLARIFY trial sub-study. Clin Imaging. 2022;91:19–25. doi: 10.1016/j.clinimag.2022.08.005.
37. Lee Y, Alam MR, Park H, et al. Improved diagnostic accuracy of thyroid fine-needle aspiration cytology with artificial intelligence technology. Thyroid. 2024;34(6):723–734. doi: 10.1089/thy.2023.0384.
38. Allende D, Elmessiry M, Hao W, et al. Inter--observer and intra-observer variability in the diagnosis of dysplasia in patients with inflammatory bowel disease: correlation of pathological and endoscopic findings. Colorectal Dis. 2014;16(9):710–718; discussion 718. doi: 10.1111/codi.12667. Erratum in: Colorectal Dis. 2015;17(1):92. Al-Qadasi, M [added].
39. Marzahl C, Aubreville M, Bertram CA, et al. Deep learning-based quantification of pulmonary hemosiderophages in cytology slides. Sci Rep. 2020;10(1):9795. doi: 10.1038/s41598-020-65958-2.
40. Mühlhofer HM, Lenze U, Lenze F, et al. Inter- and intra-observer variability in biopsy of bone and soft tissue sarcomas. Anticancer Res. 2015;35(2):961–966.

proLékaře.cz | 3.2.2026

41. Briggs C, Longair I, Slavik M, et al. Can automated blood film analysis replace the manual differential? An evaluation of the CellaVision DM96 automated image analysis system. Int J Lab Hematol. 2009;31(1):48–60. doi: 10.1111/j.1751-553X. 2007.01002.x.
42. Ceelie H, Dinkelaar RB, van Gelder W. Examination of peripheral blood films using automated microscopy; evaluation of Diffmaster Octavia and Cellavision DM96. J Clin Pathol. 2007;60(1):72–79.
43. La Gioia A, Fiorini F, Fumi M, et al. A prolonged microscopic observation improves detection of underpopulated cells in peripheral blood smears. Ann Hematol. 2017;96(10):1749–1754. doi: 10.1007/s00277-017-3073-z.
44. Chen P, Zhang L, Cao X, et al. Detection of circulating plasma cells in peripheral blood using deep learning-based morphological analysis. Cancer. 2024;130(10):1884–1893. doi: 10.1002/cncr.35202.
45. Starostka D, Kvasnicka HM, Dolezilek R, et al. Morphogo: a revolution in bone marrow cytomorphology – first European data. Supplement Article. Int J Lab Hematol. 2024;46: 3–121. https://doi.org/10.1111/ijlh.14396.
46. Kimura K, Tabe Y, Ai T, et al. A novel automated image analysis system using deep convolutional neural networks can assist to differentiate MDS and AA. Sci Rep. 2019;9(1):13385. doi: 10.1038/s41598-019-49942-z.
47. Brück OE, Lallukka-Brück SE, Hohtari HR, et al. Machine learning of bone marrow histopathology identifies genetic and clinical determinants in patients with MDS. Blood Cancer Discov. 2021;2(3):238–249. doi: 10.1158/2643-3230.BCD-20-0162.
48. Haferlach T, Pohlcamp Ch, Heo I, et al. Automated peripheral blood cell differentiation using artificial intelligence—a study with more than 10,000 routine samples in a Specialized Leukemia Laboratory. Blood. 2021;138(Suppl. 1):103. doi: 10.1182/blood-2021-152447.

PODÍL AUTORŮ NA PŘÍPRAVĚ RUKOPISU

DS, RD, PM – příprava rukopisu
JJ, KCH, DK – revize rukopisu

ČESTNÉ PROHLÁŠENÍ

Autoři práce prohlašují, že v souvislosti s tématem, vznikem a publikací tohoto článku nejsou ve střetu zájmů a vznik ani publikace článku nebyly podpořeny žádnou farmaceutickou ani biomedicínskou firmou.

PODĚKOVÁNÍ

Publikace vznikla s podporou institucionálního grantu IGS 2023 Nemocnice Havířov, p.o.

Do redakce doručeno dne: 20. 10. 2024.
Přijato po recenzi dne: 23. 4. 2025.

MUDr. David Starostka, Ph.D.
Laboratoř hematoonkologie
a klinické biochemie
Nemocnice Havířov, p.o.
Dělnická 1132/24
73601 Havířov
e-mail: david.starostka@nemhav.cz