

Trombotické mikroangiopatie v dětském věku

Thrombotic microangiopathy in children

Šuláková T.¹, Zaoral T.¹, Seeman T.^{1,2}

¹ Klinika dětského lékařství LF OU a FN Ostrava

² Pediatrická klinika 2. LF UK Praha

SOUHRN: Trombotická mikroangiopatie je patologická léze spuštěná poškozením nebo dysfunkcí endotelu, která se vyskytuje v širokém spektru onemocnění. Jejími charakteristickými znaky jsou mikroangiopatická hemolytická anémie, trombocytopenie a ischemie orgánů, zejména ledvin, na podkladě mikrotrombotizace zejména v kapilárním řečišti. V dětském věku se vyskytuje jak v primární, tak sekundární, tj. získané formě – nejčastěji při infekci *shiga-toxin* produkující *Escherichia coli*. Porozumění epidemiologickým souvislostem, podmiňujícím příčinám, laboratorním a klinickým nálezům a diferenciální diagnóze je nezbytné pro včasnou a cílenou terapii těchto život ohrožujících stavů.

KLÍČOVÁ SLOVA: trombotická mikroangiopatie – hemolyticko-uremický syndrom – trombotická trombocytopenická purpura – děti – adolescenti

ABSTRACT: Thrombotic microangiopathy (TMA) is a pathological lesion triggered by endothelial injury or dysfunction. TMA occurs in a wide range of diseases and is characterized by microangiopathic haemolytic anaemia, thrombocytopenia and ischemic organ injury due to thrombosis in the microvascular capillary bed. In the paediatric population, TMA occurs in both as a primary, i.e. congenital form, and a secondary, acquired form – especially linked to *E. coli* infection. Understanding the epidemiology, pathophysiology, laboratory and clinical signs and differential diagnosis is crucial for a timely specific therapeutic approach to this life-threatening disease.

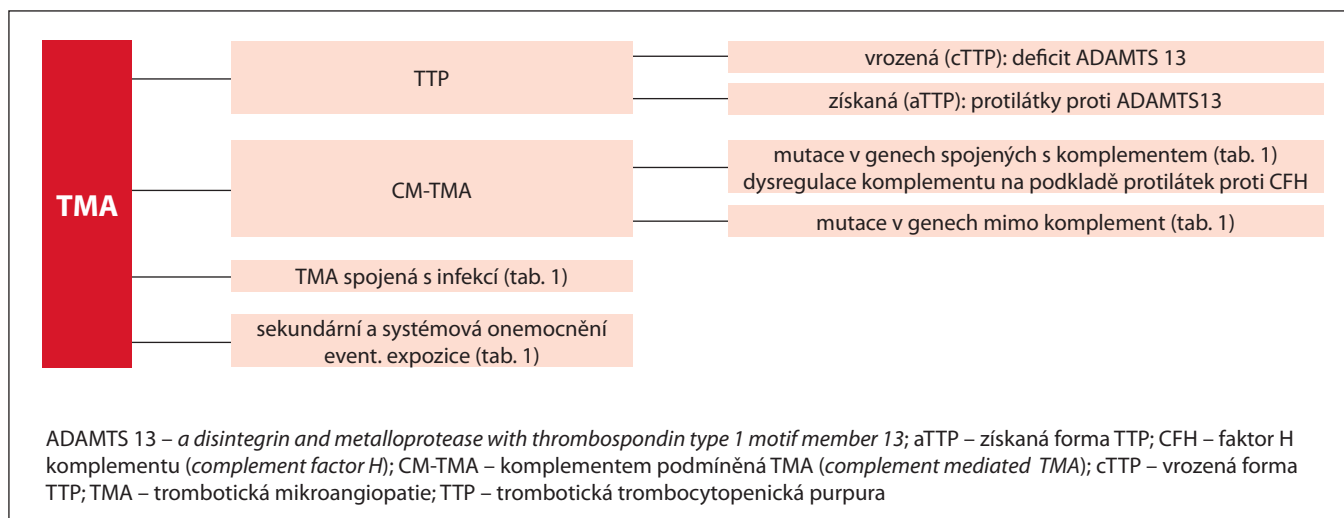
KEY WORDS: thrombotic microangiopathy – haemolytic uremic syndrome – thrombotic thrombocytopenic purpura – children – adolescents

ÚVOD

Trombotické mikroangiopatie (TMA) jsou systémová onemocnění zahrnující skupinu chorob z různých příčin, které jsou klinicky charakterizované mikroangiopatickou hemolytickou ane-

mií (MAHA), trombocytopenií a ischemickým poškozením orgánů. Nejčastěji poškozeným orgánem jsou ledviny, ale může být postižen jakýkoliv orgán – centrální nervový systém, kardiovaskulární, gastrointestinální nebo respirační sys-

tém aj. Průběh onemocnění může být jak akutní (vedoucí až k náhlé smrti), tak chronický (s postupným poškozením orgánů, které progreduje do úplné ztráty funkce), a je také často spojený s rizikem rekurencí [1,2].



Obr. 1. Rozdělení a diferenciální diagnóza TMA syndromů, upraveno podle [3,4].

Tab. 1. Stavby spojené s TMA [3,4].**ADAMTS-13 mediovaná TMA (TTP)**

- kongenitální, geneticky podmíněný deficit (cTTP)
- imunitně podmíněná (aTTP)

Komplementem podmíněná TMA (aHUS)

- kongenitální, geneticky podmíněná forma
- imunitně podmíněná forma

Koagulačním systémem zprostředkovaná forma TMA

- geneticky podmíněná patogenní varianta v PLG, THBD, DGKε

Metabolická forma TMA

- defekt v metabolismu kobalaminu

TMA spojená s infekcí

- bakteriální: Shiga toxin-produkující *Escherichia coli*, *Streptococcus pneumoniae*, *Campylobacter jejuni*, *Klebsiella pneumoniae*
- virové: HIV, EBV, CMV, BK virus, parvovirus B19, SARS-CoV-2
- plísň: histoplazmóza

TMA syndromy spojené s graviditou

- preeklampsie
- HELLP (hemolýza, zvýšené jaterní testy a nízké destičky)
- gravidita jako *trigger* TTP, aHUS a CAPS

Léky indukovaná TMA*Imunitně podmíněné:*

- protilátky proti destičkám/neutrofilům vyvolané lékem: gemcitabin
- protilátky proti ADAMTS13: ticlopidin

Ne-imunitně podmíněné:

- chemoterapie: alemtuzumab, gemcitabin, mitomycin C, vincristine, doxorubicin, pentostatin, VEGF inhibitory, inhibitory tyrosinkinázy
- imunosupresivní terapie: calcineurinové inhibitory, sirolimus, interferonβ
- antibiotika: ciprofloxacin, levofloxacin, metronidazol, nitrofurantoin, penicilin
- jiné: kokain, ekstáze, estrogen/progesteron, protizánětlivé léky, oxymorphon, simvastatin

TMA spojené s transplantací

- solidních orgánů
- kostní dřeně (HSCT)

TMA spojené s malignitami

- krevní malignity: myelo- a lymfo- proliferativní choroby, monoklonální gamapatie, POEMS syndrom
- solidní orgány: rakovina prsu, plic, prostaty, ovaríí, žaludku a urotelu

TMA spojené s autoimunitním onemocněním

- APS vč. CAPS
- SRC
- SLE
- primární glomerulonefritidy a vaskulitidy (nálezy v biopsii)
- Sjögrenův syndrom, revmatoidní artritida, dermatomyositida

TMA spojená s hypertenzní emergencí (tzv. maligní hypertenze)**Jiné**

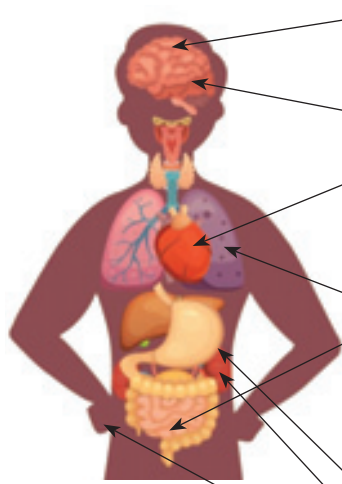
- hemofagocytující lymfohistiocytóza
- srpkovitá anémie
- Castelman disease a jiné

ADAMTS13 – *a disintegrin and metalloprotease with thrombospondin type 1 motif member 13*; aHUS – atypický hemolyticko-uremický syndrom; aTTP – imunitní trombotická trombocytopenická purpura; CAPS – katastrofický antifosfolipidový syndrom; cTTP – vrozená trombotická trombocytopenická purpura; HSCT – transplantace kostní dřeně; POEMS – syndrom zahrnující polyneuropatii, organomegalii, endokrinopatii, monoklonální protein, změny kůže; TMA – trombotická mikroangiopatie; TTP – trombotická trombocytopenická purpura

TMA je definovaná histopatologickým nálezem. V patogenezi TMA hraje ústřední roli dysfunkce a poškození souvislé vrstvy endotelu s aktivací koagulačního systému a komplementu. To vede k následné formaci trombů v mikrocirkulaci, tj. v oblasti kapilárního řečiště, konzumpci destiček, mechanickému poškození erytrocytů (MAHA) a orgánové ischemii pod vzniklou okluzí cév případně až k selhání orgánů. TMA je tedy difuzní, systémový proces schopný ovlivnit mikrovaskulární řečiště mnoha orgánových systémů, což se odráží v klinických příznacích. Proces poškození endotelu má mnoho příčin a jednotlivé TMA syndromy se mohou překrývat. Identifikace jednotlivých podmiňujících stavů je náročná, ale musí být rychlá z důvodu včasného léčebného zásahu při život a funkci orgánů ohrožujícím onemocnění. Praktické schéma, zjednodušující a urychlující diferenciální diagnózu podmiňujících příčin TMA, je nastíněno na obr. 1 a rozvedeno v tab. 1 [3,4]. Z klinického a etiologického hlediska se TMA dělí na dvě velké skupiny, hemolyticko-uremický syndrom/ (HUS) a trombotickou trombocytopenickou purpuru (TTP). TTP a HUS není často jednoduché odlišit, protože se prezentují podobnými příznaky, i když mají odlišné základní příčiny [5]. V současnosti, s pochopením mechanismů těchto závažných a život ohrožujících onemocnění, je nutné nejen diferenciálně diagnosticky odlišit HUS od TTP, ale také to, zda jde o stav primární – geneticky podmíněný, nebo získaný, sekundární – spojený s jinou podmiňující patologií nebo stavem, protože tyto stavy mají kromě odlišných příčin i odlišnou léčbu a prognózu. Pokud se tedy u dětského pacienta projeví známky TMA, je nutné vždy odhalit její příčinu a léčit ji podle ní.

KLINICKÉ PROJEVY

Poškození endotelu při TMA má systémové laboratorní projevy – trombocytopenii, odrážející konzumpci destiček a MAHA, s parametry odrážejícími destrukci erytrocytů (zvýšené schistocyty,

Obr. 2. Frekvence postižení a příznaky TMA u pediatrických pacientů, zpracováno podle [9,14].


Orgánová manifestace	Frekvence postižení	Symptomatologie
CNS	až 48 % případů	encefalopatie, křeče zmatenost až kóma mrtvice
oči	neobvyklé	snížení ostrost vidění, skotomy, oční bolest, diplopie, oční krvácení
kardiovaskulární systém	až 43 % případů	infarkt myokardu (dospělí), kardiomyopatie, srdeční insuficience, hypertenze diseminované stenotické vaskulární léze
respirační trakt	neobvyklé	plicní – hemoragie/ edém/ hypertenze
gastrointestinální trakt	až 51 % případů	ikterus bolesti břicha, gastroenteritida, pankreatitida, diabetes, postižení jater ischemická kolitida, pankolitida, průjem (s krví) až 30 % pacientů
nadledviny	neobvyklé	dysfunkce
ledviny	až 51 % případů	hematurie, proteinurie, progresse do ESRD
postižení periferních cév	neobvyklé	nekróza v oblasti periferních článků prstů periferní arteriální onemocnění

CNS – centrální nervový systém; ESRD – terminální selhání ledvin (*end stage renal disease*)

nízký haptoglobin, zvýšený přímý i nepřímý bilirubin a LDH). Výrazně zvýšené LDH však také může odrazet orgánovou ischemii.

Známky orgánového postižení jsou laboratorně i klinicky orgánově specifické. V akutní fázi onemocnění může dojít i k současnému postižení více orgánů. Chronicky probíhající aktivace komplementového systému může mít také dlouhodobé orgánové následky. V případě postižení ledvin se běžně objevuje hematurie, proteinurie, hypertenze a akutně nebo chronicky probíhající poškození funkce ledvin. Porucha funkce ledvin může vést až k rozvoji terminálního chronického selhání ledvin (*end-stage renal disease* – ESRD). ESRD se projevuje u > 50 % pacientů bez ohledu na počáteční typ manifestace, pokud nejsou správně léčeni [6,7]. Výskyt extrarenální manifestace u pacientů s atypickým HUS (aHUS) se odhaduje až na 20–50 % případů (obr. 2) [5,7–10]. Je nezbytné vědět, že kromě systémových příznaků TMA existují i renálně limitované formy TMA, zejména u sekundár-

ních forem TMA (např. vaskulitidy, glomerunefritidy, rejekce u transplantací solidních orgánů a léky podmíněné TMA) [4,7].

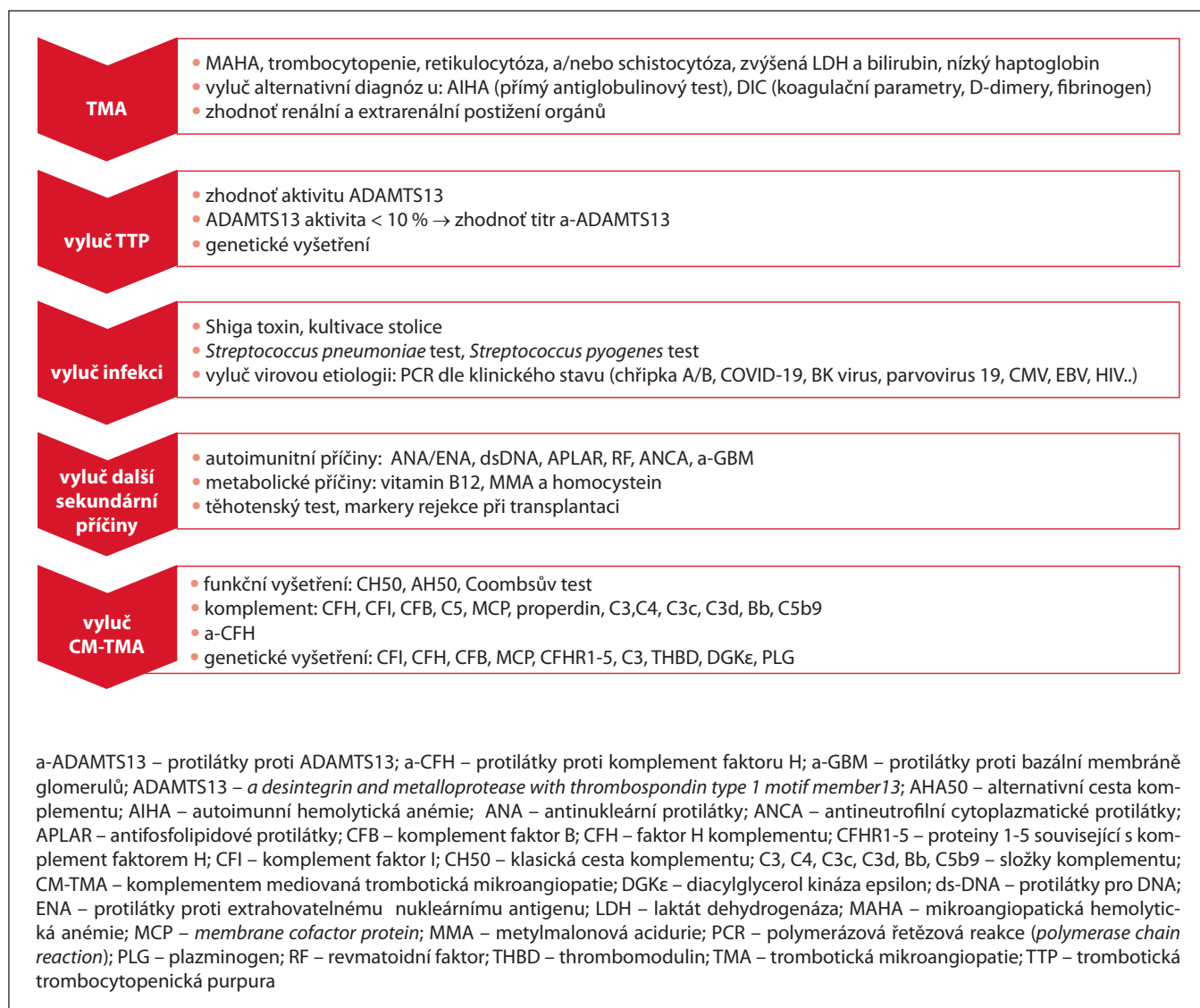
KLINICKÝ PŘÍSTUP K DIAGNOSTICE TMA

Pokud se u dětského pacienta projeví známky TMA, je nutné co nejdříve odhalit její příčinu a léčit ji podle ní. Léčba musí být včasná, protože jde o život ohrožující onemocnění, jehož mortalita může dosáhnout až 90 %. Ideální diferenciálně diagnostický přístup musí být cílený (obr. 3) [1,2]. Zahrnuje dva kroky, nejprve potvrzení klinického syndromu TMA (MAHA, trombocytopenie, orgánové postižení) a poté vyloučení/potvrzení TTP a systémových příčin TMA (obr. 3). Celé spektrum laboratorních testů používaných v diferenciálně diagnostickém algoritmu není dostupné na všech pracovištích. Některé z těchto testů jsou dostupné až s větším časovým odstupem (dny, týdny, genetické vyšetření až měsíce) a jsou náročné na interpretaci. Genetické vyšetření je v tomto

algoritmu nezbytné. Jeho výsledky ovlivní léčbu v období akutního stavu pouze pokud jsou již známy z dřívějších vyšetření. Aby nedošlo ke zpoždění cílené terapie (plazmaferéza, dialýza, eculizumab/ravulizumab), pacienti by měli být referováni do specializovaných center pro děti či dospělé, kde jsou tyto metody dostupné, funguje multidisciplinární tým a s léčbou těchto onemocnění jsou zkušenosti. Multidisciplinární tým zahrnuje skupinu odborníků ze širokého spektra oborů vč. pediatrických subspecializací, kteří jsou společně zodpovědní za analýzu klinického stavu pacienta, vedení a interpretaci laboratorních vyšetření [11] a zajištění rychlého léčebného postupu, jakož i za spolupráci na určení patogeneze TMA. Implementace multidisciplinárního TMA týmu je spojená se zlepšeným rozpoznáním TMA, lepšími léčebnými výsledky pacienta [12,13] a se snížením nákladů na zdravotní péči.

TERAPIE

Léčba TMA musí být včasná, protože TMA ohrožuje pacienty orgánovou dys-



Obr. 3. Diferenciálně diagnostický algoritmus TMA v dětském věku, zpracováno podle [3,4,11].

funkcí a vysokou mortalitou. Skládá se z podpůrných a specifických opatření. Specifická opatření jsou zaměřena na vlastní léčbu TMA a zahrnují imunopresi, cílenou léčbu plazmou (tj. infuze čerstvě zmražené plazmy [PI] a plazmaferéza [PE]), imunoadsorpci, biologickou léčbu typu rituximab a caplacizumab nebo léčbu monoklonálními protilátkami proti komplementu na úrovni C5 (a-C5) (eculizumab, ravulizumab). Terapeutická PE je do vyloučení TTP považována za akutní intervenci u dospělých pacientů, podobně i u dětských pacientů. Musí být iniciována do 24 h. Terapie plazmou u pacientů s aHUS nemá dostatečně dobré výsledky [14]. Protože

dysregulace komplementu je predominantním mechanismem poškození endotelu u aHUS, musí být léčba zaměřena cíleně ve smyslu obnovy regulace komplementu. Zahájení terapie eculizumabem by se nemělo zpozdit. Optimální doba trvání této léčby není známa, vysazení léčby je možné zvážit nejdříve za 6–12 měsíců s výjimkou pacientů, kteří jsou nositeli vysoce rizikových variant se závažnou klinickou manifestací onemocnění. V případě TTP je tedy léčbou první volby PE, léčba eculizumabem je terapií první volby u aHUS.

Jednotlivé léčebné modalitky jsou probrány podrobněji u jednotlivých podmínek stavů dále.

JEDNOTLIVÉ TMA SYNDROMY

1. PRIMÁRNÍ TMA

1.1. Trombotická

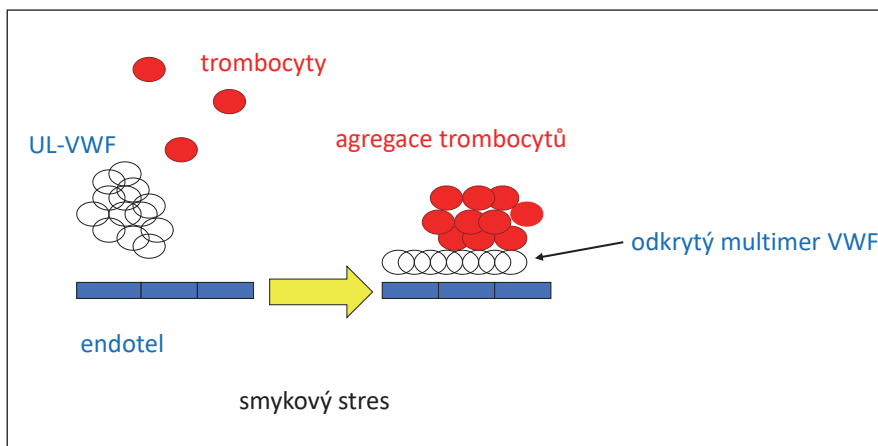
trombocytopenická purpura (TTP)

(do kapitoly je z diagnostických a léčebných důvodů přiřazena sekundární, imunitně podmíněná forma TTP)

TTP má přes velmi podobnou zevní symptomatologii s HUS odlišnou etiologii i patogenezi a vyžaduje odlišný terapeutický přístup. Klinická kritéria nejsou v diferenciální diagnostice TTP a HUS rozhodující. Jednoznačné odlišení TTP od HUS umožnil objev plazmatické metaloproteázy, která štěpí von Willebrandův faktor (VWF), součas-

nou terminologií ADAMTS13 (z angl. *a desintegrin and metalloprotease with thrombospondin type 1 motif, member 13*). TTP je nyní definována jako závažný plazmatický deficit ADAMTS13, tj. aktivita < 10 %. ADAMTS13 je jediný biologický (= laboratorní) znak TTP. Deficit ADAMTS13 může být způsoben buď genetickým defektem (vrozená forma, *congenital TTP – cTTP*) nebo inhibicí aktivity ADAMTS13 prostřednictvím auto-protilátek přítomných v plasmě (získaná forma, *acquired TTP – aTTP*). Vrozená forma TTP je podmíněná mutací genu pro ADAMTS13 (9q34, gen kóduje protein o 1 427 aminokyselinách) v homozygotní nebo složené heterozygotní formě.

ADAMTS13 se podílí na štěpení *ultra large* multimerů von Willebrandova faktoru (UL-VWF) a brání tak navázání destiček na UL-VWF a vzniku trombu (obr. 4 a 5). V nepřítomnosti ADAMTS13 se UL-VWF a hyperadhezivní multimery VWF váží spontánně na destičky a tvoří mikrotromby v mikrocirkulaci. Důsledkem těchto změn je orgánová ischemie, indukce MAHA a konzumpce destiček. Poslední výzkumy v patofyziologii HUS



Obr. 4. UL-VWF a agregace trombocytů.

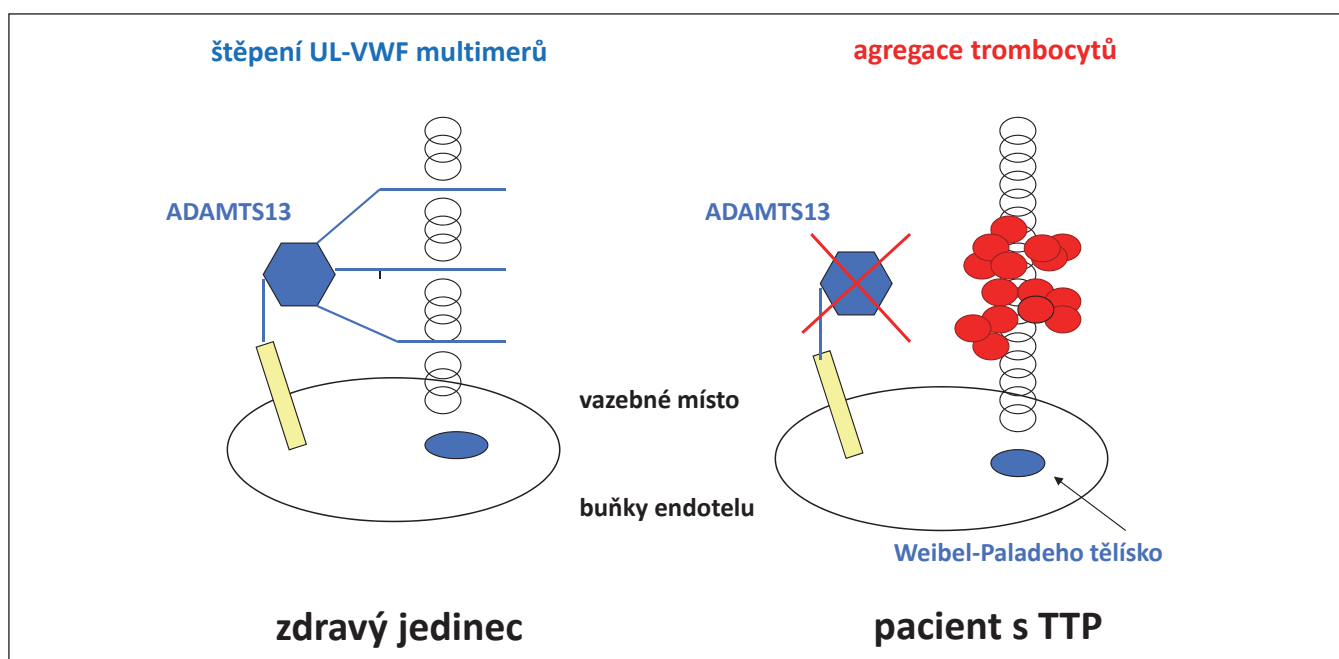
„Smykový stres“ podporuje tvorbu mikrotrombů. Nerozštěpené UL-VWF se rozprostřou na povrchu poškozené cévy ve směru krevního proudu. To vytváří podklad pro adhezi a agregaci trombocytů.

VWF – von Willebrand factor; UL-VWF – ultra large von Willebrand factor

a TTP prokázaly, že existuje funkční interakce mezi VWF, destičkami a aktivací komplementu [15]. ADAMTS13 a faktor H komplementu (CFH) působí ve vzájemné shodě při štěpení multimerů VWF a při regulaci komplementu. VWF působí jako negativní regulátor komplementu, podporuje udržení rovnováhy na endoteliálních buňkách a spojuje jak komplementový, tak koagulační systém. Právě

tato vazba mezi komplementem a hemostázou/trombózou může být společným patogenetickým efektem, který vede k endoteliálnímu poškození a mikrovaskulární trombóze jak v případě HUS, tak TTP a může částečně vysvětlovat klinický překryv těchto onemocnění.

TTP má incidenci okolo 6 případů/1 milion obyvatel/rok. Vrozená forma představuje asi 10 %, aTTP 90 %



Obr. 5. Schéma funkce ADAMTS13.

ADAMTS13 – *a desintegrin and metalloprotease with thrombospondin type 1 motif member 13*; UL-VWF – *ultra large von Willebrand factor*

případů. V dospělém věku je TTP nejrozšířenější formou TMA s převahou aTTP (98 %). Výskyt TTP u dětí představuje méně než 5 % všech případů TTP, ale v až 35 % se jedná o cTTP. Výskyt cTTP v dospělosti tvoří pouze asi 2 % všech případů. Závažný deficit ADAMTS13 je nalezen asi u 48–90 % pacientů s TTP [16].

Vrozená forma TTP podmíněná mutací genu pro ADAMTS13 se vyskytuje s incidencí méně než 1/milion obyvatel, resp. 0,8/1 milion dětí, vyšší prevalence je popsána v centrálním Norsku [17]. Doposud byla odhalena celá řada variant/mutací i polymorfizmů genu pro ADAMTS13. Mezi dvě nejčastější varianty/mutace patří c.4143_4144dupA (incidence 0,04–0,33 %, *frameshift* v exonu 29) a p. R1060W (incidence 0,3–1 %). Homozygoti pro c.4143_4144dupA mají typicky reziduální aktivitu ADAMTS13 pod 1 %, homozygoti pro p. R1060W 5–12 %. Zbytková aktivita ADAMTS13 pod 3 % je spojena s časným začátkem projevů onemocnění (pod < 8 let, často již perinatálně), s incidencí epizod TTP > 1/rok a potřebou profylaktického podávání plazmy [18,19].

Získaná forma TTP zahrnuje jak idiopatickou formu onemocnění v cca 49 % případů, tak onemocnění spojené s různými jinými klinickými situacemi (infekce, autoimunitní choroby, nádorová onemocnění, transplantace, léky aj.) v cca 51 % případů. U dětí se udává prevalence 1 případ/1 milion dětí. Pro získané onemocnění je typická ženská predominance (2,5 : 1). Získaná TTP je hlavně autoimunní onemocnění spojené s tvorbou protilátek proti ADAMTS13 typu IgG (90 % případů; nejčastěji typu IgG1 a IgG4) event. typu IgM a IgA [20]. Protilátky vedou k supresi biosyntézy nebo inhibici ADAMTS13 v plazmě s následným nedostatečným štěpením UL-VWF a vznikem trombů. Ve 20–25 % případů akutních aTTP nejsou protilátky detekovatelné (technické příčiny, jiné izotypy, enzymatická degradace, katalytická inhibice ADAMTS13 aj.). Asi v 1/3 případů dochází k záměně onemocnění s jinou „cytopenií“ (HUS, aHUS, autoimunní cytopenie,

hematologická malignita) a opoždění terapie s orgánovými následky zejména ve smyslu ESRD. Jak cTTP, tak aTTP často relabuje a pravděpodobnost relapsu se zvyšuje u pacientů, kde přetrvává nízká hladina ADAMTS13 (tj. < 10 % aktivity) nebo u pacientů s perzistujícími protilátkami. Progrese orgánových dysfunkcí se popisuje zejména u pacientů s cTTP [16,21,22].

Diagnóza

TTP je diagnostikována na základě klinického obrazu, laboratorních nálezů a stanovením hladiny aktivity ADAMTS13 (typicky < 10 %; normální hodnoty = 50–100 %). Doporučuje se stanovení aktivity ADAMTS13 do 72 h od začátku onemocnění [23]. V případech závažného deficitu (< 10 %) se vyšetřují hladiny a typ protilátek proti ADAMTS13 (objasnění mechanismu onemocnění). Hladiny antigenu ADAMTS13 se stanovují u cTTP kvůli stanovení kvantitativního nebo kvalitativního deficitu (referenční rozmezí 700–1 400 ng/ml) [19,24]. Pro diagnózu TTP se vyžaduje dále standardní hematologická, biochemická analýza a vyšetření vylučující jinou formu TMA (obr. 3).

Léčba

Terapie TTP musí být rychlá, protože se jedná o akutní (nebo akutně relabující) život ohrožující onemocnění. Opoždění léčby může mít orgánové následky. Léčba TTP se zaměřuje na tři cíle: 1) ADAMTS13; 2) imunitní buňky produkující protilátky proti ADAMTS13 a 3) interakci mezi destičkami, resp. destičkovým receptorem GPIb a VWF (tab. 2). Léčba plazmou je základní opatření v léčbě kongenitální i získané formy TTP (*first-line therapy*) a dochází při ní k substituci ADAMTS13 [23]. Substituce plazmou v obou svých formách (tj. PI nebo PE) vedla k redukci mortality onemocnění z 90 % na 10–20 % [25]. Mnozí pacienti se ale stanou na plazmě závislí. Pravidelná profylaktická aplikace PI je nezbytná u cTTP pacientů, její intenzifikace pak u osob s častými relapsy a ve

zvýšeném riziku akutní epizody cTTP (gravidita, chirurgický zákrok, vakcinace), ale závisí také na individuální potřebě pacienta. V blízké budoucnosti se očekává zavedení profylaxe rekombinantním ADAMTS13, který je nyní ve fázi klinických studií. Pacienti s aTTP profitují z kombinace PE, imunomodulační léčby (kortikoidy a rituximab) a přidání caplacizumabu (indikace v pediatrii: dávka 10 mg u dětí > 12 let věku a s těl. hmotností > 40 kg; dávka 5 mg u dětí > 2 roky a s tělesnou hmotností do 40 kg) [23,26].

Podávání transfuzních přípravků

V případech závažné anemie je nutno pacienty transfundovat dle klinické tolerance. Koncentráty destiček mohou exacerbovat tvorbu mikrotrombů, a proto jsou kontraindikovány s výjimkou život ohrožujících krvácení.

Odpověď na léčbu

Odpověď na léčbu je definovaná jako 2 a více po sobě následující dny s normalizací destiček (> 150×10⁹/l), normalizací LDH a klinickým zlepšením. Remise je definovaná nepřítomností projevů onemocnění po dobu 30 dnů od ukončení terapie, za exacerbaci se považuje zhoršení v průběhu tohoto časového intervalu. Relaps je definován rekurencí onemocnění po intervalu 30 dnů v remisi. Refrakterní onemocnění je definováno nepřítomností odpovědi na léčbu do 30. dne terapie nebo nesetrvanou odpovědí na léčbu do 60. dne léčby.

Prognóza

Roční incidence akutních epizod cTTP je podle dat mezinárodního registru při pravidelném profylaktickém podávání plazmy 0,36 (bez profylaxe plazmou 0,41). Více než třetina případů jsou děti do 10 let věku, kde tato incidence činí až 1,18, zatímco u dospělých pacientů nad 40 let je incidence 0,14. Akutní epizody u dětí jsou často spuštěny akutní infekcí a profylaxe plazmou není dostatečně efektivní, aby jim zabránila [27]. Pravidelná aplikace plazmy u těchto pacientů však snižuje výskyt některých komorbi-

Tab. 2. Terapeutické cíle u trombotické trombocytopenické purpury.

Druh terapie	Terapeutický cíl	Léky
Substituce	ADAMTS13	infuze plazmy/ plazmaferéza rADAMTS13
Imunomodulace	→ anti-ADAMTS13 protilátky → jiné cíle	kortikosteroidy, rituximab, vincristin, cyklofosfamid, splenektomie, cyklosporin A, bortezomib, eculizumab
Inhibice interakce VWF a destiček	→ VWF → adherence destiček k UL-VWF, redukce velikosti multimerů VWF	caplacizumab N-acetylcystein
Blok destičkového receptoru allbb3 pro fibrinogen	vazba fibrinogenu a agregace destiček	aspirin?

ADAMTS13 – *a desintegrin and metalloprotease with thrombospondin type 1 motif member 13*; rADAMTS13 – rekombinantní ADAMTS13; UL – VWF – *ultra large von Willebrandův faktor*; VWF – von Willebrandův faktor

dit spojených s TMA – arteriální trombotické nemoci a neurologického postižení. Incidence CKD, resp. renální insuficience u pacientů s cTTP s/bez pravidelné aplikace plazmy se neliší a pohybuje se okolo 30–35 %. Výsledky registru také potvrzují skrytou pokračující subakutní tvorbu mikrovaskulárních trombů a studie z USA ukazuje na horší přežití pacientů s cTTP ve všech věkových skupinách počínaje novorozeneckým věkem [28].

1.2. Hemolyticko-uremický syndrom mediovaný komplementem (CM-HUS) resp. atypický HUS (aHUS)

(do kapitoly je z diagnostických a léčebných důvodů přiřazen aHUS na podkladě protilátek proti faktoru H)

Atypický HUS je vzácné onemocnění způsobené dysregulací v alternativní cestě komplementu, což vede k trvalé aktivaci/tvorbě terminálního komplexu. Do patogenetického procesu jsou také zapojeny klasická i lektinová cesta tvorby komplementu. V případě aHUS ztratí vrozená imunita schopnost regulovat alternativní cestu komplementu, která je aktivována stále, ale pod těsnou kontrolou. Ztráta schopnosti regulovat aktivitu alternativní cesty komplementu vede k jeho nekontrolované aktivaci se všemi důsledky. Stav je nejčastěji způsoben mutacemi v genech pro proteiny alternativní cesty komplementu (C3, FB – iniciátory komplementové cesty;

FH, FI, MCP – regulační proteiny alternativní cesty komplementu), případně vznikem protilátek proti FH. Genetická příčina onemocnění se prokáže asi u 50–60 % pacientů (tab. 3), ale absence geneticky prokázané příčiny nevyklučuje genetickou formu onemocnění [29]. Množství geneticky prokázaných variant aHUS v současnosti významně narůstá s kvalitou a frekvencí genetického testování. Dědičné, geneticky podmíněné TMA mají mendelovskou dědičnost s inkompletní penetrancí [7,29] a mohou se odmaskovat s věkem nebo zdravotní situací pacienta, což ukazuje na význam tzv. *second hit* resp. spouštěčů, *triggers*, pro vznik manifestního klinického onemocnění. Mezi jasně identifikované spouštěče patří infekce, gravidita, transplantace, autoimunní onemocnění, maligní hypertenze.

Epidemiologie

Většina pacientů, kteří vyvinou aHUS je mladší 60 let – prevalence onemocnění je v Evropě 0,11–0,23/milion osob [7], ale do 20 let věku činí 2,21–9,4/milion osob, až 50 % z toho jsou děti, nejvíce ve věku mezi 0–4 roky [14,30]. Průměrný věk iniciální ataky aHUS je 21,4 roku, u chlapců 10 let, u děvčat 25,6 roku. Pacienti s abnormitou v CFI mají v průměru 36 let při manifestaci onemocnění, pacienti s protilátkami proti CFH 6,4 roku a pacienti s mutací v DGKε 0,6 roku. Na rozdíl od dospělosti, mírnou převahu při první manifestaci mají chlapci (57 %) [14].

Klinická symptomatologie

Pediatrickí pacienti s aHUS mohou být bez kompletních projevů TMA, s chyběním trombocytopenie, anemie nebo abnormálních renálních funkcí [7,31]. Ve studii s 81 pediatrickými pacienty, u 26 % z nich nebyla přítomná úplná triáda projevů TMA [7]. U pacientů bez trombocytopenie může pomoci potvrdit diagnózu aHUS biopsie ledvin [32]. Iničiální projevy aHUS v dětství jsou spojeny s vysokým rizikem ESRD [19]. Extrarenální manifestace aHUS u dětí jsou přítomny více v iniciální akutní fázi onemocnění (až ve 38 % případů), méně často v chronické fázi onemocnění. Až ve 47 % jsou v této akutní iniciální fázi přítomny gastrointestinální symptomy (v dospělé populaci pouze cca ve 33 %). V chronické fázi je gastrointestinální manifestace přítomna méně často (do 20 %). Pulmonální, kardiální a oční manifestace jsou u dětí vzácné, pulmonální symptomatologie může být i sekundární při kardiální dysfunkci. Okolo 18 % pediatrických pacientů prodělá ≥ 2 další ataky TMA podobně jako v dospělé populaci [14]. Dále viz obr. 2.

K dysregulaci alternativní cesty komplementu může rovněž dojít při vzniku protilátek, které interferují s regulací komplementu, typicky protilátek proti CFH. Tato forma aHUS tvoří v České republice kolem 60 % příčin aHUS u dětí [33], v západní Evropě pouze 20–30 %. Kromě genetického testování, které může prokázat vrozenou příčinu onemocnění, je nezbytná moni-

Tab. 3. Nejčastější geneticky podmíněné varianty spojené s TMA [3,4].

Gen	Varianta	Incidence (%)	ESRD/smrt 3–10 let od diagnózy (pacienti v %)	Riziko rekurencí po transplantaci (v %)
CFH	inaktivace	20–30–52	66–80	64–90, vysoké riziko – doporučena profylaxe eculizumabem
CFI	inaktivace	4–8	52–72	45–80, středně vysoké riziko – doporučena profylaxe eculizumabem
Izolovaná mutace MCP(CD46)	inaktivace	6–15	6–38	0–20, střední až vysoké riziko – doporučena profylaxe eculizumabem
C3	aktivace, zvyšuje aktivitu nebo rezistenci na CFI regulaci	2–10	56–67	40–70, středně vysoké riziko – doporučena profylaxe eculizumabem
CFB	aktivace, zvyšuje aktivitu nebo rezistenci na CFH regulaci	1–4	70	100 vysoké riziko – doporučena profylaxe eculizumabem
CFH-CFHR	přeskupení vedoucí k CNVs vč. delecí	různá Austrálie 25 Indie až 50		vysoké riziko rekurence, v prvních dvou letech, pokud přetrvává vysoký titr a-CFH
THBD	inaktivace	3–10	54–60	riziko rekurencí není známo
DGKe	inaktivace	27 (při dg. ≤ 1 rok věku)	46	riziko rekurencí není známo
CFH/MCP rizikové haplotypy		CFH-H3: 31 MCPgaac: 44	?	?
Neidentifikovaná mutace		30–50	32–50	59

a-CFH – protilátky proti komplement faktoru H; CFB – komplement faktor B; CFH – faktor H komplementu; CFHR – proteiny spojené s komplement faktorem H; CFI – komplement faktor I; DGKe – diacylglycerol kinase epsilon; MCP(CD46) – kofaktor membránového proteinu; THBD – trombomodulin

torace proteinů komplementové kaskády a případně funkční testy ke sledování aktivity onemocnění a odpovědi na cílenou léčbu [34].

Cílem léčby komplementem mediované trombotické mikroangiopatie (CM-TMA) je obnovení regulace komplementu. Základními kameny v léčbě aHUS jsou terapeutická PE a léčba a-C5, eculizumabem. Léčba eculizumabem je považována za jednoznačnou léčbu první volby, léčba PE až za terapii druhé volby. Pokud ještě není finální diagnóza stanovena, je PE často zahájena jako první z důvodů nezbytné akutní intervence.

Plazmaferéza

Principem léčby je nespecifické odstranění sérových proteinů (vč. protilátek), v případě imunoadsorpce i selektivní odstranění protilátek/imunoglobulinů

a jejich náhrada substitucí plazmy. Zahájení PE musí být včasné, standardně během 24 h. Iničiální dávka se u dětí pohybuje mezi 50–100 ml/kg/den. Dávkování a trvání PE je individuální a závisí na závažnosti stavu. Lze využít membránovou i centrifugační PE, případně v přítomnosti protilátek proti CFH i imunoabsorpce. Efektivnost a léčebný potenciál PE se může lišit v závislosti na podmiňující mutaci (např. v případě MCP mutací je částečná nebo kompletní remise očekávána až v 63 %, u CFH mutací v 57 %, ale u C3 mutací jen asi ve 25 %) [35]. Optimální délka léčby není jasná. Léčba je v zásadě bezpečná s minimem méně nebo více závažných komplikací [36].

Léčba eculizumabem

Eculizumab je monoklonální protilátka, která se váže na C5 a blokuje ště-

pení na C5a a C5b a následnou tvorbu membránového atakujícího komplexu (tj. MAC). Tlumí mechanismus aHUS, redukuje zánět, poškození endotelu a ledvin. Čím dříve je eculizumab aplikován, tím větší je zachování renálních funkcí. Dávka je u dětí do 40 kg závislá na tělesné hmotnosti, děti nad 40 kg tělesné hmotnosti jsou léčeni jako dospělí pacienti. Iničiální indukční dávka pro dospělé je 1× týdně 900 mg po dobu 4 týdnů, v 5. týdnu 1× 1 200 mg a od 6. týdne 1 200 mg co 14 dní. U pacientů s dlouhodobou a-C5 terapií lze přejít na nový a-C5 přípravek ravulizumab, který má delší poločas a aplikuje se co 8 týdnů. Účinnost a bezpečnostní profil je stejný jako u eculizumabu. Vysazení terapie je možné nejdříve po 6–12 měsících od ataky. Optimální délka terapie není známa. U pacientů s geneticky ri-

zikovými variantami onemocnění nebo přetrvávajícími titry protilátek se vysazení nedoporučuje [37]. Zvýšené hladiny C5b-9 v době vysazení jsou spojeny s vyšším rizikem relapsu aHUS [38]. U pacientů s protilátkami proti CFH lze zvážit kombinaci biologické terapie s PE nebo s imunosupresivní léčbou (kortikoidy, cyclofosfamid nebo rituximab). Terapeutická PE je rovněž indikována při klinických známkách selhání orgánů.

1.3. Jiné primární TMA syndromy

Screening genetických příčin TMA může odhalit potenciální patogenní varianty v genech zapojených do koagulace (thrombomodulin, plazminogen, vitronektin) a pro diacylglycerol kinázu epsilon (DGKε) a geny pro metabolismus B12 (*methylmalonic aciduria and homocystinuria type C* – MMACHC). Patofyziologický proces není v žádném z těchto případů plně objasněn. V prvním případě je poškození endotelu zprostředkované koagulačním systémem (*coagulation-mediated TMA*) a léčba této formy TMA vč. role a-C5 monoklonální terapie není jasná. V druhém případě hovoříme o metabolické-TMA (MM-TMA, někdy také pseudo-TMA). Patofyziologie rovněž není plně objasněna. Tato TMA je spojena s deficiencí kobalaminu a poškození endotelu je vyvoláno hyperhomocysteinémií a nadprodukcí dalších metabolitů (methylmalonová acidurie) tohoto metabolismu.

HUS asociovaný s mutacemi v genu *DGKε* pro diacylglycerolkinázu epsilon

Tato forma HUS je zajímavá tím, že gen *DGKε* kóduje protein který není součástí komplementové kaskády a patofyziologie vzniku TMA má jiný podklad a není plně objasněna. *DGKε* je intracelulární signální molekula, jejíž dysfunkce vede k poruše podocytů a vzniku pro-koagulačního stavu na endotelu kapilár a arteriol. Mutace v *DGKε* byla také identifikována v kohortách pacientů s kortikorezistentním nefrotickým syndromem a s histologickým obrazem membranoproliferativní glomerulonefritidy. Na rozdíl od předcho-

zích genů, které mají autozomálně dominantní dědičnost s neúplnou penetrancí, má *DGKε*-aHUS dědičnost autozomálně recesivní. Prevalence v kohortách aHUS je velmi malá, kolem 1 %.

Klinicky se projevuje v prvních letech života jako relabující a-HUS s klasickou triádou a bývá doprovázen nefrotickou proteinurií. Fenotyp se v průběhu dětství mění a ataky aHUS se stávají zřidkavé a dominuje nefrotická proteinurie. Renální selhání nastává většinou v druhé dekádě života a dle několika kazuistik onemocnění po transplantaci ledviny nerelabuje.

Vzhledem k tomu, že patofyziologie není mediovaná komplementem není a-C5 terapie u těchto pacientů efektivní.

Metabolická metylmalonová TMA (MM-TMA)

Vrozená porucha metabolismu kobalaminu může vzácně způsobit příznaky HUS. Nejčastěji je způsobena mutacemi v genu *MMACHC*. Gen pro *MMACHC* byl identifikován v roce 2006 a je lokalizován na chromozomu 1p34 a kóduje bílkovinu o 282 aminokyselinách. V současnosti je známo více než 81 různých mutací a je popsáno přes 500 pacientů.

Diagnosticky pro tento velmi specifický typ aHUS je průkaz poruchy v metabolismu kobalaminu (hyperhomocysteinémie a metylmalonová acidurie). Laboratorně nacházíme známky MAHA, trombocytopenie a další příznaky typické pro HUS.

Klinická symptomatologie

Nejčastěji se porucha manifestuje v novorozeneckém či kojeneckém věku (v České republice je zahrnuta ve screeningu metabolických vad), ale byly publikovány i případy prvních projevů v 13 letech života a v dospělosti. Klinické příznaky onemocnění zahrnují poruchy růstu a habitu, postižení CNS, oka, hematologické a vaskulární příznaky, postižení srdce, plic (plicní hypertenze) a ledvin – a tvoří obraz systémového onemocnění.

Terapeuticky tato forma vzhledem ke své etiologii dobře reaguje na podávání aktivního vitamínu B12 [39].

2. SEKUNDÁRNÍ TMA

2.1. TMA spojené s infekcí

Infekce patří mezi nečastější příčiny TMA v období dětského věku. Patogeny spojené s TMA zahrnují různé viry, bakterie a plísňe. Nejčastější s infekcí spojenou TMA v dětské věku je D+HUS (starší označení), způsobený *Shiga-toxin* produkující *Escherichia coli* (STEC) – nově STEC-HUS. Mezi další časté vyvolavatele TMA patří *Streptococcus pneumoniae*, viry chřipky a SARS-CoV-2. Diagnóza zahrnuje typický laboratorní a klinický obraz TMA a mikrobiální diagnostiku (průkaz infekce) [3].

STEC-HUS

STEC-HUS se vyskytuje především u dětí nižších věkových kategorií, zejména < 3 roky věku, téměř nikdy u novorozenců a výjimečně u dětí < 6 měsíců věku. Publikované incidence na 100 000 dětí do 15 let věku v západní Evropě, Severní Americe i v České republice jsou: 0,28 (Itálie), 0,7 (Rakousko), 1,4 (Česká republika), 1,44 (Kanada), 1,6–1,74 (USA). Vztaženo na věk do 5 let se pak uvádí incidence v těchto regionech 2–3 děti na 100 000 ročně. Největší výskyt STEC-HUS je v Argentině, kde je incidence až 10 dětí na 100 000 [3].

Patofyziologie

Po požití STEC a jejich pasáží kyselým prostředím žaludku (umožněnou jejich značnou acidorezistencí) dojde k adhezenci bakterií na epitel tlustého střeva a jejich pomnožení, tzv. kolonizaci. Ve střevě STEC produkují *Shiga-toxiny* (Stx1, Stx2 nebo oba typy současně, přičemž produkce Stx2 je rizikovým faktorem pro rozvoj HUS). Molekula Stx je složena z enzymaticky aktivní podjednotky A s N-glykosidázovou aktivitou a pěti podjednotek B, které zprostředkují vazbu toxinu ke specifickému receptoru globotriaosylceramidu 3 (Gb3). Stx je translokován ze střevního lumen do systémové cirkulace. Malá část toxinu cirkuluje volně, cirkulaci se dostává k cílovým orgánům, kde se váže na Gb3 endotelových buněk především v ledvi-

nách, ale i v CNS, pankreatu a jiných parenchymových orgánech. Většina Stx se v cirkulaci navazuje prostřednictvím Gb3 nebo jeho analogů na polymorfonukleáry, erythrocyty (P1 antigen erythrocytární membrány), destičky a monocyty, které toxin internalizují a následně uvolňují ve formě tzv. mikrovezikul. Mikrovezikuly jsou cirkulací transportovány do cílových orgánů a internalizovány endotelovými buňkami procesem nezávislým na Gb3. V cílových buňkách se toxin z mikrovezikul uvolňuje a je retrogradně transportován do endoplazmatického retikula, odkud je enzymaticky aktivní A podjednotka translokována do cytoplazmy a váže se na ribozomy; to vede k inaktivaci ribozomů, následně k inhibici proteosyntézy a apoptóze. Postižení endotelu pak spouští kaskádu dalších reakcí vč. uvolnění neobvykle velkých multimerů VWF do cirkulace. Aktivace alternativní cesty komplementu může být mediována vazbou Stx na CFH, což vede k snížení jeho regulačního efektu [3].

Klinický obraz

Je charakteristický prodromálním stadiem průjmů. Za 3–4 dny (širší rozpětí inkubační doby 2–10 dnů) po nákaze *E. coli* dochází u cca 10 % dětí ke křečovitým bolestem břicha a rozvoji průjmu, který je zprvu bez příměsí krve a během dalších 1–2 dnů přechází asi u 70 % případů v krvavý průjem (hemoragická kolitida). Jako komplikace průjmu se mohou objevit poruchy střevní pasáže, invaginace, prolaps rekta, vzácně může dojít i k perforaci střeva. Nepřítomnost průjmu nevylučuje STEC-HUS a mikrobiologický průkaz infekce není stoprocentní (selhává asi u 30 % pacientů). V případě, že se nepodaří izolovat kmen, je možné se pokusit o nepřímý průkaz infekce. Ten se provádí průkazem sérových protilátek proti lipopolysacharidům „top 5“ STEC (nejčastěji proti séroskupině O157) pomocí ELISA nebo imunoblotu (pouze průkaz IgM protilátek svědčí pro recentní infekci). Další možností průkazu Stx je jeho molekulárně genetický průkaz.

U přibližně 5–10 % dětí s gastrointestinálními projevy následuje stadium plně

rozvinutého HUS s charakteristickým laboratorním a klinickým obrazem TMA, který zahrnuje renální i extrarenální projevy.

Léčba

Kauzální léčba D+ HUS neexistuje, léčba spočívá v symptomatické léčbě jednotlivých příznaků (hypertenze, křeče, elektrolytová a vodní dysbalance, anemie, trombocytopenie) a AKI (dialyzační metody). Léčebný přístup k převodu krevních derivátů je restriktivní. Korekce anemie se doporučuje většinou až při poklesu hemoglobinu pod 60 g/l, nebo při klinických příznacích anemie a zhoršené perfuzi. Podání trombocytárního koncentrátu se doporučuje v případě poklesu trombocytů pod 20, resp. $10 \times 10^9/l$, nebo jsou-li přítomny projevy krvácení a především, pokud je v této situaci plánován invazivní výkon (zavedení centrálního žilního katétru, peritoneálního katétru). Aplikace erythropoetinu v akutní fázi je alternativním či spíše krajním řešením v případě, že rodiče z náboženských důvodů krevní převod odmítají. Účinek na krvetvorbu však není bezprostřední. Antibiotická léčba gastroenteritidy v akutní fázi onemocnění se rovněž nedoporučuje – metaanalýzou dat z klinických studií byla prokázána asociace podávání antibiotik s rozvojem HUS. Pokud není jiný důvod k podání antibiotik, neměli by se u HUS rutinně používat. Podání a-C5 terapie u pacientů se STEC-HUS a zejména s postižením CNS je ve fázi studií (ECU-LISHU NCT 02205541 a ECUSTEC ISRCTN 89553116) [40], jeho rutinní podávání všem pacientům s STEC-HUS se rozhodně nedoporučuje.

Prognóza

Pouze 25 % pacientů má po prodělaném STEC-HUS normální renální funkce, 40 % má tzv. reziduální renální symptomatologii – novou terminologií chronické onemocnění ledvin stadium 1–2 (hematurie a/nebo proteinurie a/nebo hypertenze s normální či mírně sníženou hodnotou glomerulární filtrace, ne méně než

60 ml/min/1,73 m²) a 35 % má chronickou renální nedostatečnost či chronické renální selhání (CKD stadium 3–5) [41]. Pacienty po STEC-HUS je tedy nutné dlouhodobě dispenzarizovat, platí to i pro pacienty po 19. roce života.

HUS spojený s infekcí *Streptococcus pneumoniae*, chřipkou a COVID-19 Patofyziologie

U TMA spojených se pneumokokovou infekcí a chřipkou hraje hlavní roli v poškození endotelu produkce neuraminidázy a dysregulace komplementu; při infekci SARS-CoV-2 hraje roli kromě dysregulace komplementu také koagulopatie, aTTP a cytokinová bouře.

Léčba ostatních forem HUS spojeného s infekcí

Zahrnuje vždy podpůrná opatření, u infekce pneumokokem také podání antibiotik, zvažováno bývá i podávání a-C5 terapie, u SARS-CoV 2 kortikosteroidy, remdesivir, tocilizumab, baricitinib. U geneticky disponovaných jedinců k dysregulaci komplementu se doporučuje očkování (chřipka, SARS-CoV-2, pneumokok a meningokok).

2.2. TMA spojené s graviditou

I když TMA spojená s graviditou je onemocnění, které se vyskytuje převážně v dospělém věku a je v gesci hematologů a porodníků, s TMA spojenou s graviditou se ale můžeme setkat také u adolescentů. Pediatričtí specialisté, kteří se zabývají TMA v dětském věku, by tak o tomto typu TMA měli mít alespoň základní znalosti, i když většinu případů budou řešit jejich kolegové hematologové pro dospělé a porodníci. V průběhu gravidity a peripartálního období můžeme rozlišit 3 hlavní klinické jednotky: aHUS, HELLP syndrom (akronym z angl. hemolysis, elevated liver enzymes and low platelets, tj. hemolýza, zvýšené jaterní testy a snížené destičky) a TTP. V průběhu gravidity se můžeme setkat také s dalšími TMA syndromy asociovanými s graviditou, které mohou být těhotenstvím nebo peripartálním obdo-

bím spuštěny jako např. katastrofický antifosfolipidový syndrom (CAPS), diseminovaná intravaskulární koagulace (DIC) aj., s kterými se však setkáváme v příslušném klinickém kontextu.

Atypický HUS v graviditě nebo po porodu se vyvíjí v kontextu genetické predispozice k dysregulaci komplementu, případně v kontextu protilátek proti CFH. Spouštěčem může být infekce, zánět nebo hemoragické komplikace. Vlastní patofyziologie je identická jako u aHUS. TTP vyskytující se v průběhu gravidity – typicky ve druhém a třetím trimestru – je většinou imunitně podmíněná, pouze čtvrtina těchto případů je kongenitální.

Patofyziologie

Podkladem preeklampsie a HELLP syndromu je poškození remodelace spirálních arterií a placentární ischemie, které vedou k dysbalanci mezi pro-angiogenním VEGF a placentárním růstovým faktorem PIGF a anti-angiogenními cirkulujícími faktory. Na vývoji preeklampsie se rovněž podílí aberantní aktivace komplementu. V diferenciální diagnostice může napomoci abnormální dopplerovské vyšetření dělohy, nízký cirkulující PIGF a zvýšený poměr sFlt-1 (solubilní tyrosin kináza 1) /PIGF.

Léčba

Z léčebného hlediska je třeba odlišit aHUS, TTP a HELLP syndrom, protože jejich léčba je odlišná. Léčba aHUS v těhotenství do vyloučení TTP je PE. Dále jde o cílenou blokádu C5 eculizumabem, který se zdá být v graviditě bezpečným lékem. Základní léčbou TTP v graviditě stejně jako mimo graviditu je PE. V případě cTTP mohou být dostatečné pouze PI. V případě aTTP je kromě PE nutná i imunosuprese. U refrakterních klinických stavů se zvažuje indukce porodu. Je nutné zvážit rizika refrakterního stavu vůči viabilitě plodu. V případě preeklampsie a/nebo HELLP syndromu je urgentní indukce porodu při stejných výše zmíněných rizicích. Přetrvávání MAHA a dalších známek TMA

po porodu vede k nutnosti zvážit alternativní diagnózu, tj. aHUS a léčbu eculizumabem.

2.3. TMA spojená s léky

Patofyziologie

Přesný vyvolávající mechanismus není plně objasněn, ale zahrnuje jak imunitně, tak neimunitně podmíněné mechanismy. Imunitně podmíněné mechanismy zahrnují léky indukovanou tvorbu protilátek proti ADAMTS13 (ticlopidin), protilátky proti destičkám (chinin) a neutrofilům. Neimunitně podmíněné mechanismy zahrnují přímé toxické poškození endotelu závislé na dávce (gemcitabin) nebo aberantní angiogenesi vyvolanou např. VEGF inhibitory.

Diagnóza

Diagnóza této formy TMA je suspektní zejména při vymizení nebo rekurenci onemocnění po vysazení nebo novém nasazení předpokládaného farmakologického vyvolavatele [4,42].

Léčba

Spočívá v eliminaci předpokládaného vyvolavatele. Často je to jediný a dostatečný léčebný zákrok. V případě léky indukované TTP se doporučuje také PE. Její role u neimunitně podmíněné formy je nejasná. Role a-C5 terapie u refrakterních případů také není jasná.

2.4. TMA spojená s autoimunitou

Se vznikem TMA v oblasti autoimunity je spojen zejména katastrofický antifosfolipidový syndrom (CAPS), renální sklerodermální krize a systémový *lupus erythematosus* (SLE). Vznik TMA byl méně často popsán v případě dermatomyositidy/polymyositidy a revmatoidní artritidy a v biopsiích pacientů s vaskulitidou [4].

TMA není častou komplikací SLE, ale až 24 % pacientů s lupusovou nefritidou může mít známky TMA v biopsii ledvin. Získaná CM-TMA, aTTP, antifosfolipidový syndrom a hypertenzní emergence byly identifikovány ve třetině případů s *lupus-associated* TMA. Na vzniku poškození endotelu se podílí depozice imunokomplexů a aktivace komplementu.

Léčba

Základem léčby TMA u autoimunních onemocnění je imunosupresivní léčba. V případě MAHA se na základě výsledků ADAMTS13 rovněž doporučuje PE, u refrakterní TMA i podání eculizumabu [43].

Katastrofický antifosfolipidový syndrom (CAPS)

Katastrofický antifosfolipidový syndrom (CAPS) je vzácná manifestace antifosfolipidového syndromu, projevující se multiorganovým selháním při diseminované mikrovaskulární a makrovaskulární trombóze. Výskyt tohoto onemocnění je v dětství vzácný.

Patofyziologie

Cirkulující protilátky se váží na destičky, leukocyty a endoteliální buňky a vedou k jejich aktivaci a endoteliálnímu postižení, nekontrolované aktivaci komplementu a koagulace. Mezi spouštěče TMA při CAPS patří hlavně infekce, gravidita a operační výkon. Pacienti s CAPS mají proti pacientům s antifosfolipidovým syndromem a s SLE častěji prokázanou nějakou genetickou abnormitu v oblasti komplementu, což podporuje hypotézu o vlivu dysregulace komplementu na vývoj syndromu [44].

Léčba

Základem terapie CAPS-TMA jsou anti-koagulancia, imunosupresiva a intravenózní imunoglobuliny nebo případně PE. V refrakterních případech bylo popsáno úspěšné podání rituximabu nebo eculizumabu.

Renální sklerodermální krize

Renální sklerodermální krize je v dětské věku rovněž vzácná.

Patofyziologie

Patofyziologicky je stav charakterizován endoteliálním poškozením a následným ztluštěním a proliferací intimy interlobárních arterií a *arterií arcuatae*. K poškození endotelu dochází prostřednictvím imunitních komplexů obsahujících specifické protilátky. Zúžení cév a vazospaz-

mus vede k redukci krevního průtoku ledvinou a aktivaci renin angiotensinového systému (RAS). V bioptických vzorcích je prokazován endotelin-1 a C3b, v séru pak zvýšené C4d a C5b-9, které svědčí pro účast endotelinu a aktivovaného komplementu na renovaskulárním poškození.

Léčba

Léčebně se využívají ACE inhibitory, v případech, které vyžadují náhradu funkce ledvin, se upřednostňuje peritoneální dialýza, která může lépe zachovat reziduální funkci ledvin, protože obnova funkce ledvin může být opožděna v tomto případě až o rok.

2.5. TMA spojená s hypertenzní emergencí (dříve maligní hypertenze)

V dětském věku není častá.

Patofyziologie

Vzniká zřejmě při mechanickém smykovém stresu v renální cirkulaci. Příčinou *hypertension-associated* TMA může být také odmaskovaná nedagnostikovaná CM-TMA. U pacientů s hypertenzní emergencí a TMA se vyskytují ve zvýšené míře patogenní varianty i varianty nejasného významu v genech pro komplement a protilátky proti CFH [45,46], což podporuje význam vyšetřování komplementu u pacientů s TMA při hypertenzní emergencí (odmaskování dysregulace komplementu).

Léčba

Zásadní léčebný postup v tomto případě je dosažení adekvátní kontroly TK. Přetrvávající hemolýza přes úspěšnou a adekvátní kontrolu TK opravňuje další podrobné testování.

2.6. TMA spojená s malignitou (cancer-associated TMA)

Patofyziologie

TMA se objevuje jak v případě vlastní malignity, tak jako důsledek její léčby v případě všech solidních tumorů a lymfoproliferativních onemocnění. Byla po-

psána i u monoklonálních gamapatií. V případě solidních nádorů dochází k endoteliálnímu postižení u mucin produkujících adenokarcinomů, při intravaskulární tumorózní embolizaci a při aktivaci koagulačního a komplementového systému. Diferenciálně diagnostiky je obtížné odlišit vliv malignity, infekce, chemoterapie a dysregulace komplementu jako možných příčin TMA.

Léčba

Je primárně cílena na podmiňující příčinu / vyvolavatele TMA (solidní tumor, lymfoproliferativní onemocnění, monoklonální gamapatie, léky, infekci). Neexistují studie, podporující léčbu PE nebo eculizumabem. Eculizumab ale může být zvažován ve vztahu k prognóze pacienta v případě potvrzené CM-TMA spuštené malignitou [4].

2.7. TMA spojená s transplantací orgánů

Patofyziologie

V případě transplantace solidních orgánů, zejména u transplantace ledviny, mohou specifické příčiny TMA zahrnovat rekurenci CM-TMA nebo *de novo* výskyt CM-TMA v alogenního štěpu (až 29 % pacientů má nějakou variantu v komplementu), protilátkovou rejekci, léky indukovanou TMA (přímé poškození i dysregulace komplementu) zejména kalcineurinovými inhibitory (cyklosporin, takrolimus) a infekci. V případě transplantace kostní dřeně hrají roli endoteliální poškození/dysfunkce při dispozici k dysregulaci komplementu (až 65 % pacientů), terapeutický režim a léky, infekce aaloreaktivita.

Léčba

Léčba je zaměřena na vyvolávající příčinu. Léčba eculizumabem u CM-TMA při transplantaci ledvin je dobře zdokumentovaná [4,42].

ZÁVĚR

TMA je spektrum onemocnění, jejichž centrálním znakem je poškození a dysfunkce endotelu. Vyskytuje se

u řady život ohrožujících onemocnění. Dysregulace komplementu může být vlastní příčinou nebo jen průvodním znakem těchto stavů. V dětském věku se setkáváme relativně často jak s geneticky podmíněnými TMA, tak s infekcí podmíněnou TMA. Všechny ostatní sekundární příčiny TMA jsou v dětském věku málo časté. Léčba TMA musí být včasná, cílená a multidisciplinární. Genetické testování a specifické funkční testy umožňují cílená terapeutická rozhodnutí.

Literatura

- Loirat Ch, Fakhouri F, Ariceta G, et al. An international consensus approach to the management of atypical hemolytic uremic syndrome in children. *Ped Nephrol.* 2016;31(1):15–39. doi:10.1007/s00467-015-3076-8.
- Campistol J, Arias M, Ariceta G, et al. An update for atypical haemolytic uraemic syndrome: diagnosis and treatment. A consensus document: diagnóstico y tratamiento. *Documento de consenso. Nefrología.* 2015;35(5):421–447. doi:10.1016/j.nefro.2015.07.005.
- Seeman T, Janda J. Dětská nefrologie. 2., přepracované a doplněné vydání. Praha: Grada Publishing, 2021. ISBN 978-80-271-3283-6.
- Genest D, Patriquin Ch, Licht Ch, John R, Reich H. Renal thrombotic microangiopathy: a review. *Am J Kidney Dis.* 2023;81(5):591–605. doi:10.1053/j.ajkd.2022.10.014
- Azoulay E, Knoebel P, Garnacho-Montero J, et al. Expert statements on the standard of care in critically ill adult patients with atypical hemolytic uremic syndrome. *Chest.* 2017;152(2):424–434. doi:10.1016/j.chest.2017.03.055.
- Legendre CM, Licht C, Muus P, et al. Terminal complement inhibitor eculizumab in atypical hemolytic-uremic syndrome. *N Engl J Med.* 2013;368(23):2169–2181. doi:10.1056/NEJMoa1208981.
- Fremeaux-Bacchi V, Fakhouri F, Garnier A, et al. Genetics and outcome of atypical hemolytic uremic syndrome. *Clin J Am Soc Nephrol.* 2013;8(4):554–562. doi:10.2215/CJN.04760512.
- Hofer J, Rosales A, Fischer C, Giner T. Extra-renal manifestations of complement-mediated thrombotic microangiopathies. *Front Ped.* 2014;2. doi:10.3389/fped.2014.00097.
- Formeck C, Swiatecka-Urban A. Extra-renal manifestations of atypical hemolytic uremic syndrome. *Ped Nephrol.* 2019;34(8):1337–1348. doi:10.1007/s00467-018-4039-7.
- Fidan K, Gökmar N, Gülhan B, et al. Extra-Renal manifestations of atypical hemolytic uremic syndrome in children. *Ped Nephrol.* 2018;33(8):1395–1403. doi:10.1007/s00467-018-3933-3.

11. Gumulec J, Lánská M, Hrachovinová I, et al. Trombotické mikroangiopatie – dostupnost diagnostických metod a léčebných možností v ČR v roce 2021: výsledky syndikovaného průzkumu mezi klinickými hematology. *Transfuze Hematol Dnes*. 2023;29(3):37–315.
12. Gordon C, Chitalia V, Sloan J, et al. Thrombotic microangiopathy: a multidisciplinary team approach. *Am J Kidney Dis*. 2017;70(5):715–721. doi:10.1053/j.ajkd.2017.05.017.
13. Uriol Rivera M, Cabello Pelegrin S, Ballester Ruiz C, et al. Impact of a multidisciplinary team for the management of thrombotic microangiopathy. *PLOS ONE*. 2018;13(11):206558. doi:10.1371/journal.pone.0206558.
14. Schaefer F, Ardissino G, Ariceta G, et al. Clinical and genetic predictors of atypical hemolytic uremic syndrome phenotype and outcome. *Kidney Int*. 2018;94(2):408–418. doi:10.1016/j.kint.2018.02.029.
15. Noone D, Riedl M, Licht Ch. The role of von Willebrand factor in thrombotic microangiopathy. *Ped Nephrol*. 2018;33(8):1297–1307. doi:10.1007/s00467-017-3744-y.
16. Van Dorland H, Taleghani M, Sakai K, et al. The International Hereditary Thrombotic Thrombocytopenic Purpura Registry: key findings at enrollment until 2017. *Haematologica*. 2019;104(10):2107–2115. doi:10.3324/haematol.2019.216796.
17. Joly B, Coppo P, Veyradier A. An update on pathogenesis and diagnosis of thrombotic thrombocytopenic purpura. *Exp Rev Hematol*. 2019;12(6):383–395. doi:10.1080/17474086.2019.1611423.
18. Lotta L, Garagiola I, Palla R, Cairo A, Peyvandi F. ADAMTS13 mutations and polymorphisms in congenital thrombotic thrombocytopenic purpura. *Human Mutation*. 2010;31(1):11–19. doi:10.1002/humu.21143.
19. Joly B, Boisseau P, Roose P, et al. ADAMTS13 gene mutations influence ADAMTS13 conformation and disease age-onset in the French cohort of Upshaw–Schulman syndrome. *Thromb Haemost*. 2018;118(11):1902–1917. doi:10.1055/s-0038-1673686.
20. Mariotte E, Azoulay E, Galicier L, et al. Epidemiology and pathophysiology of adulthood-onset thrombotic microangiopathy with severe ADAMTS13 deficiency (thrombotic thrombocytopenic purpura): a cross-sectional analysis of the French national registry for thrombotic microangiopathy. *Lancet Haematol*. 2016;3(5):237–245. doi:10.1016/S2352-3026(16)30018-7.
21. Joly B, Stepanian A, Leblanc T, et al. Child-onset and adolescent-onset acquired thrombotic thrombocytopenic purpura with severe ADAMTS13 deficiency: a cohort study of the French National Registry for Thrombotic Microangiopathy. *Lancet Haematol*. 2016;3(11):537–546. doi:10.1016/S2352-3026(16)30125-9.
22. Mise K, Ubara Y, Matsumoto M, et al. Long term follow up of congenital thrombotic thrombocytopenic purpura (Upshaw–Schulman syndrome) on hemodialysis for 19 years: a case report. *BMC Nephrol*. 2013;14(1):156. doi:10.1186/1471-2369-14-156.
23. Zheng X, Vesely S, Cataland S, et al. ISTH guidelines for the diagnosis of thrombotic thrombocytopenic purpura. *J Thromb Haemost*. 2020; 18(10):2486–2495. doi:10.1111/jth.15006.
24. Joly BS, Coppo P, Veyradier A. Pediatric thrombotic thrombocytopenic purpura. *Eur J Haematol*. 2018;101(4):425–434. doi:10.1111/ejh.13107.
25. Crawley J, Scully M. Thrombotic thrombocytopenic purpura: basic pathophysiology and therapeutic strategies. *Hematology*. 2013;2013(1):292–299. doi:10.1182/asheducation-2013.1.292.
26. Bergstrand M, Hansson E, Delaey B, Callewaert F, De Passos Sousa R, Sargentini-Maier M. Caplacizumab model-based dosing recommendations in pediatric patients with acquired thrombotic thrombocytopenic purpura. *J Clin Pharmacol*. 2022;62(3):409–421. doi:10.1002/jcph.1991.
27. Tarasco E, Bütikofer L, Friedman K, et al. Annual incidence and severity of acute episodes in hereditary thrombotic thrombocytopenic purpura. *Blood*. 2021;137(25):3563–3575. doi:10.1182/blood.2020009801.
28. Borogovac A, Reese J, Gupta S, George J. Morbidities and mortality in patients with hereditary thrombotic thrombocytopenic purpura. *Blood Adv*. 2022;6(3):750–759. doi:10.1182/bloodadvances.2021005760.
29. Noris M, Caprioli J, Bresin E, et al. Relative role of genetic complement abnormalities in sporadic and familial aHUS and their impact on clinical phenotype. *Clin J Am Soc Nephrol*. 2010;5(10): 1844–1859. doi:10.2215/CJN. 02210310.
30. Yerigeri K, Kadatane S, Mongan K, et al. Atypical hemolytic-uremic syndrome: genetic basis, clinical manifestations, and a multidisciplinary approach to management. *J Multidisc Healthc*. 2023;16:2233–2249. doi:10.2147/JMDH.S245620.
31. Sellier-Leclerc A-L, Fremaux-Bacchi V, Dragon-Durey M-A, et al. Differential impact of complement mutations on clinical characteristics in atypical hemolytic uremic syndrome. *J Am Soc Nephrol*. 2007;18(8):2392–2400. doi:10.1681/ASN.2006080811.
32. Sallée M, Ismail K, Fakhouri F, et al. Thrombocytopenia is not mandatory to diagnose hemolytic and uremic syndrome. *BMC Nephrol*. 2013;14(1). doi:10.1186/1471-2369-14-3.
33. Štolbová Š, Bezdička M, Seeman T, et al. Molecular basis and outcomes of atypical haemolytic uraemic syndrome in Czech children. *Eur J Ped*. 2020;179(11):1739–1750. doi:10.1007/s00431-020-03666-9.
34. Raina R, Sethi S, Dragon-Durey M-A, et al. Systematic review of atypical hemolytic uremic syndrome biomarkers. *Ped Nephrol*. 2022;37(7):1479–1493. doi:10.1007/s00467-022-05451-2.
35. Bresin E, Rurali E, Caprioli J, et al. Combined complement gene mutations in atypical hemolytic uremic syndrome influence clinical phenotype. *J Am Soc Nephrol*. 2013;24(3):475–486. doi:10.1681/ASN.2012090884.
36. Khandelwal P, Thomas Ch, Rathi B, et al. Membrane-filtration based plasma exchanges for atypical hemolytic uremic syndrome: Audit of efficacy and safety. *J Clin Apher*. 2019;34(5):555–562. doi:10.1002/jca.21711.
37. Menne J, Delmas Y, Fakhouri F, et al. Outcomes in patients with atypical hemolytic uremic syndrome treated with eculizumab in a long-term observational study. *BMC Nephrol*. 2019;20(1). doi:10.1186/s12882-019-1314-1.
38. Fakhouri F, Fila M, Hummel A, et al. Eculizumab discontinuation in children and adults with atypical hemolytic-uremic syndrome: a prospective multicenter study. *Blood*. 2021;137(18):2438–2449. doi:10.1182/blood.2020009280.
39. Sabry W, Elemery M, Burnouf T, Seghatchian J, Goubran H. Vitamin B12 deficiency and metabolism-mediated thrombotic microangiopathy (MM-TMA). *Transf Apher Sci*. 2020;59(1). doi:10.1016/j.transci.2019.102717.
40. Duineveld C, Wetzels J. Complement inhibitors are not useful in secondary hemolytic uremic syndromes. *Kidney Int*. 2019;96(4):829–833. doi:10.1016/j.kint.2019.08.001.
41. Bláhová K, Janda J, Kreislinger J, Matějková E, Šedivá A. Long-term follow-up of Czech children with D hemolytic-uremic syndrome. *Ped Nephrol*. 2002;17(6):400–403. doi:10.1007/s00467-002-0836-z.
42. Werion A, Storms P, Zizi Y, et al. Epidemiology, outcomes, and complement gene variants in secondary thrombotic microangiopathies. *Clin J Am Soc Nephrol*. 2023;18(7):881–891. doi:10.2215/CJN.0000000000000182.
43. Wright R, Bannerman F, Beresford M, Oni L. A systematic review of the role of eculizumab in systemic lupus erythematosus-associated thrombotic microangiopathy. *BMC Nephrol*. 2020;21(1):245. doi:10.1186/s12882-020-01888-5.
44. Kello N, Khoury L, Marder G, Furie R, Ekaterini Zapantis E, Horowitz D. Secondary thrombotic microangiopathy in systemic lupus erythematosus and antiphospholipid syndrome, the role of complement and use of eculizumab: Case series and review of literature. *Sem Arthr Rheum*. 2019;49(1):74–83. doi:10.1016/j.semarthrit.2018.11.005.
45. Timmermans S, Wérieron A, Damoiseaux J, Morelle J, Reutelingsperger Ch, Van Passen P. Diagnostic and risk factors for complement defects in hypertensive emergency and thrombotic microangiopathy. *Hypertension*. 2020;75(2):422–430. doi:10.1161/HYPERTENSIONAHA.119.13714.

46. Chen X, Zhang X, Wang Y, Suxia Wang S, Zhao M. Genetic, clinical, and pathological study of patients with severe hypertension-associated renal microangiopathy. *J Nephrol.* 2023;36(9):2477–2490. doi:10.1007/s40620-023-01644-6.

PODÍL NA PŘÍPRAVĚ RUKOPISU

TŠ – napsání rukopisu a jeho revize

TZ – revize + korekce rukopisu

TS – podíl na rukopisu kapitoly o infekci podmíněné TMA, revize + korekce rukopisu

ČESTNÉ PROHLÁŠENÍ

Autoři práce prohlašují, že v souvislosti s tématem, vznikem a publikací tohoto článku nejsou ve střetu zájmů a vznik ani publikace článku nebyly podpořeny žádnou farmaceutickou firmou.

Do redakce doručeno dne: 28. 11. 2023.

Přijato po recenzi dne: 8. 7. 2024.

doc. MUDr. Mgr. Terezie Šuláková, Ph.D.

Klinika dětského lékařství

LF OU a FN Ostrava

17. listopadu 1790

708 52 Ostrava – Poruba

e-mail: terezie.sulakova@fno.cz