proLékaře.cz | 25.11.2026

doi: 10.48095/cctahd2024prolekare.cz11

Raritní granulomatózní procesy

Rare granulomatous processes

Kufa J.[1], Novotná J.[1], Lukášová M.[2], Látal V.[2], Hanáčková V.[2], Tichý T.[3], Skanderová D.[3], Rušarová N.[4], Jakubec P.[1]

[1] Klinika plicních nemocí a TBC LF UP a FN Olomouc
[2] Hemato-onkologická klinika LF UP a FN Olomouc
[3] Ústav klinické a molekulární patologie, LF UP a FN Olomouc
[4] Onkologická klinika LF UP a FN Olomouc

SOUHRN: Následující kazuistické sdělení popisuje 3 případy nemocných, kteří byli došetřování pro respirační potíže a déletrvající B-symptomy. Původně zvažovaná infekční onemocnění, sarkoidóza a event. jiná běžně se vyskytující onemocnění byla po komplexním a důkladném vyšetření vyloučena. Diagnóza byla uzavřena v prvním případě jako multicentrická forma Castlemanovy choroby, ve druhém případě jako lymfomatoidní granulomatóza a ve třetím případě jako koincidence granulomatózního procesu neznámé etiologie a chronické myelomonocytární leukemie s přechodem do akutní leukemie.

KLÍČOVÁ SLOVA: granulomatózní procesy – Castlemanova choroba – lymfomatoidní granulomatóza

SUMMARY: The following three case reports describe patients who presented with respiratory symptoms and long-lasting B-symptoms. They were first considered to be suffering from infectious diseases. Sarcoidosis and other common conditions were excluded after a comprehensive examination. The patients were then diagnosed with idiopathic multicentric Castleman disease, lymphomatoid granulomatosis, and a granulomatous process of unknown aetiology coincident with chronic myelomonocytic leukaemia and later progression to acute leukaemia.

KEY WORDS: granulomatous process – Castleman disease – lymphomatoid granulomatosis

ÚVOD

Granulom (zrnko) v roce 1865 poprvé popsal Virchow. Jedná se o ohraničenou lézi velikosti 1–2 mm, tvořenou nejčastěji histiocyty a zánětlivými buňkami – nejčastěji lymfocyty. Neinfekční granulomy např. u sarkoidózy mívají minimální lymfocytární doprovod (tzv. nahé granulomy), infekční granulomy bývají naopak doprovázeny bohatým periferním zánětlivým lemem. Přeneseně se granulomatózní reakce používá i na shluky histiocytů či vícejaderné buňky v okolí cizorodého materiálu nebo na periferii nekrózy např. u plicní granulomatózy s polyangiitidou. Revmatický granulom má na okraji nekrózy pouze lem palisádově uspořádaných histiocytů, granulomy u hypersenzitivní pneumonie jsou zase drobné nekohezivní shluky vícejaderných buněk v plicním intersticiu. Morfologické podezření na vyvolávající příčinu různých granulomatóz se zakládá na vzhledu granulomu, na místě jeho výskytu, na rozsahu zánětlivé reakce v jeho okolí, na přítomnosti či nepřítomnosti nekróz i na vlastním charakteru nekrózy. Etiologii granulomu dále osvětlí výsledky speciálních vyšetření [1,2]. Zastoupení jednotlivých buněk a jejich uspořádání se liší podle etiologie. Buňky, které tvoří granulomy, jsou makrofágy (různě aktivované), epiteloidní buňky (sekrečně změněné makrofágy), obrovské buňky (splynuté makrofágy), lymfocyty různých subtypů, plazmocyty, eozinofily (vzácně) a fibroblasty (aktivované, tvořící kolagen). Dle příčiny vzniku mohou být součástí granulomu nekróza (centrálně nebo periferně) a inkluze (např. oxaláty, soli vápníku apod.). Základní dělení granulomů je na granulomy neimunitní a imunitní. Neimunitní granulomy kolem cizích těles bývají buněčně chudé, obsahují talek, azbest, oxid křemičitý (SiO_2), kovy apod. Imunitní granulomy bývají buněčně bohaté, bývají spojené s různými infekčními onemocněními, autoimunitními onemocněními a dalšími nemocemi (např. sarkoidóza, *morbus Crohn* apod.) [1,2]. Nemoci, které bývají asociovány se vznikem granulomů, jsou infekční nemoci jako TBC, lepra, mykobakterióza, antropozoonózy (toxokaróza, tularémie, brucelóza, leishmanióza), aktinomykóza, mykózy, vč. *Pneumocystis jirovecii*, dále některá onkologická onemocnění (karcinom žaludku, Hodginův lymfom, seminom apod.), reakce na anorganické látky (berylióza, silikóza, tvrdokovy apod.), reakce na organické látky (exogenní alergická alveolitis – EAA), imunoaberace (sarkoidóza, *morbus Crohn*, vaskulitidy apod.), jiné reakce (po radioterapii, po chemoterapii apod.) a případně neznámé etiologie (*granulomatous lesions of unknown significance* – GLUS). Funkce granulomu

proLékaře.cz | 25.11.2026

v rámci infekce, nádoru nebo chemické noxy je ochranná, s cílem ohraničit proces. V případě různých imunoaberací je funkce nejasná, pravděpodobně se jedná o nepřiměřeně vystupňovanou imunitní reakci. Podle distribuce dělíme granulomy na peribronchiální (např. TBC, mykózy, polékové, EAA), perilymfatické (sarkoidóza), angiocentrické (např. i.v. talek, lymfomatoidní granulomatóza) a disperzní (např. pneumocystová pneumonie, EAA) [1,2].

KAZUISTIKA 1

Kazuistické sdělení předkládá případ 67letého muže. Jednalo se o dlouholetého silného kuřáka (cca 30 krabičkoroků), v rodinné anamnéze jsme nezaznamenali žádné pozoruhodnosti. Tento muž pobýval s partnerkou na ubytovně; zvířata nechovali. Dříve pracoval jako hrobník, nyní byl již několik let ve starobním důchodu. Vstupně medikoval pouze pantoprazol. Osobní anamnéze pacienta dominoval chronický etylizmus se sekundárními epileptickými záchvaty a hepatopatií toxonutritivní etiologie, v roce 2011 upadl v ebrietě na hlavu, CT tenkrát prokázalo subarachnoidální krvácení parasellárně vpravo, subdurální plášťový hematom fronto-temporálně vlevo a kontuzní krvácení temporálně vlevo. Dále z dokumentace vyplynula diagnóza *diabetes mellitus* na dietě, perforace vředu žaludku v roce 2016. V roce 2021 byla diagnostikovaná těžká posthemoragická anémie, gastroskopií tenkrát zjištěné erozivní bulbitida s četnými drobnými ulceracemi a pangastritida s petechiemi. V dokumentaci byla také uváděna diagnóza bronchiálního astmatu, pacient však nebyl v pravidelné dispenzarizaci pneumologem ani alergologem. Pacient udával alergii na penicilin. Od prosince roku 2021 byl v péči hematologa pro trombocytopenii těžkého stupně, akutní, MAIPA pozitivní (*Monoclonal Antibody Immobilization of Platelet Antigen*), velmi pravděpodobně kombinované etiologie (imunitní, parainfekční a konzumpční). Diagnóza byla stanovena 28. 12. 2021 při hospitalizaci pro krvácení do horního zažívacího traktu, v souběhu onemocnění COVID-19. Hodnoty trombocytů se normalizovaly po stabilizaci stavu, kortikoterapii s iniciálním i.v. podáním vysoko dávkovaného methylprednisolonu a následně p.o. prednisonu (1 mg/kg/den) s postupnou detrakcí. V akutní fázi bylo indikováno i podání vysoko dávkovaných imunoglobulinů v režimu 0,4 g/kg po dobu 5 dnů, nicméně podána byla pouze 1. dávka (25 g) lidského imunoglobulinu, neboť pacient při stabilizaci hodnot trombocytů trval na časném propuštění z hospitalizace. Dne 22. 4. 2022 byl přijat na plicní kliniku pro incipientní bronchopneumonii. V klinickém obraze mimo respirační potíže (kašel) a horečky též popisoval několik týdnů trvající pocení, únavu a hubnutí. Byla zahájena antimikrobiální terapie (cefuroxim a klaritromycin), rehydratace a oxygenoterapie, přičemž situaci komplikoval delirantní stav. Proběhla substituční terapie anémie se vstupní hodnotou Hb 77 g/l, bez přítomnosti známek aktivního krvácení. Mikrobiologicky nebylo prokázáno etiologické agens. Vedlejším nálezem na CT břicha a plic byla splenomegalie (143 × 63 mm) a generalizovaná lymfadenomegalie (krku, mediastina, axil, retroperitonea, maximální rozměr v krátké ose do 33 mm). V imunohematologickém vyšetření v plazmě pacienta byla zjištěna nepravidelná tepelná antierytrocytární aloprotilátka anti-E reagující v enzymovém (papain) testu pouze s homozygotní kombinací antigenů, dále byla prokázána slabá senzibilizace erytrocytů protilátkami třídy IgG bez vazby složky komplementu C3d. V laboratorních odběrech byla zachycena vysoká hodnota IgG (37,32 g/l), imunofixačně polyklonální obraz, nižší hladina albuminu (31 g/l) při vyšší celkové bílkovině séra (85,8 g/l). Dále byla zaznamenána vyšší hodnota beta-2-mikroglobulinu (6,09 mg/l). Dne 26. 4. 2022 byla lékařem ORL provedena exstirpace dvou krčních uzlin. Histologicky lymfatické uzliny se zachovalým základním rámcem morfologie zonace/architektoniky s detekovanými rysy Castlemanovy choroby (obr. 1, 2). Vzorky vykazovaly známky interfolikulární expanze plazmocytoidní populace buněk s pozitivitou CD138, MUM1/IRF4, IgG, minoritně IgD, minoritně IgM, kappa/lambda blízká 1, bez pozitivity CD56, s jadernou pozitivitou Ki67 15–25 %, s doprovodnou zvýšenou denzitou cév vč. známek hyalinizace, zastižené sekundární folikuly variabilního obrazu *onion-like*, parciálně *lollipop* (CD34), a s vyjádřeným *twinning* GCs (germinálních center) s akumulovanými a dysplastickými sítěmi folikulárních dendritických buněk (FDCs) (CD21, CD23, fascin) bez známek expanze/zvýšené proliferace. CD20/PAX5 a CD3/CD5 označuje alterovanou B a T-zónu, bez pozitivity cyklin D1, LMP1, CD1a, AE1AE3, bez akcentace pozitivity c-Myc, CD30 označuje ojedinělé aktivované buňky bez morfologie HRS (Hodgkinských buněk a Reed-Sternbergových buněk) a *hallmark-cells*. Nález obsahuje obraz Castlemanovy choroby (morfologicky smíšená varianta). Vzhledem ke klinickému a zobrazovacímu nálezu uzavřeno jako multicentrická varianta Castlemanovy choroby. K další terapii byl pacient předán na Hemato-onkologickou kliniku FNOL k došetření a terapii, kde byl doplněn odběr periferní krve k imunofenotypizačnímu vyšetření a tímto bylo zastiženo přibližně 6,63 % plazmocytů s imunofenotypem CD38+/CD138+/CD19*low*/CD56–. Lehké řetězce byly exprimovány nejasně, jevila se převaha lambda řetězců o nízké intenzitě svitu. Výsledek vyšetření nebyl v rozporu s diagnózou Castlemanovy choroby. Vzhledem k přítomné středně těžké trombocytopenii byla zahájena kortikoterapie v úvodní dávce prednison 1 mg/kg/d. Na závěrech histologického vyšetření nic nezměnil ani fakt, že bylo doplněno virologické PCR vyšetření periferní krve s pozitivním záchytem lidského herpetického viru 8 (HHV-8), sérologicky bez průkazu viru lidské imunodeficience (HIV). Po schválení úhrady plátcem zdravotní péče byla od 10. 6. 2022 zahájena terapie anti-CD20 protilátkou ri-

proLékaře.cz | 25.11.2026

tuximabem (*off-label* indikace, v plánu podání 375 mg/m^2 à 1 týden) [3,4]. Celkově bylo podáno 8 cyklů, poslední 8. 8. 2022, současně byla ukončena detrakce kortikoidů. Dne 9. 9. 2022 bylo realizováno limitované restážovací vyšetření, ultrasonografickým vyšetřením břicha byla patrná 1 lymfatická uzlina paraaortálně 14 × 6 mm, na předozadním rentgenovém snímku hrudníku nebyly nalezeny abnormality, klinicky bez periferní adenomegalie, dle ultrasonografie byly na periferii lymfatické uzliny do max. 17 × 10 mm, v laboratorním vyšetření byl negativní výsledek PCR HHV-8 z periferní krve, imunofenotypizace periferní krve ukazovalo zcela minimální zastoupení B-lymfocytů, mírný posun v poolu T-lymfocytů ve prospěch CD8+ T-lymfocytů, některé T-lymfocyty mladší. Vzhledem k velmi dobré parciální léčebné odpovědi byl pacient dále observován. Dle klinického vyšetření a ultrasonografie břicha a periferních uzlinových lokalit ze dne 28. 7. 2023 trvala léčebná odpověď. Nadále bez známek progrese.

KAZUISTIKA 2

Následující sdělení popisuje případ 48letého muže. Jednalo se o nekuřáka, jeho rodinná anamnéza byla bez pozoruhodností stran malignit či plicních onemocnění. Byl ženatý a měl 4 zdravé potomky. Pracoval jako traktorista, spravoval vlastní hospodářství s početným zvířectvem (kráva, ovce, prase, holubi, slepice, pes). V předchorobí byl bez pravidelné medikace, bez závažných interních onemocnění, bez kontaktu s TBC, neprodělal žádné operace či úrazy. V březnu roku 2022 byl nemocný hospitalizován ve spádovém lůžkovém zařízení pro oboustrannou pneumonii, etiologicky SARS-CoV-2, přechodně s nutností UPV (4 dny), po podání kortikoidů došlo k rychlému ústupu potíží. Po několika týdnech udával opětovné zhoršování dušnosti, intermitentní horečky, noční pocení, hubnutí (–20 kg za 3 měsíce). Spirometrické vyšetření ukázalo normální ventilační funkce (bez obstrukce, bez restrikce), významnou poruchu difuze (těžký pokles transfer faktoru DLCO 32 %, středně těžký pokles transfer koeficientu KCO 46 %). V červnu roku 2022 bylo realizováno kontrolní CT plic s nálezem výrazné progrese objemných ložisek s maximem parahilózně bilaterálně, přetrvával nález oboustranných centrilobulárních opacit. Progredovala splenomegalie na 166 × 101 × 137 mm. Ve spádovém zdravotnickém zařízení byla tedy doplněna bronchoskopie s vyšetřením BAL (bronchoalveolární laváž), cytologicky byla popsána lymfocytární alveolitis s bohatým zastoupením NK buněk, mikrobiologicky bez průkazu patologického agens, biopsie plíce nebyla provedena. Spádový pneumolog nastavil kortikoterapii v dávce 20 mg prednisonu denně p.o. a odeslal pacienta k došetření na vyšší pracoviště Kliniky plicních nemocí a TBC FNOL. Komplexní přešetření pacienta přineslo tyto výsledky: krevní obraz s makrocytární, normochromní anémií (Hb 84 g/l), jaterní

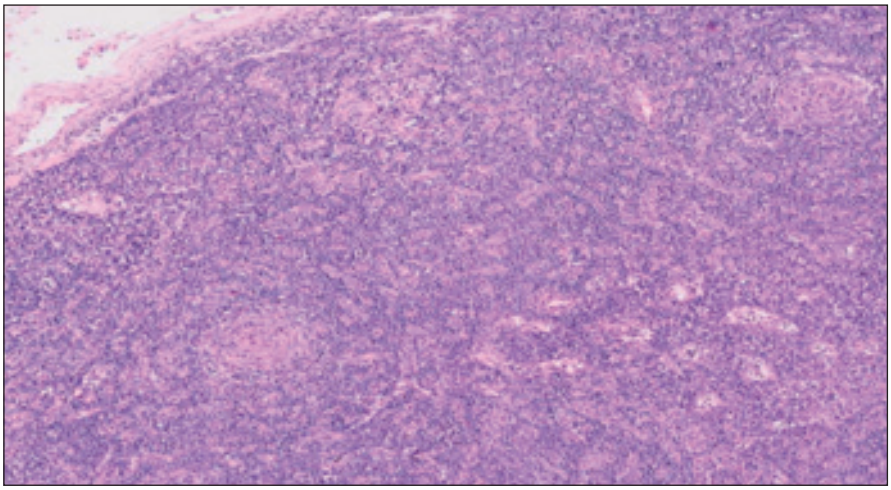

Obr. 1. V centru snímku je detail tzv. lollipop atretického foliklu s přívodovou stenotickou cévou. V okolí opět dominující vaskulární proliferace. Barvení hematoxylin–eozin, zvětšení 200×.
Zdroj: Ústav klinické a molekulární patologie, LF UP a FN Olomouc.

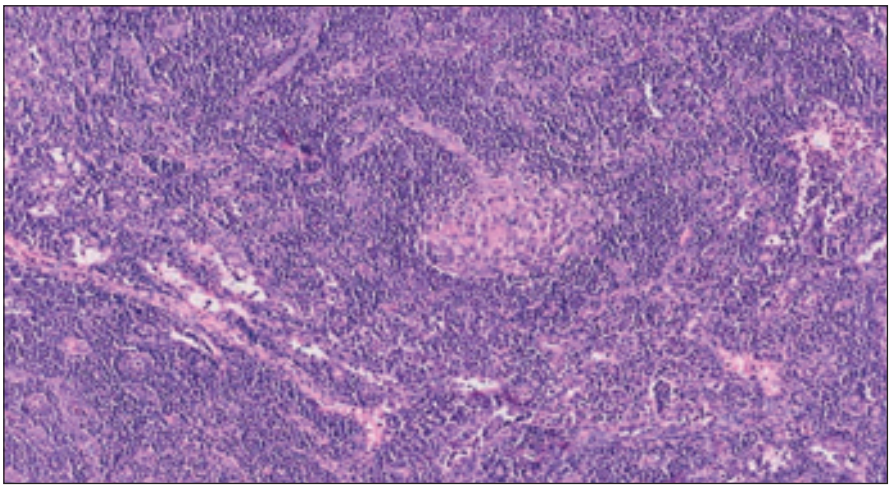

Obr. 2. Část lymfatické uzliny s dominující vaskulární proliferací a hyalinizací stěn cév. Zastiženy jsou dva atretické lymfatické folikly, v levém dolním a v pravého horním rohu snímku. Lymfocyty v okolí sekundárně změněných folikl jsou cibulovitě vrstveny (onin skin pattern). Barvení hematoxylin–eozin, zvětšení 100×.
Zdroj: Ústav klinické a molekulární patologie, LF UP a FN Olomouc.

proLékaře.cz | 25.11.2026

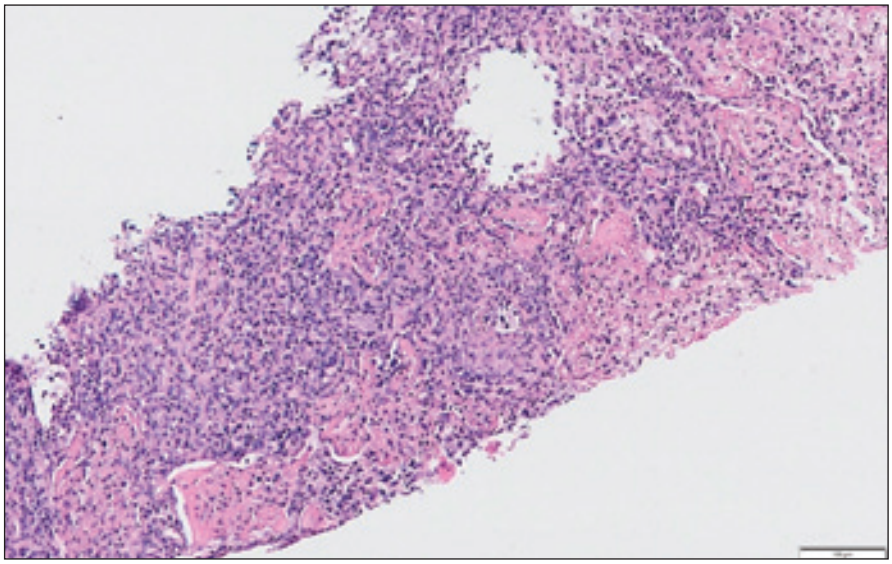

Obr. 3. Proužek plicní tkáně s výrazně polymorfním nádorovým infiltrátem, atypické lymfocyty vykazují zjevný angiotropismus. V centru snímku infiltrovaná krevní céva (šipka). Barvení hematoxylin–eozin.
Zdroj: Ústav klinické a molekulární patologie, LF UP a FN Olomouc.

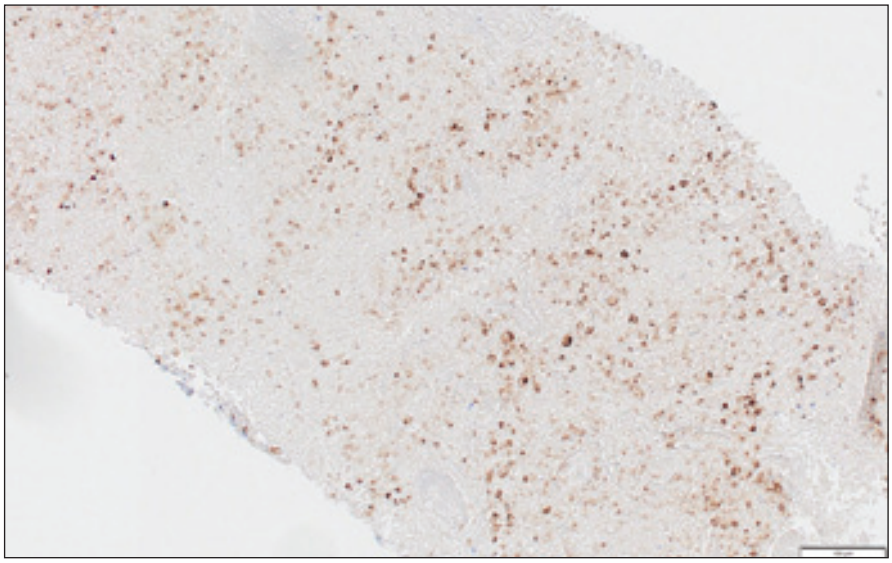

Obr. 4. Imunohistochemie: četné nádorové buňky exprimují LMP1, protein asociovaný s přítomným Epstein–Barrové virem.
Zdroj: Ústav klinické a molekulární patologie, LF UP a FN Olomouc.

enzymy biochemicky v normě, mírná elevace kreatininu, hypoalbuminémie (26 g/l), vyšší gama-globuliny, přítomný paraprotein (stopy řetězců IgG kappa a IgG lambda + oligoklonální pozadí), vysoký sérový amyloid A (206 mg/l, norma do 6,7 mg/l). Z humorální imunity IgG a IgM v normě, mírně vyšší imunoglobulin A, vyšší cirkulující imunokomplexy, autoprotilátky negativní (ANA, ENA, ANCA). IGRA test QuantiferonTBGold byl negativní. Sérologické vyšetření mykoplazmat, chlamydií a HIV přineslo negativní výsledky, nespecifická protilátková odpověď byla zaznamenána proti salmonelám, listeriím a tularémii, v periferní krvi bylo pozitivní PCR EBV, negativní PCR CMV. Imunoregulační index (IRI) byl při paralelním snížení hodnot CD4 i CD8 lymfocytů v normě. Vzhledem ke splenomegalii, B-symptomům a laboratorním nálezům (elevace thymidinkinázy, beta-2mikroglobulinu, přítomnost paraproteinu, pozitivní lupus antikoagulans, pozitivní PCR EBV) byly 22. 7. 2022 doplněny odběry kostní dřeně. Získaný punktát byl málo buněčný, imunofenotypizačně s minimálním zastoupením B-lymfocytů (0,7 %) i plazmocytů (0,2 %), stejně jako blastických a progenitorových buněk. Výrazná byla populace NK-buněk (20 %) a aktivovaných T-lymfocytů. Molekulárně biologicky nebyly prokázány klonální přestavby genů pro T-buněčný receptor *beta*, *delta* ani *gama*. Histologické vyšetření kostní dřeně bylo diagnosticky nepřínosné, morfologicky ani imunohistochemicky nebyla prokázána infiltrace kostní dřeně populací maligních lymfoidních elementů. Cytogenetickým vyšetřením kostní dřeně doplněným metodou FISH a mFISH byly prokázány komplexní změny karyotypu. Dne 20. 7. 2022 proběhlo bronchoskopické vyšetření vč. BAL a odběru TBB (transbronchiální biopsie) z periferie pravého horního laloku. Endobronchiálně bylo patrné pouze střední zahlenění, mikrobiologicky bez průkazu agens, imunologicky velmi vysoké IRI, cytologicky neutrofilní alveolitida, vícejaderné a pěnovité makrofágy, atypie. Histologický obraz starší peribronchiální fibrózy NSIP *pattern* (nespecifická intersticiální pneumonie) a lymfoidní infiltrát smíšeného charakteru s převahou kappa+ B-lymfocytů nás neposunuly vpřed; imunohistochemicky B- i T- lymfocyty v poměru 1 : 1, lymfoproliferativní onemocnění z tohoto materiálu nelze potvrdit. V průběhu hospitalizace byla přeléčena nozokomiální infekce (etiologicky *Candida albicans, Klebsiella pneumoniae ESBL+*). Dále se rozvíjí pancytopenie s nutností hemosubstituce. Pro přetrvávající B-symptomatologii a z toho plynoucí podezření na hemato-onkologické onemocnění byla dne 28. 7. 2022 doplněna transparietální punkce patologických mas plic vpravo paraskapulárně pod CT kontrolou. Výkon byl komplikován pneumotoraxem, který se podařilo zvládnout hrudní drenáží. Vzorky plicní tkáně histologicky jevily rozsáhlou nek-

proLékaře.cz | 25.11.2026

rózu s hojnými CD3+ a CD5+ T-lymfocyty, mezi nimiž byly disperzně roztroušené středně velké a velké atypické pleomorfní B-lymfoidní buňky, které exprimují CD20, parciálně CD30 a LMP1, velmi slabě bcl-2. Negativní byly CD3, CD5, TIA-1, granzym B, perforin, CD56, CD4, CD8, AE1/AE3 s tendencí ke shlukování. Zřetelný byl poměrně výrazný angiotropismus větších lymfoidních elementů. Bez epitelioidních granulomů. Ve vyšetření EBER-ISH byla prokázána přítomnost EBV ve větších atypických elementech. Nález tedy podporoval diagnózu lymfomatoidní granulomatózy *grade* 2–3 (obr. 3, 4). Nemocný byl s touto definitivní diagnózou předán na Hemato-onkologickou kliniku FNOL. Následovalo vyšetření PET/CT trupu (obr. 5) a MR mozku s přítomností mnohočetných ložisek plic a korové části ledvin, oboustranného fluidothoraxu, ascitu, susp. meningeální postižení. Odebraný likvor byl cytologicky s neurčitým nálezem a imunofenotypizačně negativní. Od 10. 8. 2022 byl v krytu antibiotik zahájen 1. cyklus imunochemoterapie R-CHOP (rituximab, cyklofosfamid, doxorubicin, vinkristin, prednison), celkem byly podány 2 cykly po 21 dnech. Pro suspektní postižení centrálního nervového systému byl při každém cyklu aplikován intratekálně metotrexát, cytarabin a dexametazon. Došlo ke klinickému zlepšení stavu, pacient přestal být závislý na podání O_2, obnovil příjem potravy, ustoupily febrilie, avšak pouze přechodně. Při snaze o pozvolnou detrakci dlouhodobě podávaných kortikoidů dochází ke klinickému zhoršení. Dle PET/CT po 2. cyklu v září 2022 přetrvává akumulace ^{18}F-FDG s SUV_{max} až 20,6 v konsolidacích plic i ledvin jen s minimální regresí nálezu, nález byl hodnocen jako stabilní choroba (*stable disease* – SD). Léčba 1. linie byla ve svém průběhu komplikována celou řadou respiračních nozokomiálních infekcí (vč. reinfekce COVID-19), těžkou cytopenií s trombocytopenií pod 10×10^9/l, neutropenií pod $0{,}5\times10^9$/l, anémií s nutností hemosubstituce a po 1. cyklu i plicní embolizací.

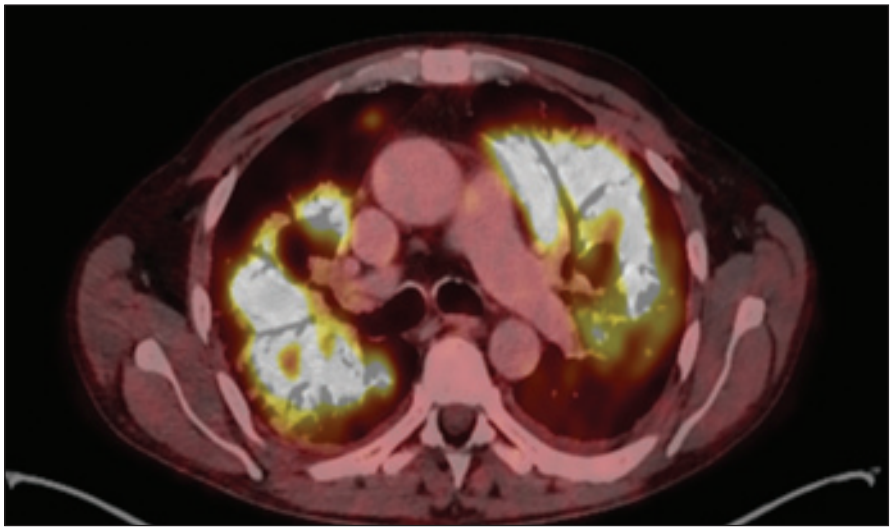

Obr. 5. Zvýšená akumulace ^{18}F-FDG v rozsáhlých konsolidacích v obou plicních křídlech s maximem kraniálněji, v konsolidacích zachované bronchogramy a v největších centrálně dutiny (SUV_{max} = 16,5).
Zdroj: Klinika nukleární medicíny, LF UP a FN Olomouc

Pro neuspokojivou léčebnou odpověď na iPET/CT-2 byla tedy počátkem října 2022 zahájená 2. linie léčby dle protokolu R-GemOx (rituximab, gemcitabin, oxaliplatina). I přes změnu terapie stav pacienta dále progredoval klinicky i laboratorně. Rozvinula se renální insuficience, v. s. při postižení ledvin základní chorobou. CT vyšetření plic provedené s odstupem 11 dnů od podání 1. cyklu druholiniové léčby předpoklad chemorefrakterního onemocnění potvrdilo. Vzhledem k refrakteritě onemocnění a progredujícímu stavu (*performance status* 3) byla ukončena aktivní léčba a pacient byl předán do domácí hospicové péče.

KAZUISTIKA 3

Kazuistické sdělení představuje 70letou válečnou uprchlici ukrajinské národnosti, která přišla do České republiky v únoru roku 2022. Jednalo se o nekuřačku, negovala TBC v předchorobí. Do roku 2021 pracovala jako veterinární technička. Rodinná anamnéza byla bez pozoruhodností stran malignit a plicních onemocnění vč. TBC. V osobní anamnéze jsme zjistili chronicky léčenou arteriální hypertenzi a hepatopatii. V roce 2014 ve své vlasti podstoupila pravostrannou hemikolektomii pro kolorektální karcinom, dále podstoupila adjuvantní chemoterapii (režim FUFA, tzn. 5-fluorouracil + leucovorin). V roce 2021 byla na CT prokázána lymfadenopatie uzlin třísel, krku a retroperitonea. Bez histologické verifikace byl nález uzavřen jako relaps onemocnění a byly podány 4 cykly paliativní chemoterapie (bevacizumab, oxaliplatina, capecitabin). Od února 2022 pobývala v České republice, v červenci byla odeslána spádovým zdravotnickým zařízením do FNOL k došetření stavu (váhový úbytek 5 kg/měsíc, subfebrilie, radiologické nálezy) a k pokračování v onkologické terapii a dispenzarizaci. Na Onkologické klinice FNOL bylo doplněno PET/CT (obr. 6–8), kde byl možný nález karcinomatózy plic oboustranně, dále zvětšené lymfatické uzliny mediastina a levé axily, progrese velikosti uzlin retroperitonea ve srovnání s CT břicha provedeném v červnu 2022 ve spádovém zdravotnickém zařízení. Laboratorně byla v krevním obraze přítomná normocytární, normochromní anémie (Hb 82 g/l) s retikulocytózou, hraniční leukocytóza (absolutní hodnota $10{,}61\times10^9$/l), v diferenciálním rozpočtu neutropenie ($1{,}49\times10^9$/l) a výraznější monocytóza ($5{,}63\times10^9$/l), jaterní enzymy s povšechnou mírnou elevací, renální funkce s lehce sníženou glome-

proLékaře.cz | 25.11.2026

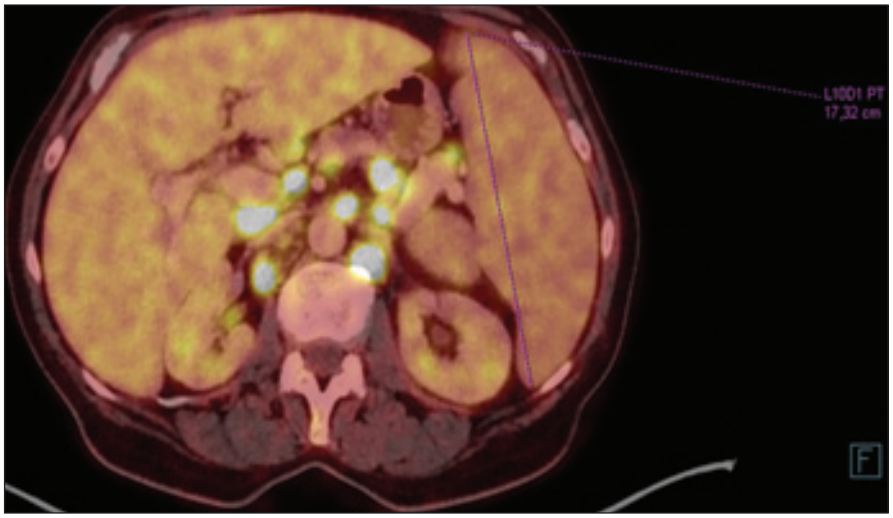

Obr. 6. PET/CT. Zvýšená akumulace ^{18}F-FDG ve vícečetných zvětšených LU nad i pod bránicí, v mnohočetných ložiscích obou plic i na pleuře, ojediněle v ložisku na peritoneu. Splenomegalie.
Zdroj: Klinika nukleární medicíny, LF UP a FN Olomouc

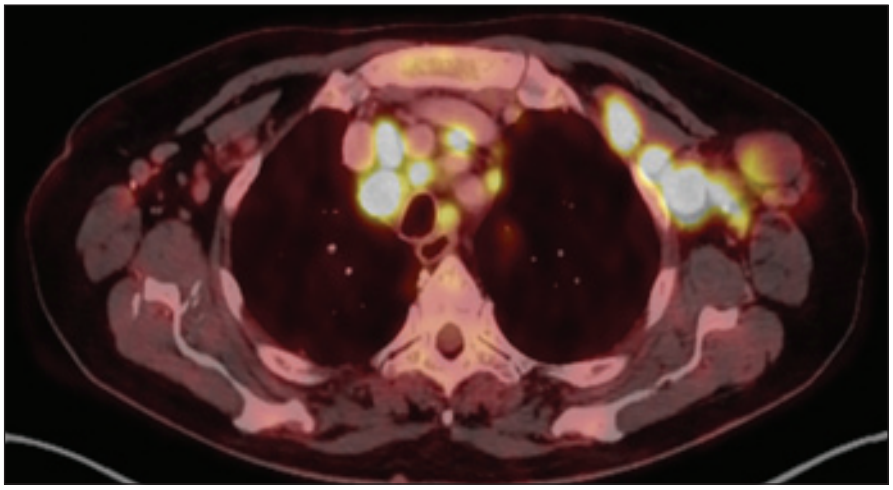

Obr. 7. PET/CT. Zvýšená akumulace ^{18}F-FDG ve vícečetných zvětšených LU nad i pod bránicí, v mnohočetných ložiscích obou plic i na pleuře, ojediněle v ložisku na peritoneu. Splenomegalie.
Zdroj: Klinika nukleární medicíny, LF UP a FN Olomouc

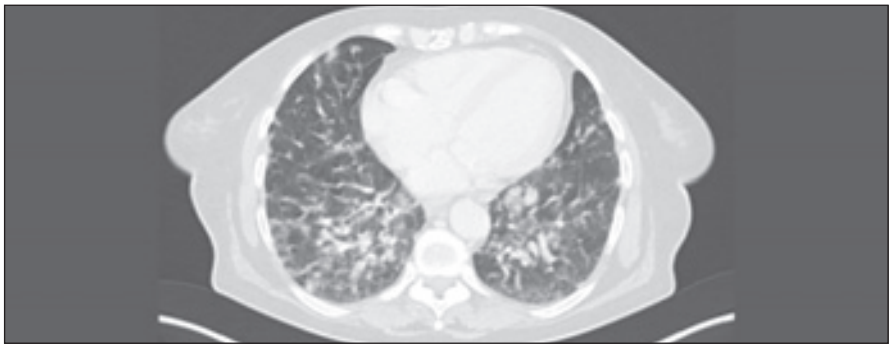

Obr. 8. PET/CT. Zvýšená akumulace ^{18}F-FDG ve vícečetných zvětšených LU nad i pod bránicí, v mnohočetných ložiscích obou plic i na pleuře, ojediněle v ložisku na peritoneu. Splenomegalie.
Zdroj: Klinika nukleární medicíny, LF UP a FN Olomouc

rulární filtrací, mírná hypoalbuminémie (37 g/l), vyšší gama-globulinémie, vyšší sérový amyloid A (36 mg/l). Z humorální imunity vyšší imunoglobulin G, ostatní imunoglobuliny v normě, autoprotilátky negativní (ANA, ENA, ANCA). IGRA test QuantiferonTBGold byl pozitivní, taktéž pozitivní tuberkulinová kožní reakce (Mantoux II 12 mm). Sérologické vyšetření mykoplazmat, chlamydií, HIV, syfilidy a virových hepatitid byly negativní. Z molekulárně biologických metod v periferní krvi vyšly lehce pozitivní PCR EBV a parvovirus B19, ostatní herpetické viry negativní (HSV1,2, VZV, CMV, HHV6,8). V buněčné imunitě převaha CD8 lymfocytů, CD4 v normě, imunoregulační index (IRI) nízký. Z onkomarkerů vysoká thymidinkináza a beta2-mikroglubulin, velmi vysoké SACE, neopterin a solubilní receptor pro IL-2. Vzhledem k pozitivnímu testu IGRA (*Interferon Gamma Releasing Assays*) a kožnímu tuberkulinovému testu byla oslovena plicní klinika. Radiologický obraz nebyl typický pro aktivní TBC. Opakovaně bylo provedeno vyšetření sputa (PCR TBC i kultivace TBC) s negativním nálezem. Na řadu se dostala bronchoskopie, endoskopicky byla patrná iritovaná sliznice a střední zahlenění. Byla provedena aspirace na vyšetření kultivační vč. TBC a TBC PCR. Bioptické vyšetření plic vzhledem k rizikovosti výkonu pro parciální respirační insuficienci provedeno nebylo. Nález byl tedy uzavřen jako latentní TBC a nemocná byla zajištěna kombinovanou chemoprofylaxí nidrazidem a rifampicinem. Pracovištěm ORL byla provedena extirpace dostupné zvětšené krční uzliny, kde byl histologický obraz splývajícího nekrotizujícího granulomatózního zánětu (obr. 9, 10), bez kaseifikace a bez neutrofilní zánětlivé celulizace. V širokém spektru speciálních barvicích a impregnačních metod (Ziehl-Neelsen, Warthin-Starry, PAS, Grocott, Gram, Weigert) nebylo prokázáno infekční agens. Ve vyšetření metodou PCR nebyly prokázány *Mycobacterium tuberculosis complex* ani netuberkulózní mykobateria. V diferenciální diagnóze při-

proLékaře.cz | 25.11.2026

cházelo v úvahu spektrum infekčních agens, antropozoonóz. Vzhledem k pracovní anamnéze (veterinární technička) a suspektnímu histologickému nálezu byla doplněna paleta serologických vyšetření, kdy byly vyloučeny brucelóza, tularémie, toxokaróza a další antropozoonózy. S prohlubujícími se abnormalitami v krevním obraze (leukocytóza 160×10^9/l s monocytózou 130×10^9/l, anémie 64 g/l) a s elevací sérové thymidinkinázy, beta-2mikroglobulinu, B-symptomy a generalizovanou lymfadenomegalií byla pacientka předána v srpnu 2022 k došetření na Hemato-onkologickou kliniku FNOL. Zde byly provedeny komplexní odběry kostní dřeně. Cytologicky se jednalo o hypercelulární aspirát kostní dřeně s dysplastickými rysy v červené řadě, s masivně zmnoženou populací atypických mladších monocytů a blastů. Imunofenotypizace prokázala 10 % myeloblastů a 40 % monocytů, další elementy charakteru monoblastů nebo promonocytů, molekulárně biologické vyšetření (*BCR::ABL1, PDGFRA/B, JAK2* vč. exon 12, calreticulin, mutace genu *MPL*) bylo negativní, cytogenetickými metodami byl prokázán komplexní karyotyp s delecí TP53 v 10 % buněk, dále byly detekovány mutace v genech *SF3B1, ASXL1* a *RUNX1*. Na základě těchto nálezů byla stanovena diagnóza chronické myelomonocytární leukemie (CMML-2, proliferativní typ) s přechodem do AML, čemuž odpovídal i dodatečně obdržený histologický nález. Sklípky kostní dřeně byly difuzně infiltrované populací středně velkých, vcelku uniformních buněk s oválnými jádry a prominujícími jadérky. V imunohistochemickém vyšetření tyto buňky exprimovaly MPOX a CD56, část buněk exprimovala Bcl-2, část buněk pak vykazovala monocytární diferenciaci s pozitivitou CD68, přibližně 10 % buněk exprimovalo CD15. Imunohistochemické vyšetření prokázalo přibližně 35 % blastů, byly přítomné negativní znaky CD 20, CD79a, Pax5, TdT, CD138, DBA44, CD10, CD23, AE1/AE3. Vzhledem ke generalizované lymfadenomegalii do max. 4 cm s SUV_{max} do 15,8 byla provedena *core-cut* biopsie axilární lymfatické uzliny, kdy byla opět histologicky prokázána rozsáhlá nekróza (obr. 9, 10) s okrajově zastiženými úseky epitelioidních granulomů, kultivace TBC/mykobaterióz negativní, PCR TBC/mykobaterióz negativní. Pacientka byla pro hyperleukocytózu indikována k cytoredukční terapii hydroxyureou. Léčba byla komplikována agranulocytózou s katétrovou sepsí (etiologicky *Staphylococcus aureus*), kterou se podařilo zvládnout antibiotickou terapií za podpory vazopresory. Vzhledem k celkovému stavu a komorbiditám nebyla pacientka indikována ke kurativní terapii a plně informována byla přeložena zpět do spádového zdravotnického zařízení k symptomatické léčbě.

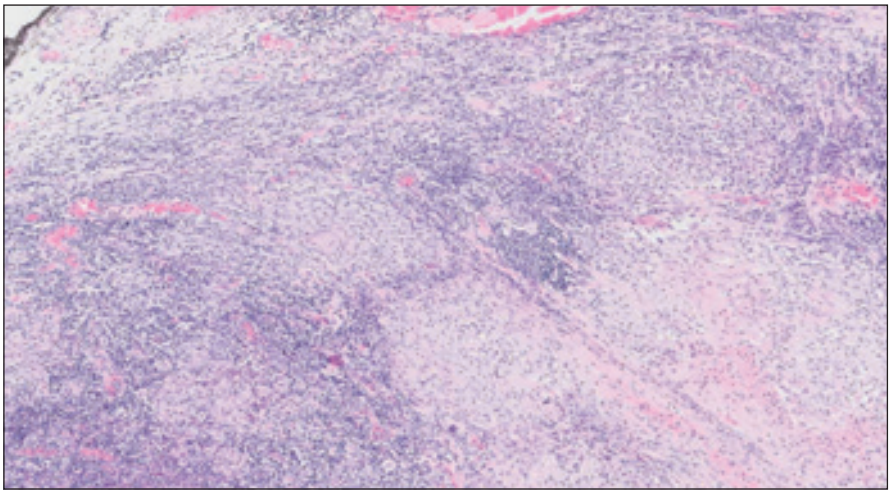

Obr. 9. Část lymfatické uzliny s epiteloidními granulomy, v pravém dolním rohu snímku eozinofilní nekaseifikační nekróza. Barvení hematoxylin–eozin, zvětšení 200×.
Zdroj: Ústav klinické a molekulární patologie, LF UP a FN Olomouc.

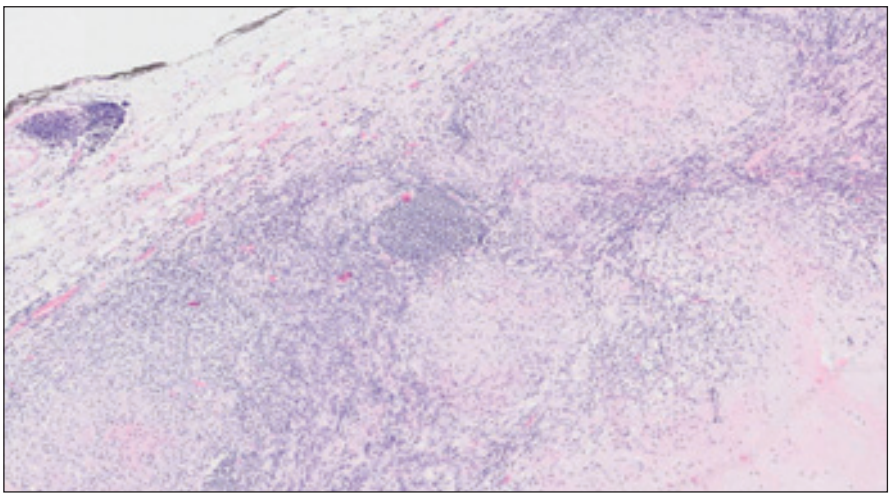

Obr. 10. Popis obdobný, v pravém dolním rohu v granulomu eozinofilní nekróza. Barvení hematoxylin–eozin, zvětšení 200×.
Zdroj: Ústav klinické a molekulární patologie, LF UP a FN Olomouc.

DISKUZE

Castlemanova choroba (CD) je vzácné lymfoproliferativní onemocnění. Pravděpodobně se jedná o onemocnění poddiagnostikované. Toto onemocnění je spojováno s deregulací cytokinů, zejména interleukinu 6, čímž dochází k systémové zánětlivé odpovědi s proliferací

proLékaře.cz | 25.11.2026

lymfocytů. Výsledkem je lymfadenopatie a různé poškození orgánů [3–10]. Tradičně se toto onemocnění dělilo na dvě základní formy – unicentrickou (UCD) a multicentrickou (MCD). Současná 5. edice WHO klasifikace hematolymfoidních onemocnění (WHO HAEM5), poprvé publikovaná v červnu 2022, rozlišuje tři formy – unicentrickou, idiopatickou multicentrickou a KSHV/HHV8 asociovanou multicentrickou (*Kaposi's sarcoma herpesvirus/Human herpesvirus-8*) [5]. Unicentrická forma je poměrně benigní, kurativní léčbou bývá nejčastěji chirurgické odstranění procesu. V případě nemožnosti chirurgického řešení u asymptomatického pacienta je volen přístup observační. V případě symptomatické, chirurgicky neřešitelné, unicentrické formy se volí léčba systémová (rituximab, kortikoidy, siltuximab), event. radioterapie [3–10]. Pacienti s multicentrickou formou Castelmanovy choroby bývají nejčastěji postižení splenomegalií, víceetnou lymfadenopatií a systémovou zánětlivou odpovědí (horečky, subfebrilie, kachektizace), k níž se přidávají další orgánová postižení. Tato forma Castelmanovy choroby se dříve dělila na onemocnění asociované s HHV-8 (MCD-HHV-8), asociované s POEMS (polyneuropatie, organomegalie, endokrinopatie, monoklonální gamapatie, kožní léze – POEMS – MCD) a idiopatická MCD (iMCD) [7,8]. Patologové dále dle morfologie rozlišují typ hyalinně-vaskulární, plazmocelulární, smíšenou nebo plazmoblastickou variantu Castelmanovy choroby. Léčba bývá systémová, nejnovější mezinárodní doporučené postupy preferují zahájení léčby protilátkou proti IL-6 (siltuximab nebo tocilizumab) povětšinou s kortikoidy. Případně bývá používán rituximab +/– kortikoidy, což je léčba dominantně účinná u HHV-8 pozitivních případů. V případě selhání léčby první linie se uplatňují různé imunochemoterapeutické režimy, bortezomib, imunomodulační a imunosupresivní preparáty [6–10]. Prognóza onemocnění bývá variabilní. Je možná i pozdější transformace v maligní lymfom.

Lymfomatoidní granulomatóza (LyG) je velmi vzácné multisystémové B-lymfoproliferativní onemocnění šířící se extranodálně, postihující nejčastěji plíce (až v 90 %). Toto onemocnění bývá asociováno s virovou infekcí Ebstein-Barrové [11]. Poprvé ji popsal v 70. letech Liebow jako patologickou triádu – polymorfní lymfoidní infiltráty, anigiitidu a granulomatózu [12]. Predispozicí pro toto onemocnění je primární nebo sekundární imunodeficit. Častěji postihuje mužskou populaci ve věkové skupině 40–60 let. Klinický obraz bývá pestrý, vzhledem k častému postižení plic mohou projevy vycházet z této oblasti (kašel, hemoptýza). Z dalších příznaků bývají přítomny B-symptomy, dále pak příznaky z postižení dalších orgánových systémů (ledviny, CNS, kůže …) [13,14]. K diagnóze se někdy musíme dobrat až pomocí chirurgické diagnostiky (např. video asistovaná torakoskopie – VATS), neboť metody méně invazivní (bronchoskopická transbronchiální biopsie a/nebo transparietální biopsie) bývají vzhledem k malé velikosti odebraného vzorku a přítomnosti nekróz nezřídka nevýtěžné [15]. V případě plicního postižení bývají popisovány oboustranné léze, dominantně v perilymfatické distribuci, některé mohou být i s rozpady. Diferenciální diagnóza je široká, od autoimunitních onemocnění (ANCA asociované vaskulitidy apod.) přes infekční specifické procesy (TBC, mykózy) až po jiné granulomatózní procesy (sarkoidóza apod.). Průběh a prognóza onemocnění jsou variabilní, od spontánní remise až po agresivní průběh s respiračním selháním, event. s transformací do B-lymfomu. Prognóza a způsob léčby se odvíjejí od histologické stratifikace. Stanovuje se *grade* 1–3 podle počtu EBV pozitivních B-buněk v jednom zorném poli. Léčba tohoto onemocnění je svízelná, vzhledem k malému množství pacientů není léčba standardizovaná. *Low-grade* LyG je možno sledovat, v případě relapsu nebo progrese je lékem první volby rituximab. V případě *high-grade* choroby se přistupuje k různým imunochemoterapeutickým režimům obdobně jako u agresivních lymfomů. Prognóza *high-grade* typu LyG je nedobrá, medián dožití navzdory léčbě bývá kolem 14 měsíců [11,13,14]. Náš kazuistický případ přesně kopíroval výše zmiňované charakteristiky onemocnění. Jednalo se o muže v daném věkovém rozmezí s plicními příznaky a B-symptomy. K diagnostice jsme se dobrali až po opakované histologizaci procesu, neboť vzorky odebrané transbronchiální biopsií nás k diagnóze nedovedly. Průběh a přežívání nemocného byly navzdory léčbě nepříznivé, infaustní. WHO HAEM5 řadí lymfomatoidní granulomatózu mezi velkobuněčné B-lymfomy [5].

Granulomatózní procesy mívají různé příčiny, ne vždy se nám podaří je odhalit, takový nález pak nazýváme GLUS (*granulomatous lesions of unknown significance*). Poslední kazuistické sdělení pojednává o nemocné s opakovaně histologicky verifikovaným nekrotizujícím granulomatózním procesem. Histologický nález a další vyšetření nás na prvním místě nutily vylučovat aktivní formu humánní či bovinní tuberkulózy, event. jinou antropozoonózu (tularémie, brucelóza apod.), také s ohledem na dřívější zaměstnání (zootechnička) a původ nemocné (Ukrajina). Specifický infekční proces byl kultivačně, mikroskopicky i molekulárně biologicky vyloučen, byla prokázána pouze latentní forma TBC. Vzhledem k imunosupresi jsme indikovali chemoprofylaktickou terapii nidrazidem a rifampicinem. Komplexním mezioborovým přešetřením nemocné jsme dospěli k diagnóze chronické myelomonocytární leukemie se zvratem do akutní myeloidní leukemie. Chronická myelomonocytární leukemie (CMML) je řazena do skupiny smíšených myelodysplastických/myeloproliferativních onemocnění (MDS/MPN). Je definována jako selhání kostní dřeně s dysplastickými znaky, které může vést k cytopenii v periferní krvi, a současně myeloproliferativní složkou v podobě monocytózy v periferní krvi (dle WHO 2022 > $0{,}5\times10^9$/l). Často ji doprovází leukocytóza a další známky myeloproliferace jako např. hepatosple-

proLékaře.cz | 25.11.2026

nomegalie [16]. Rozlišujeme subtyp myeloproliferativní, s celkovým počtem leukocytů v periferní krvi (WBC) rovným či větším 13×10^9/l, a myelodysplastický, kde je hodnota WBC nižší než 13×10^9/l. Podle procenta blastů v součtu s promonocyty v periferní krvi či kostní dřeni rozlišujeme dvě podskupiny, CMML-1 (do 5 %, resp. 10 %) a CMML-2 (5–19 %, resp. 10–19 %). Léčba se odvíjí od rizikových faktorů, kterými jsou hodnoty krevního obrazu (leukocytóza nad 13×10^9/l, monocytóza nad 10×10^9/l, hemoglobin pod 100 g/l, destičky pod 100×10^9/l), počet blastů v kostní dřeni (nad 10 %), přítomnost cytogenetických změn (abnormality chromozomu 7, komplexní abnormality), mutace *ASXL1* genu, extramedulární choroba, symptomatická splenomegalie a věk nad 65 let. V péči o pacienty je uplatňována zejména léčba podpůrná, substituční a cytoredukční, případně v jasně definovaných případech léčba hypometylačními látkami. K jediné potenciálně kurativní léčbě alogenní transplantací krvetvorných buněk jsou indikováni pacienti s rizikovými prognostickými faktory, kteří jsou tuto léčbu schopni podstoupit, a jíž v případě myeloproliferativního subtypu často předchází léčba cytoredukční (hydroxyurea, etoposid) či podání hypometylačních látek [16].

ZÁVĚR

V klinické praxi se setkáváme s nemocnými s různorodými klinickými projevy, s celou řadou laboratorních odchylek a rozličnými nálezy zobrazovacích metod. Někdy se nám stane, že i přes podrobnou anamnézu, správnou diferenciálně-diagnostickou rozvahu a se znalostí výsledků množství různých vyšetření uvízneme v „diagnostickém trychtýři". V takových případech je pak nutné opakovat či modifikovat diagnostickou snahu v kooperaci napříč medicínskými odbornostmi.

Literatura

1. Cagle PT. Pulmonary pathology: an atlas and text, Third Edition, Philadelphia Wolters Kluwer, 2019:251–277.
2. Cagle PT. Diagnostic pulmonary pathology, edit. Second Edition, Informa Healthcare USA, Inc., 2008:285–317.
3. Adam Z, Řehák Z, Adamová Z, et al. Multicentrická Castlemanova choroba. Příznaky, diagnostika a léčba. Vnitř Lék. 2022;68(1):41–53.
4. Adam Z, Řehák Z, Adamová Z, et al. Lokalizovaná (unicentrická) forma Castlemanovy nemoci. Klinické projevy, diagnostika a léčba dle mezinárodních doporučení z roku 2020. Vnitř Lék. 2021;67(8):462–471.
5. Alaggio R, Amador C, Anagnostopoulos I, et al. The 5th edition of the World Health Organization classification of haematolymphoid tumours: lymphoid neoplasms. Leukemia. 2022;36(7):1720–1748.
6. Šimůnková M. Idiopatická multicentrická Castlemanova choroba: diagnostika a léčba v roce 2021. Acta Med. 2021;12–13:121–127.
7. Ostrowska B, Romejko-Jarosińska J, Domańska-Czyż K, Walewski J. Idiopathic multicentric Castleman disease: pathogenesis, clinical presentation and recommendations for treatment based on the Castleman Disease Collaborative Network (CDCN). Acta Haematol Pol. 2021;52:29–37.
8. van Rhee F, Oksenhendler E, Srkalovic G, et al. International evidence-based consensus diagnostic and treatment guidelines for unicentric Castleman disease. Blood Adv. 2020;4:6039–6050.
9. Král Z, Adam Z, Krejčí M, et al. Léčba multicentrické a unicentrické formy Castlemanovy nemoci, Transfuze Hematol Dnes. 2020;26(3):186–195.
10. Adam Z, Volfová P, Ježová M, et al. Castlemanova nemoc, jedna z příčin chronické systémové zánětlivé reakce, někdy i retence tekutin, vaskulitid a poruch imunity – Mezinárodní diagnostická kritéria z roku 2017. Transfuze Hematol Dnes. 2020;26(2):92–100.
11. Sýkorová A, Campr V, Kašparová P, et al. Lymfomatoidní granulomatóza – minulost a současnost. Vnitř Lék. 2014;60(3):225–238.
12. Liebow AA, Carrington CRB, Friedman PJ. Lymphomatoid granulomatosis. Hum Pathol. 1972;(3):457–558.
13. Balakrishnan P, Ing M, Househ Z, Raguparan A. Pulmonary lymphomatoid granulomatosis: An uncommon disease but not to be forgotten-a single centre experience. Respirol Case Rep. 2021;9(7):e00789
14. Quintanilla-Martinez L, Swerdlow SH, Tousseyn T, Barrionuevo C, Nakamura S, Jaffe ES. New concepts in EBV-associated B, T, and NK cell lymphoproliferative disorders. Virchows Arch. 2023;482(1):227–244.
15. Pisani RJ, DeRemee RA. Clinical implications of the histopathologic diagnosis of pulmonary lymphomatoid granulomatosis. Mayo Clin Proc. 1990;65(2):151–163.
16. Khoury JD, Solary E, Abla O, et al. The 5th edition of the World Health Organization classification of haematolymphoid tumours: myeloid and histiocytic/dendritic neoplasms. Leukemia. 2022;36(7):1703–1719.

PODÍL AUTORŮ NA RUKOPISU

JK – hlavní autor
ML, JN, PJ, VL, VH, NR – spoluautor, revize, korekce rukopisu
TT, DS – spoluautor, poskytnutí histologických nálezů a jejich popisu
Všichni autoři schválili finální verzi rukopisu.

PROHLÁŠENÍ

Autoři práce prohlašují, že v souvislosti s tématem, vznikem a publikací tohoto článku nejsou ve střetu zájmů a vznik ani publikace článku nebyly podpořeny žádnou farmaceutickou firmou.

DEDIKACE

Podpořeno MZ ČR – RVO (FNOL, 00098892)

Do redakce doručeno dne: 20. 10. 2023.
Přijato po recenzi dne: 11. 1. 2024.

MUDr. Jiří Kufa
Klinika plicních nemocí a TBC
FN Olomouc
Zdravotníků 248/7
779 00 Olomouc
e-mail: jiri.kufa@fnol.cz