

Poškození způsobená depozity monoklonálního imunoglobulinu typu IgM a lehkými řetězci u Waldenströmovy makroglobulinémie – popis případu a přehled literatury

Disorders induced by deposits of monoclonal immunoglobulin IgM and free light chain in Waldenström's macroglobulinaemia – case report and review of literature

Flodr P.¹, Adam Z.², Navrátilová M.¹, Holub D.³, Džubák P.³, Křen L.⁴, Dobrovolný J.⁵, Malíková P.⁵, Pollaková O.⁶, Šenkyřík M.⁷, Zdražilová Dubská L.⁸, Řehák Z.⁹, Koukalová R.⁹, Krejčí M.¹, Pour L.¹, Král Z.¹, Svobodová I.¹⁰

¹ Ústav klinické a molekulární patologie, LF UP a FN Olomouc

² Interní hematologická a onkologická klinika LF MU a FN Brno

³ Ústav molekulární a translační medicíny, LF UP, Olomouc

⁴ Ústav patologie, LF MU a FN Brno

⁵ Hematologicko-transfuzní oddělení, Institut Klinické a Experimentální Medicíny (IKEM) Praha

⁶ Hematologické oddělení, Nemocnice Nové Město na Moravě

⁷ Interní gastroenterologická klinika LF MU a FN Brno

⁸ Katedra laboratorních metod LF MU a Ústav laboratorní medicíny FN Brno

⁹ Oddělení nukleární medicíny, Masarykův onkologický ústav Brno

¹⁰ I. ústav patologie, FN u sv. Anny v Brně

SOUHRN: Waldenströмова makroglobulinémie (WM) patří k low-grade B-lymfomům. Je definována přítomností lymfoplazmocytárního lymfomu v kostní dřeni a monoklonálního imunoglobulinu typu IgM (M-IgM) v séru. Příznaky nemoci, anémie a trombocytopenie, mohou souviset s masou patologických buněk, stejně jako systémové zánětlivé projevy (B-symptomy). Velké spektrum symptomů však způsobuje M-IgM. Koncentrace M-IgM u WM nekoreluje s masou patologických buněk. Spektrum poruch způsobených M-IgM je vzhledem k diverzitě patofyziologických mechanismů a lokalizaci poškození značně široké. Poškození může vzniknout depozicí kompletní molekuly nebo její části ve formě agregátů, amorfních, krystalických, mikrotubulárních či fibrilárních struktur. M-IgM může také pacienta poškozovat autoprotilátkovou aktivitou namířenou proti antigenům vlastních tkání. Dále může M-IgM tvořit imunitní komplexy a aktivovat komplement. Výjimečně může B buněčný klon indukovat tvorbu cytokinů. Proto je velmi obtížné včas rozpoznat symptomatickou formu WM. V této publikaci popisujeme pacientku poškozenou depozity M-IgM a řetězců lambda. Diskuze je zaměřena na přehled všech forem poškození člověka depozity M-IgM, mezi něž patří i popsáný případ.

KLÍČOVÁ SLOVA: Waldenströмова makroglobulinémie – hepatomegalie – monoclonal immunoglobulin IgM deposition disease – makroglobulinóza – amyloidóza

ÚVOD

Waldenströмова makroglobulinémie (WM) je choroba, které je definována:

- přítomností lymfoplazmocytárního lymfomu v kostní dřeni,
- přítomností monoklonálního imunoglobulinu typu IgM v séru a často také

přítomností volných lehkých řetězců v séru a někdy i v moči.

WM se postupně vyvíjí z „monoklonální gamapatie nejistého významu typu IgM“ přes „doutnající (*smoldering*)“ čili asymptomatickou formu WM

do symptomatické formy WM. Jde o naprosto kontinuální vývoj, který my lidé členíme svými definicemi na výše uvedené úseky. Termín „symptomatická forma WM“ se používá pro situaci, kdy již nemoc jedním či více způsoby poškozují svého nositele, a kdy je tedy již in-

SUMMARY: Waldenström’s macroglobulinaemia (WM) is a low-grade B-cell lymphoproliferative disorder characterised by an immunoglobulin IgM monoclonal gammopathy and bone marrow infiltration by lymphoplasmacytic lymphoma. Clinical features may be related to the overall disease burden, such as anaemia, thrombocytopenia, and constitutional inflammatory symptoms, or may be directly attributable to the IgM paraprotein. The concentration of monoclonal IgM can vary widely in WM. There is no direct relationship between the concentration of monoclonal immunoglobulin IgM and bone marrow infiltration. The spectrum of monoclonal immunoglobulin IgM-related disorders is large because of the diversity of involved organs and pathogenic mechanisms. Lesions commonly result from the deposition of all or part of the M-IgM as aggregates, amorphous, crystalline, microtubular, or fibrillar forms. Other mechanisms include autoantibody activity against a tissue antigen, formation of immune complexes, and complement activation. In addition, even a small B-cell clone may absorb biologically active molecules or induce cytokine secretion. In our case report, we describe a female patient with monoclonal IgM and lambda liver deposition and we discuss the frequency and variety of disorders caused by deposition of monoclonal IgM and free light chain.

KEY WORDS: Waldenström’s macroglobulinaemia – hepatomegaly – Monoclonal Immunoglobulin IgM Deposition Disease – macroglobulinosis – amyloidosis

dikována léčba. Pacienti s asymptomatickou formou se jen kontrolují, avšak neléčí.

Od častější maligní gamapatie, mnohočetného myelomu (MM), se odlišuje nejen nálezem v kostní dřeni, ale hlavně v klinické charakteristice.

- Prognóza WM je podstatně příznivější než v případech mnohočetného myelomu, jak dokumentuje analýza 5 784 pacientů [1] uvedená v tab. 1.
- Osteolytická ložiska jsou u MW zcela výjimečná. Pokud se objeví, mohou signalizovat transformaci do agresivního lymfomu.
- Koncentrace monoklonálního imunoglobulinu typu IgM (M-IgM) není v přímé korelaci s mírou infiltrace kostní dřene lymfoplazmocytárním lymfomem. Signifikantní infiltrace kostní dřene může být provázána jen nevyšokou koncentrací M-IgM [2]. Naopak u MM většinou souvisí koncentrace

M-Ig s masou myelomových buněk, a proto je koncentrace M-Ig zohledněna v definici MM.

- Pro prokázání infiltrace kostní dřene WM je zapotřebí histologického či cytometrického hodnocení kostní dřene, protože cytologické hodnocení popíše při WM jen nespecifické změny, zatímco pro diagnózu MM je cytologie většinou dostatečná.

Formy poškození organismu WM jsou velmi pestré. Za relativně časté příznaky – anémii a trombocytopenii – většinou odpovídá infiltrace kostní dřene s útlakem fyziologické krvetvorby. Poměrně častá je také systémová zánětlivá reakce (B-symptomy) způsobená cytokiny, které produkují lymfoplazmocytární buňky.

Nicméně je zde M-IgM, jenž může poškozovat organismus velmi různorodými patofyziologickými mechani-

zmy [3,4]. V současnosti jsou popisovány následující mechanismy poškození organismu monoklonálním imunoglobulinem (M-Ig):

- 1) Poškození vzniká na základě fyzikálních vlastností M-IgM, např. precipitace při ochlazení (kryoglobulinémie I a II. typu) a hyperviskozita (při koncentraci celkové bílkoviny nad 100g/l a celkového IgM nad 40g/l).
- 2) Poškození organismu vzniká interakcí M-Ig s dalšími proteiny (hemostatické abnormality) a protilátkovou aktivitou M-Ig namířenou proti tkáňovým antigenům (autoantigenům): vazba na antigeny nervových vláken (polyneuropatie), vazba na erythrocyty (nemoc chladových aglutininů); hrozí i další komplikace způsobené vazbou M-Ig na tělu vlastní antigeny. Na rozdíl od první skupiny zde je diagnostika podstatně obtížnější, ale opakovaně popsána [5–9].

Tab. 1. Prognóza pacientů s diagnózou WM dle analýzy Surveillance, Epidemiology and End Results database v USA [1].

Statistické charakteristiky souboru 5 784 pacientů s dg WM stanovenou v letech 1991–2010

Věková kategorie pacientů při stanovení diagnózy (roky)

	20–49	50–59	60–69	70–79	80+
medián přežití pacientů, u nichž byla dg WM stanovená v letech 1991–2000	nedosažen	12	7	5	3
medián přežití pacientů, u nichž byla dg WM stanovená v letech 2001–2010	nedosažen	13	10	6	4
počet úmrtí na WM v průběhu 5 let od stanovení diagnózy	6 %	6 %	10 %	11 %	16 %
počet úmrtí z jiné příčiny než WM v průběhu 5 let od stanovení diagnózy	11 %	13 %	17 %	33 %	48 %

dg – diagnóza; WM – Waldenströmova makroglobulinémie

- 3) Poškození organismu vzniká tvorbou imunitních komplexů, jejichž součástí je M-Ig, s následnou aktivací komplementu [10].
- 4) Poškození organismu vzniká zvýšenou tvorbou cytokinů (interleukinů) a M-Ig s touto zvýšenou tvorbou nějak souvisí; podrobnější patofyziologie těchto procesů není známa. Příkladem je syndrom Schnitzlerové asociovaný s monoklonální gamapatií typu IgM a VEXAS syndrom výjimečně asociovaný s M-Ig [11].
- 5) Poškození je způsobeno depozity M-Ig v tkáních. Pro stanovení ultrastruktury je však zapotřebí elektronová mikroskopie, jak uvádí „*the International Kidney and Monoclonal Gammopathy Research Group*“ [12]. M-IgM je schopen tvořit nejen depozita se strukturou odpovídající amyloidu, *monoclonal immunoglobulin (Ig)-related amyloidosis*“, ale také neamyloidová depozita sestávající z kompletní molekuly M-IgM, označované termíny „*macroglobulinosis*“ a „*monoclonal immunoglobulin IgM deposition disease*“.

Z hlediska ultrastrukturálního jsou tedy rozeznávány následující formy depozit:

- depozita amyloidová [13–15],
 - depozita neamyloidová, která mohou mít strukturu amorfní, krystalickou, mikrotubulární anebo fibrilární [3,4,12].
- 6) Do poslední skupiny se řadí etiopatogeneticky neobjasněné formy poškození M-IgM. Důkazem souvislosti je vymizení patologických změn při potlačení tvorby M-IgM [3,4].

V textu popisujeme pacientku s jediným příznakem nemoci, kterým byla hepatomegalie na podkladě depozit složených z lehkých řetězců lambda a z kompletní molekuly M-IgM v neamyloidové struktuře. Cílem diskuze je přinést přehled častých forem imunoglobulinových depozit provázejících WM či M-IgM a začlenit mezi ně popsany případ. Výčet ostatních forem poškození organismu monoklonálním imunoglobulu-

linem je uveden v knize „Monoklonální gamapatie klinického významu a jiné choroby“ [16]. Pacientka podepsala informovaný souhlas v souladu s poslední Helsinskou deklarácí.

POPIS PŘÍPADU

Žena narozená v roce 1962 byla až do roku 2018 zcela zdravá. Prvním dlouhodobějším zdravotním problémem byla v roce 2018 tvorba nesvědivých červených skvrn na kůži. Byly vystouplé nad úroveň kůže, ale neprojevovaly další znaky, které by naplnily kritéria syndromu Schnitzlerové (kombinace chronické kopřivky, monoklonální gamapatie a systémové zánětlivé reakce). Kožní problémy řešili dermatologové a posléze alergologové. Po tříměsíční léčbě kortikoidy v kombinaci s antialergiky potíže vymizely. Komplexní vyšetření bílkovin na alergologické ambulanci v roce 2018 prokázalo v séru přítomnost M-IgM, a proto byla pacientka v září 2019 předána do péče hematologů.

Při vyšetření na spádové hematologii byla popsána přítomnost M-IgM, a to M-IgM-lambda (4 g/l) a M-IgM-kappa (3 g/l). Výsledky vyšetření (nízká koncentrace M-IgM, normální poměr volných lehkých řetězců a normální krevní obraz) odpovídaly „monoklonální gamapatii nejistého významu typu IgM“ (*monoclonal gammopathy of undetermined significance* – MGUS). Pro nález zvýšené hodnoty kreatininu byla pacientka předána na nefrologii a urologii. Za příčinu zhoršování funkce ledvin byla označena špatná průchodnost ureteru – oboustranná pelviureterální stenóza. Následoval stent a posléze plastika jednoho a pak i druhého ureteru. Ale to nezařadilo vzestup hodnot kreatininu, a tak se pacienta nakonec stala závislou na chronické dialýze. Kontroly na hematologii byly díky dialýze méně pravidelné. V říjnu roku 2022 byla provedena sternální punkce, která morfoloogicky neprokázala žádné krevní onemocnění. Lymfocyty byly zastoupeny v 17,5 %, jen průtoková cytometrie vyjádřila podezření na klonální lymfocytární populaci

kappa+. Jako nadějně řešení insuficience ledvin se jevila transplantace ledviny od dcery. Ošetřující hematologové doporučili u pacientky s MGUS typu IgM vyloučit amyloidózu ledvin před transplantací ledviny. Provedení transplantace ledviny bylo domluveno v transplantačním centru IKEM Praha. Tam pacientku podrobně vyšetřili. Mimo jiné v prosinci 2022 provedli trepanobiopsii lopaty kosti kyčelní s odběrem materiálu na histologii, cytologii a na molekulárně-biologické vyšetření. Histologické vyšetření prokázalo 20–30% infiltraci kostní dřeni nízcí agresivním lymfomem s plazmocelulární diferenciací odpovídající lymfoplazmocytnímu lymfomu. Molekulárně-biologické vyšetření prokázalo mutaci L265P v genu *MYD88*. Takže hematologická diagnóza byla uzavřena jako WM s mutací genu *MYD88*. Celotělová CT odhalila jako jediný patologický nález hepatomegalii. Játra byla zvětšená, mapovitě nehomogenní, bez lymfadenopatie v okolí. Před případným provedením transplantace ledviny byla pacientka poslána na Interní hematologickou a onkologickou kliniku do Brna pro vyjádření k nálezů v kostní dřeni.

Při kontrole v Brně žena měla téměř normální krevní obraz, leukocyty $6,25 \times 10^9/l$, hemoglobin 144 g/l, trombocyty $101 \times 10^9/l$ (dlouhodobější trombocytopenie). V séru pacientky byla prokázána přítomnost slabě reagujících protilátek proti trombocytům. V biochemickém vyšetření byly následující hodnoty: urea 10,9 (norma 2,8–8,1) mmol/l, kreatinin 614 (norma 44–80) $\mu\text{mol/l}$, ionty v normě, bilirubin 6,3 (norma 2–21) $\mu\text{mol/l}$, ALT zvýšené na 0,93 (norma 0,257–0,58) $\mu\text{kat/l}$, AST zvýšené na 0,75 (norma 0,14–0,6) $\mu\text{kat/l}$, GGT 1,81 (norma 0,58–1,74) $\mu\text{kat/l}$, ALP 3,80 (norma 0,58–1,74) $\mu\text{kat/l}$, LD zvýšené na 5,44 (norma 0,25–3,55) $\mu\text{kat/l}$, celková bílkovina 87 (norma 64–83) g/l, albumin 49 (norma 35–52) g/l, CRP 1,5 mg/l (norma 0–5 mg/l). Imunoglobuliny kvantitativně IgG 10,64 (norma 7–16) g/l, IgM 9,49 (norma 0,4–2,3) g/l, IgA 1,25 (norma 0,7–4,0) g/l. Imunofixací

Tab. 2. Vstupní vyšetření pacientky s monoklonální gamapatií a osteosklerózou.

Kostní dřev, prosinec 2022 IKEM Praha	Cytologie: bez jasně patologického nálezu	Histologie válečku kostní dřeně: infiltrace nízce agresivním B-lymfomem (20–30 %) s plazmocytární diferenciací, s mutací v genu <i>MYD88</i> ; lymfoplazmocytární lymfom	Molekulární biologické vyšetření: mutace L265P genu <i>MYD88</i> prokázána alelově speci- fickou PCR metodou	
Krevní obraz 12. 7. 2023	leuko: 8,6×10 ⁹ /l (norma 4–10×10 ⁹ /l)	ery 5,4×10 ¹² /l (norma 3,8–5,2×10 ¹² /l)	trombo 101×10 ⁹ /l (norma 150–400×10 ⁹ /l)	
Imunoglobuliny 13. 4. 2023	IgG 10,64 g/l (norma 7–16 g/l)	IgM 9,49 g/l (norma 0,4–2,3 g/l)	IgA 1,25 g/l (norma 0,7–4,0 g/l)	
Imunofixace a denzitometrie / S	IgM lambda dvě linie a těsně pod nimi volné lambda řetězce. Celková koncentrace monoklonálního IgM 6,8 g/l			
Volné lehké řetězce 13. 4. 2023	kappa 495,9 mg/l (norma 3,3–19,4 mg/l)	lambda 2218,3 mg/l (norma 5,71–26,3 mg/l)	poměr kappa/lambda 0,22 (norma 0,26–1,65)	
Vybrané biochemické výsledky 13. 4. 2023	ALP 3,80 (norma 0,58–1,74 µkat/l) 2,2× zvýšená nad horní limit	celková bílkovina 87 g/l (norma 64–83 g/l)	albumin 49 g/l (norma 35–52 g/l)	CRP 1,5 mg/l norma 0–5 (mg/l)
CT vyšetření na pracovišti IKEM 12. 1. 2023	zvětšená, mapovitě nehomogenní játra, zvětšené lymfatické uzliny nebyly prokázány, mírná splenomegalie			
Histologii jater Olomouc 2023	depozita jak FLC lambda, tak i z kompletní molekuly IgM-lambda, ale nemají fibrilární strukturu amyloidu – makroglobulinóza jater			

CRP – C-reaktivní protein; Ig – imunoglobulin

byly prokázány dvě linie M-IgM-lambda a těsně pod nimi volné lambda řetězce lambda. Koncentrace M-IgM byla metodou denzitometrie stanovena na 6,8 g/l. Byly vyšetřeny také koncentrace volných lehkých řetězců (*free light chain* – FLC) v séru. Koncentrace FLC kappa 495 (norma 5,7–26,3 pro normální funkci ledvin) mg/l, koncentrace FLC lambda 2218 (norma, 5,71–26,3 pro normální funkci ledvin) mg/l. Poměr kappa/lambda byl mírně vychýlen ve směru lambda 0,22 (normální poměr kappa/lambda je 0,26–1,65). Pro přehlednost jsou zásadní výsledky uvedeny v tab. 2.

Vzhledem k jednoznačné diagnóze WM jsme řešili otázku, zda WM vyžaduje či nevyžaduje zahájit léčbu. Celotělové FDG-PET/CT vyšetření sice neprokázalo ložiska s patologicky zvýšenou akumulací fluorodeoxyglukózy (FDG), znovu však upozornilo na hepatomegalii. Právý lalok v medioklavikulární čáře byl v prů-

měru 22 cm, byl homogenní struktury dle *low-dose* CT, žlučovody nedilatovány, Slezina homogenní a nezvětšená. Akumulace FDG v játrech byla sice v normě, ale byla patrná nehomogenita v rozložení. Sonografické a laboratorní vyšetření jater potvrdilo hepatomegalii a mírnou hepatopatii s cholestatickým rysem. Elastografické vyšetření ukázalo výraznou ztrátu elasticity. Závěrečné hodnocení elasticity F4 musíme považovat za nadhodnocené, protože postižení základní chorobou evidentně modifikuje elasticitu jaterní tkáně. Ani jedna z možných infekčních příčin nebyla potvrzena. U pacientky byla z protilátek pozitivita aninukleárního antigenu (ANA) v poměrně vysokém titru 1 : 200. *Perinuclear anti-neutrophil cytoplasmic antibodies* (p-ANCA) byly mírně zvýšené. Příčina nebyla zcela jasná, ale tento laboratorní nález nevysvětloval hepatomegalii. Proto byla provedena biopsie jater


s odběrem materiálu na histologické vyšetření. Při hodnocení odebraného materiálu se zjistilo, že architektika jater je jen částečně zachována. Parenchym jater byl dominantně (60–70 %) nahrazen extracelulárními amorfními eozinofilními hmotami, které byly PAS+, kongo červeň +/-, zelená birefringence pouze fokálně. Játra byla tedy prostoupena amorfními hmotami, které při prvním hodnocení odpovídaly amyloidu. A tyto hmoty utlačují jaterní parenchym.

K subtypizaci amyloidu byl materiál odeslán na specializované pracoviště pro diagnostiku typu amyloidu do Ústavu klinické a molekulární patologie, FN Olomouc. Po provedení všech speciálních vyšetření vč. hmotnostní spektrometrie bylo konstatováno, že depozita se skládají jak z lehkých řetězců lambda, tak i z kompletní molekuly M-IgM-lambda, ale nemají typickou fibrilární strukturu amyloidu. Závěrečná diagnóza tak

byla uzavřena jako makroglobulinóza jater.

Histologický konzultační nálezný punkční, ve formalínu fixovaného a v parafinu zalitého vzorku (FFPE) jater detekuje depozici eozinofilního materiálu v intersticiu/Disseho prostorech a stěnách cév bez známek pozitivitu Congo red (CR) a Saturn red (SR), bez jednoznačně detekované birefringence a dichroizmu v polarizačním vyšetření. V imunohistochemickém vyšetření byla vysoce intenzivní pozitivita lambda se středně intenzivní pozitivitou IgM a vysoce intenzivní pozitivitou transtyrektinu (TTR). Pomocí laserové mikrodisekce (*laser captured microdissection* – LCM) a kapalinové chromatografie s tandemovou hmotnostní spektrometrií (*liquid chromatography mass spectrometry* – LC/MS) byla provedena proteomická analýza. S pomocí LCM byly získány 3 vzorky (aliquóty) po více než 1 mil. μm^2 plochy tkáňového řezu nad 5 μm . Proteomickým vyšetřením metodou LC/MS byl zjištěn nejvíce abundantní amyloidogenní fibrilární protein typu IgM. Druhý nejvíce abundantní amyloidogenní fibrilární protein byl Immunoglobulin *lambda-like polypeptide 5*.

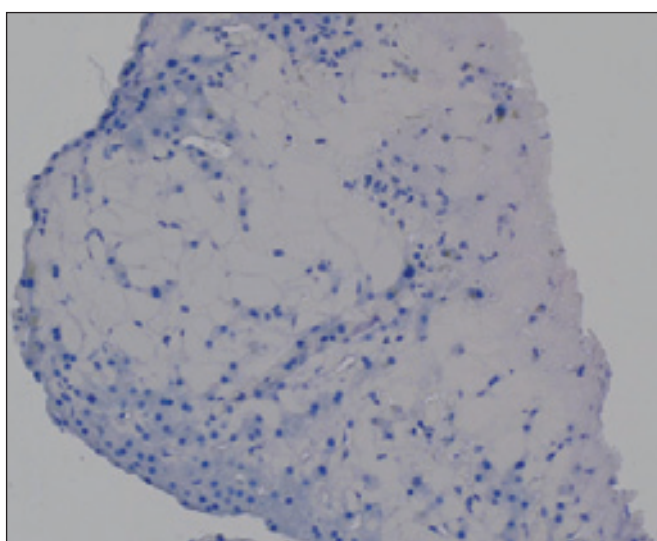
Amyloid P Component, Sérum (APCS), apolipoprotein E (APOE) a apolipo-



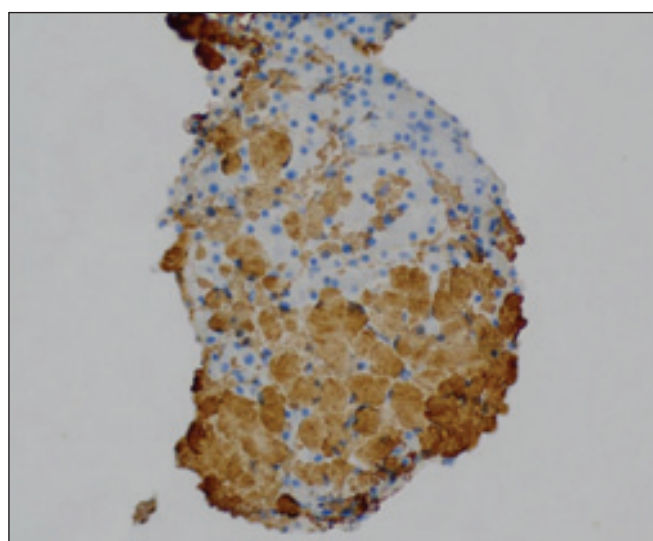
Obr. 1. Laserový mikrodisektor (Ústavu Klinické a Molekulární Patologie LF UP Olomouc). Příklad slouží k mikroskopické izolaci biologického materiálu, v rámci typizace amyloidu se získávají aliquóty depozit pro proteomickou analýzu.

protein A4 (APOA4) a *Universal proteomic signature* (UPS) byly detekovány ve velmi nízkých hladinách. Po komplexním vyšetření (speciální barvení, imunohistochemické a proteomické analýzy) po LCM lze diferenciatně diagnosticky uvažovat o možné hybridní amy-

loidóze na bázi těžkých řetězců IgM a lehkých řetězců lambda (AH IgM/AL lambda) s možnou nekompletní fibrilogenezi, avšak vzhledem k výsledku analýzy CR i SR vč. polarizační mikroskopie (negativní) a k velmi nízké hladině UPS při dominanci IgM a Immunoglobu-



Obr. 2. Histologický vzorek prezentovaného případu (Ústavu Klinické a Molekulární Patologie LF UP Olomouc). Vzorek jater barvený Kongo červení s opakovaně negativním výsledkem.



Obr. 3. Histologický vzorek jater prezentovaného případu (Ústavu Klinické a Molekulární Patologie LF UP Olomouc). Depozita amyloidu vykazují pozitivitu IgM v imunohistochemickém vyšetření.

Tab. 3. Projevy dvou nečastějších forem amyloidózy, amyloidózy z lehkých řetězců a druhou formou tvořenou depozity TTR. Pro amyloidózu tvořenou TTR se používá zkratka ATTR. Amyloidová depozita jsou pak tvořena ATTRmt nebo ATTRwt [17].

Projevy amyloidózy	amyloidóza AL	amyloidóza ATTRmt	amyloidóza ATTRwt
MGUS, MGCS nebo mnohočetný myelom, nebo WM, či jiná lymfoproliferace s produkcí klonálních FLC	+	–	–
kardiomyopatie provázená zvýšením NTproBNP	+	+	+
proteinurie a později nefrotický syndrom	+	–	–
periferní neuropatie, speciálně pak small fiber neuropathy	+	+	–
autonomní neuropatie s dysfunkcí (ortostatická hypotenze, porucha motility GIT i porucha svěračů)	+	+	–
hepatomegalie	+	–	–
purpura v oblasti hlavy a krku a nejčastěji kolem očí	+	–	–
makroglosie	+	–	–
syndrom karpálního tunelu zvláště, pokud je oboustranný	+	+	+

ATTRmt – mutovaný transthyretin; ATTRwt – nemutovaný transthyretin; FLC – lehké řetězce; GIT – gastrointestinální trakt; MGCS – monoklonální gamapatie klinického významu; MGUS – monoklonální gamapatie neurčeného významu; TTR – transthyretin; WM – Waldenströмова makroglobulinémie

lin lambda-like polypeptide 5 lze náležet k diagnóze makroglobulinóza IgM/lambda.

Vzhledem k vysoké hodnotě NTproBNP 128 983 ng/l (norma 0–125 ng/l) bylo pomýšleno na kardiální amyloidózu a byla provedena endomyokardiální biopsie. Histologické hodnocení odebraného vzorku neprokázalo amyloid a nebyla naplněna ani kritéria pro myokarditidu dle Dallaské klasifikace. Odběr vzorku proběhl na Kardiologické klinice FN u sv. Anny v Brně a histologie byla hodnocena na I. ústavu patologie této nemocnice.

Je to první popis této formy depozit v játrech složených z kompletní molekuly M-IgM a řetězců lambda ve struktuře, která neodpovídá amyloidu. Popis případu ilustruje, jak obtížné je určení struktury depozit M-IgM. Z průkazu poškození jater depozity kompletní molekuly monoklonálního IgM společně s volnými lehkými řetězci lambda vyplývá indikace k léčbě pacientky. Proto pacientka zahájí léčbu složenou z rituximabu, bendamustinu a dexametazonu modifikovanou s ohledem na chronickou dialýzu.

DISKUZE

WM je vzácná choroba a díky svým vysloveně pestrým příznakům je často

pozdě diagnostikována. Pokud je diagnostikována, nebývá včas rozpoznáno poškození organismu související s M-IgM anebo s nadprodukcí jednoho typu lehkých řetězců. V popsaném případě jde o poškození organismu depozity kompletní molekuly M-IgM v kombinaci s depozity lehkých řetězců lambda. Proto v rámci diskuze podáme přehled všech možných poškození, které způsobují depozita M-IgM [16].

Přehled depozit u gamapatií typu IgM

V případě tvorby M-IgM (WM, MGUS typu IgM, nebo lymfoproliferací s tvorbou M-IgM) může docházet k ukládání vytvořeného M-IgM nebo jeho volných lehkých řetězců v tkáních a orgánech. Tato depozita mají často charakter amyloidózy, ale mohou mít také neamyloidovou strukturu (*macroglobulinosis, monoclonal immunoglobulin IgM deposition disease*) [9,17]. Klinické příznaky amyloidózy z lehkých řetězců uvádí tab. 3.

Amyloidóza asociovaná s monoklonálním imunoglobulinem

Amyloidóza provázející monoklonální gamapatie se ve 4. vydání WHO klasifi-

kace plazmocelulárních chorob nazývala AL-amyloidóza, (*amyloid light chain – amyloidosis*). V pátém vydání WHO klasifikace krevních chorob byl tento název pozmeněn na „*monoclonal immunoglobulin-related amyloidosis*“ [18]. Viz tab. 4.

Změna termínu z „*AL-amyloidosis*“ na „*monoclonal immunoglobulin-related amyloidosis*“ byla provedena poté, kdy byly v posledních letech popsány nečetné případy amyloidových depozit, která byla tvořena nejen lehkými řetězci, ale také fragmenty těžkých řetězců anebo pouze fragmenty těžkých řetězců. Z imunoglobulinových amyloidóz je nejčastější amyloidóza tvořená lehkými řetězci. Vzácně byla diagnostikována také „*Ig heavy-chain associated amyloidosis (AH-amyloidosis)*“, jejíž amyloidové fibrily jsou fragmenty těžkých řetězců imunoglobulinů. Poslední možností jsou amyloidová depozita, která se skládají jak z lehkých, tak i z těžkých řetězců (*Ig heavy-and-light-chain amyloidosis [AH/AL amyloidosis]*)“ neboli též „*ALH amyloidosis*“. Pro vzácnost těchto diagnóz záměrně ponecháváme anglické termíny. První popis této ALH amyloidózy, který jsme našli, je z roku 2007 [19]. Popisy těchto

Tab. 4. Klasifikace plazmocelulárních neoplazií a dalších chorob s paraproteinem dle 5. vydání WHO klasifikace krevních chorob [18]. WHO klasifikaci tvořili dominantně morfologové, takže se do klasifikace nedostaly klinické jednotky řazené do „monoklonální gamapatie klinického významu“ [3,4].

WHO klasifikace 5. vydání	WHO klasifikace 4. vydání
Monoklonální gamapatie	
Nemoc chladových aglutininů	Tato jednotka nebyla ve 4. vydání.
IgM monoklonální gamapatie nejistého významu (MGUS typu IgM)	(stejně)
Non-IgM monoklonální gamapatie	(stejně)
Monoklonální gamapatie renálního významu	Tato jednotka nebyla ve 4. vydání.
Choroby s depozity monoklonálního imunoglobulinu	
Imunoglobulinová amyloidóza (monoclonal immunoglobulin-related amyloidosis)	Primární AL-amyloidóza (Primary AL-amyloidosis)
Nemoc způsobená depozity monoklonálního imunoglobulinu (monoclonal immunoglobulin deposition disease)	
Nemoc způsobená depozity monoklonálního imunoglobulinu (<i>monoclonal immunoglobulin deposition disease</i>)	Nemoc způsobená depozity lehkých a těžkých řetězců imunoglobulinů (<i>light chain and heavy chain deposition disease</i>)
Nemoci s ukládáním těžkých řetězců (heavy chain diseases)	
μ (Mi) heavy chain disease	(stejně)
γ (Gamma) heavy chain disease	(stejně)
α (Alpha) heavy chain disease	(stejně)
Plazmocelulární neoplázie	
Plazmocytom	stejně
Plazmocelulární myelom	stejně
Plazmocelulární neoplázie asociované s paraneoplastickým syndromem	
POEMS syndrom	(stejně)
TEMPI syndrom	(stejně)
AESOP syndrom	Ve 4. vydání nebyl AESOP syndrom.

vzácných typů amyloidóz souvisejících s monoklonálními gamapatiemi se v mezinárodní databázi PubMed začaly objevovat až v druhém desetiletí tohoto století [20–25]. Kompozitní „ALH amyloidóza“ byla opakovaně popsána také v souvislosti s monoklonální gamapatií typu IgM [26–29]. V Ústavu klinické a molekulární patologie FN Olomouc analyzovali přes 700 vzorků a pozorovali 6 hybridních amyloidóz, nichž 4 byly typu AL/AH; zbývající byly kombinací AL/ATTR a AL/ApoAIV.

Celkový počet lidských amyloidogenních proteinů se v říjnu 2022 zvýšil na 42 (*International Society of Amyloidosis – ISA* 2022). Jde o 20 proteinů u systémové a 30 proteinů u lokalizované amyloidózy s překryvem u 3 amyloidů,

celkem tedy 42 proteinů. Dále jsou registrovány 4 kandidátní proteiny, které jsou předmětem zkoumání. Obecně je amyloidóza heterogenní onemocnění získané (30 podtypů), dědičné (17) nebo obojí (4), systémové nebo lokalizované, které je důsledkem abnormálního ukládání agregátů fibrilárních proteinů ve formě beta skládaného listu v různých tkáních s proměnlivou distribucí v extracelulárním prostoru. Hybridní amyloidóza je nejvzácnější forma s variabilními kombinacemi fibrilových proteinů.

Amyloidóza jater

Amyloidotvorné volné lehké řetězce (FLC) mají afinitu (tropismus) vůči určitým tkáním a orgánům, což je dáno jejich strukturou. Nejčastěji se amyloid ukládá

v srdci a v ledvinách. Ukládání amyloidových hmot v játrech postihuje méně než 20 % všech osob s amyloidózou tvořenou lehkými řetězci. Díky depozici amyloidu se játra postupně zvětšují, stávají se hmatnými a zvyšují se hodnoty alkalické fosfatázy (ALP). Při zobrazení jater metodou MR či CT nejsou mimo hepatomegalii zřetelné žádné diagnostické znaky, takže jedinou možností, jak depozita amyloidu v játrech odhalit, je biopsie jater s komplexním vyšetřením odebraného materiálu [30–32].

V literatuře je zmínka o radiofarmakách, která mohou napomoci k diagnostice, ale tato metoda není rozšířená [33,34]. Biopsie jater tak zůstává jedinou spolehlivou diagnostickou metodou pro průkaz jaterní amyloidózy.

Vyjma hepatomegalie mohou amyloidová depozita v játrech indukovat krvácivé projevy, protože na amyloid v játrech se vychytává koagulační faktor X [35].

Důvodů ke krvácivým projevům může být více. Případná depozita amyloidu v cévách způsobují purpuru a totéž způsobuje kryoglobulinémie II. typu při M-IgM [31,32].

Případů amyloidózy tvořených lehkými řetězci imunoglobulinů lambda či kappa a asociovaných s kompletní molekulou M-IgM existuje málo. Proto uvádíme zásadní poznatky s cílem podat obraz o frekvenci amyloidózy při gamapatií typu IgM, o jejích projevech a o prognóze nemocných. K dispozici jsou tři velké analýzy z USA.

Amyloidóza asociovaná s WM, analýza z Mayo Clinic, 1993

V letech 1968–1990 sledovali na Mayo Clinic v USA celkem 13 359 osob s kompletní molekulou monoklonálního imunoglobulinu. Z nich pouze 17 % (2 290) mělo typ IgM. V tom samém období diagnostikovali u 1 139 pacientů amyloidózu tvořenou lehkými řetězci imunoglobulinů, častěji lambda než kappa.

- Z 1 139 pacientů s amyloidem mělo 50 (4%) prokázáno jak přítomnost amyloidu, tak i kompletní molekulu M-Ig.
- Z 2 290 osob s prokázaným M-IgM pouze 50 (2,2 %) mělo amyloidová depozita.

Počty orgánových poškození při AL-amyloidóze s přítomností kompletní molekuly M-IgM uvádí tab. 5. U 58 % pacientů byla koncentrace M-IgM menší než 15 g/l [36]. Amyloidóza jater byla diagnostikována u 7 (14 %); všichni pacienti měli hodnotou ALP > trojnásobek horního limitu. Amyloidovou kardiomyopatií mělo 44 % osob s M-IgM. V souboru všech amyloidóz byla frekvence amyloidové kardiomyopatie nižší, jen 27 % [36].

Amyloidóza asociovaná s WM, Mayo Clinic, 2022

V letech 2006 až 2015 bylo na Mayo Clinic sledováno celkem 1 174 pacientů

Tab. 5. Orgány poškozené depozity amyloidu u IgM gamapatie. Analýzy publikované z Mayo Clinic v roce 1993 a v roce 2022.

Prokázané poškození orgánu při IgM gamapatii	Procentové vyjádření	
	Mayo Clinic [36] analýza 1993 50 pacientů medián celkového přežití 24,6 měsíce	Mayo Clinic analýza 2022 [37] 70 pacientů medián celkového přežití 20,6 měsíce
kardiální	22 (44 %)	42 (56 %)
periferní a autonomní neuropatie	19 (38 %)	neuveдено
ledvinné poškození	16 (32 %)	39 (52 %)
syndrom karpálního tunelu a jiné neurologické poškození	10 (20 %)	24 (32 %)
měkké tkáně	9 (18 %)	30 (40 %)
játra	7 (14 %)	8 (11 %)
pleuropulmonální	5 (10 %)	5 (7 %)
autonomní neuropatie	neuveдено	9 (12 %)

s AL-amyloidózou, z nich u 75 (6 %) byla nalezena kompletní molekula M-IgM při symptomatické či doutnající WM, anebo při MGUS typu IgM. Typy orgánového poškození (tab. 5). Celkové přežití pacientů s AL-amyloidózou asociovanou s gamapatií typu IgM bylo jen 20,6 měsíce. U ostatních typů AL-amyloidóz, bez přítomnosti M-IgM, bylo celkové přežití 38,7 měsíce. Kratší přežití pacientů s IgM-amyloidózou autoři vysvětlovali menším počtem dosažených kompletních remisí a vysokým zastoupením pacientů s WM a amyloidovou kardiomyopatií [37].

Amyloidóza asociovaná s MW, Boston 2023

V Bostonském „University Amyloidosis Center“ v letech 2006 až 2022 vyšetřovali a léčili 49 pacientů s WM s depozity amyloidu [38]. Pouze u 10 (20 %) z nich byla současně diagnostikována WM a amyloidóza. U ostatních nemocných s WM byla amyloidóza zjištěna později. Medián intervalu mezi stanovením WM a diagnózou amyloidózy byl 3 měsíce. U 12 (16 %) pacientů byla amyloidóza rozpoznána po více než po 5 letech od prokázání WM. Léčebnou odpověď hodnotili jak dle míry poklesu FLC, tak dle míry

poklesu M-IgM. V míře poklesu těchto ukazatelů aktivity nemoci byl nesoulad. Nestejnou míru poklesu kompletní molekuly M-IgM a klonálních FLC vidáme běžně i při léčbě našich pacientů s WM.

Byly dosaženy následující orgánové léčebné odpovědi: kardiální dosáhlo 67 % (n = 6/9), renální dosáhlo 52 % (n = 12/23) a hepatální dosáhlo 67 % (n = 2/3) pacientů.

Pacienti s hematologickou kompletní remisí (CR) či „very good partial remission – VGPR“ měli signifikantně vyšší počet orgánových odpovědí než ostatní pacienti. Medián bezpříznakového přežití byl 4,9 let a medián celkového přežití byl 7,3 let [38]. Udržovací léčba rituximabem prodlužovala přežití pacientů s amyloidózou při WM. Tato data spíše korespondují s daty celkového přežití pacientů s WM.

S těmito výsledky tří velkých analýz AL-amyloidóz asociovaných s M-IgM korespondují popisy případů či malých souborů pacientů z posledních let [39–41].

Jak časté je poškození ledvin v souvislosti s monoklonální gamapatií typu IgM?

Z četných popisů případů je známo, že WM může také poškozovat led-

viny [42–44]. Prozatím pouze dvě velké studie analyzovaly frekvenci a formy poškození ledvin u pacientů s M-IgM. První velká analýza 1 391 pacientů, sledovaných v posledních 15 letech v Dana-Farber Cancer Institut v USA, byla zveřejněna v roce 2016 [45] (tab. 6). Z 1 391 pacientů mělo 265 pacientů poškozenou funkci ledvin. V 19 případech to byly malignity ledvin či močového měchýře. Biopsie ledvin byla provedena u 52 pacientů s podezřením na poškození ledvin související s M-IgM a u 44 pacientů byla souvislost prokázána. Procentově se tedy jednalo o 84 % pacientů s biopsií ledviny a o 3,2 % ze všech pacientů s WM. Nejčastější příčinou byly AL-amyloidóza, „*monoclonal IgM deposition disease*“, kryoglobulinémie a lymfoplazmocytární infiltrace ledviny [45].

Další analýza je opět z Mayo Clinic. V analyzovaném období měli 1 363 pacientů s WM, z nichž u 57 (4,2 %) byla provedena biopsie ledvin. Ve 47 (82 %) z 57 biopsií byla prokázána souvislost nefropatie a IgM gamapatie. To činí 3,4 % ze všech osob s M-IgM [46]. Frekvence poškození ledvin gamapatií typu IgM byla podobná jako v předchozí studii, kde to bylo 3,2 % [45]. Diverzita histologických forem poškození ledvin M-IgM a FLC je tak pestrá, že ji považujeme za vhodné vtěsnat do tab. 7. Klasifikace poškození ledvin uvedená v tab. 7 se přísně drží terminologie „*The International Kidney and Monoclonal Gammopathy Research Group*“ [46], protože první autor této klasifikace Nelson Leung byl součástí týmu na Mayo Clinic [47,48]. Pokud jsou ledviny poškozené depozity M-IgM či FLC, tak je před provedením transplantace ledviny vhodné potlačit tuto chorobu, jinak dochází k recidivě nemoci v transplantované ledvině od dárce [49].

Makroglobulinóza

U IgM gamapatií – a WM speciálně – byla také popsána depozita tvořená kompletní molekulou M-IgM, která neměla charakter amyloidózy. Tento typ depozit byl nazván makroglobulinózou neboli „*monoclonal immunoglobulin IgM depo-*

Tab. 6. Výsledky analýzy Dana-Farber Cancer Institut v USA z roku 2016 [45]. Z 1 391 pacientů s WM mělo 265 pacientů poškozenou funkci ledvin s hodnotou filtrace menší než 60 ml/min anebo signifikantní proteinurii.

	Příčiny poruchy funkce ledvin u 1 391 pacientů s WM	n	Procentové vyjádření
Příčiny renálního selhání nebyly asociovány s WM	hypertenzní či diabetická nefropatie	106	
	lékové příčina anebo příčina neznáma	66	7,6 % z 1 391
	neoplazie ledvin či močového měchýře	19	1,3 % z 1 391
	předpokládaná souvislost s WM, ale nebyla provedena biopsie ledviny	21	1,5 % z 1 391
	provedena biopsie ale neprokázána souvislost:		0,5 % z 1 391
	nespecifické změny	8	
	<i>lupus nephritis</i> 1	5	
	IgA nefropatie	1	
	léky indukovaná nefropatie	1	
	Selhání asociováno s WM (biopsie)	celkem počet pacientů s prokázanou souvislostí nefropatie s WM	44
amyloidóza celkem		11	25 % ze 44
AL-amyloidóza		9	
amyloidóza z těžkých řetězců (<i>heavy chain amyloidosis – AH-amyloidosis</i>)		1	
amyloidóza z lehkých a těžkých řetězců (<i>light and heavy chain amyloidosis – ALH-amyloidosis</i>)		1	
nemoc způsobené depozity monoklonálního imunoglobulinu typu IgM (<i>monoclonal IgM deposition disease – MIDD</i>)		10	23 % ze 44
nemoc způsobená depozity lehkých řetězců v neamyloidové podobě (<i>light chain deposition disease – LCDD</i>)		4	9 % ze 44
kryoglobulinémie		3	
odlitková nefropatie (<i>light chain cast nephropathy</i>)		4	9 % ze 44
tubulopatie způsobená ukládáním krystalické formy monoklonálního imunoglobulinu (<i>crystal storing tubulopathy</i>)		1	2,2 % ze 44
infiltrace lymfoplazmocytárním lymfomem	8	18 % ze 44	
trombotická mikroangiopatie	3	6,8 % ze 44	

Kumulativní incidence poškození ledvin související s WM v průběhu nemoci byla 2,9 % po 5 letech, 3,8 % po 10 letech a 5,1 % po 15 letech léčení a sledování WM – Waldenströмова makrogamaglobulinémie

sition disease“. Jako první na kožní projevy makroglobulinózy upozornil v roce 1996 Lipsker, který se kožním projevům gamapatií dlouhodobě věnuje [50]. Tyto popisy se pak sporadicky objevují v literatuře až do současnosti. Vždy se však jedná jen o popisy kožních depozit. Za

posledních 10 let je v databázi PubMed pouze 10 citací s tématem makroglobulinózy, někdy asociované i s depozity FLC, ale vždy jen kožní formy [51–55]. V literatuře lze nalézt popisy případů, u nichž došlo k poškození orgánů depozity kompletní molekuly monoklo-

Tab. 7. Výsledky analýzy poškození ledvin u WM a dalších gamapatií typu IgM na Mayo Clinic, publikované 2018. Biopsie ledvin byla provedena u 57 osob s poškozenou funkcí ledvin, z toho u 47 byla prokázána souvislost s M-IgM (82 %) [46].

Skupina 1 Amyloidové nefropatie n = 19	Skupina 2 Neamyloidové glomerulopatie n = 20	Skupina 3 Tubulointersticiální poškození n = 8	Skupina 4 Nesouvisející s M-IgM n = 10
amyloidóza z lehkých řetězců (monoclonal light-chain amyloidosis) (16)	kryoglobulinemická GN (cryoglobulinemic GN) (12)	infiltrace lymfomem (lymphoma infiltration) (4)	minimální změny (minimal change disease) (2)
amyloidóza z lehkých a těžkých řetězců (monoclonal light- and heavy-chain amyloidosis) (2)	imunitaktoidní GN (immune-tactoid GN) (2)	odlitková nefropatie (light-chain cast nephropathy) (2)	akutní tubulární nekróza (acute tubular necrosis) (2)
amyloidóza z lehkých a těžkých řetězců s membranózní nefropatií (monoclonal light- and heavy-chain amyloidosis with membranous nephropathy) (1)a	nemoc způsobená monoklonálními intrakapilárními depozity (intracapillary monoclonal deposits disease) (2)	infiltrace lymfomem s odlitkovou nefropatií (lymphoma infiltration with light-chain cast nephropathy) (1)a	sekundární FSGS (secondary FSGS) (1)
	proliferativní glomerulonefritida s depozity monoklonálního imunoglobulinu (proliferative GN with monoclonal Ig deposits) (1)	infiltrace lymfomem a ANCA-pozitivní GN (lymphoma infiltration and ANCA-associated GN) (1)	primární FSGS (primary FSGS) (1)
	membranózní nefropatie asociovaná s monoklonálním IgG (monoclonal IgG-associated membranous nephropathy) (1)		akutní tubulární nekróza a intersticiální nefritida (acute tubular necrosis and acute interstitial nephritis) (1)
	nemoc způsobená depozity lehkých řetězců (light-chain deposition disease) (1)		diabetická nefropatie (diabetic nephropathy) (1)
	mesangiální proliferativní glomerulonefritida s minimálními změnami a infiltrací lymfomem (mesangial proliferative GN with minimal change disease and lymphoma infiltration) (1)a		imunokomplexová proliferativní GN (immune complex-mediated proliferative GN) (1)
			trombotická mikroangiopatie (thrombotic microangiopathy) (1)

V závorkách jsou uvedeny počty pacientů.
FSGS – fokálně segmentální glomeruloskleróza; GN – glomerulonefritida

nálního imunoglobulinu typu IgM, která neměla charakter amyloidu. V těchto mimokožních případech se vžil název „Monoclonal Immunoglobulin IgM Deposition Disease – MIDD“ [42,56–59]. V tomto případě jde zřejmě o první popsáný případ hepatomegalie, způsobené depozity složené jak z kompletní molekuly M-IgM, tak i lehkých řetězců lambda v neamyloidové struktuře.

Diferenciálně diagnosticky u HCD (heavy chain disease) by však musela být detekována jen izolovaná molekula IgM bez lehkých řetězců. U hybridní amyloidózy IgM + lehký řetězec musí být detekována fibrilární konfigurace s typickou birefringencí a dichroizmem a sérovou amyloidogenní P komponentou (serum amyloid P component – SAP). Při proteomickém vyšetření musí být napl-

něny podmínky „universal proteomic signature“ – UPS.

Protože zde byly dekovány celá molekula M-IgM a lehký řetězec lambda, nebyla detekována fibrilární konfigurace s typickou birefringencí/dichroizmem, SAP (obecně UPS), tak byla diagnóza uzavřena jako makroglobulinóza IgM + lehký řetězec lambda.

Uvedeným případem potvrzujeme přínos komplexní analýzy patologických depozit vč. hmotnostní spektrometrie [60]. Pozor, existují však také ložiskové formy amyloidu [61].

V našem případě se pacientka zpočátku soustředila na provedení transplantace ledviny od své dcery. I když jsme ji o problémech depozit v játrech informovali, bylo patrné, že dvě velmi závažné choroby jsou pro pacientku velký stresem. Tyto problémy analyzuje kniha „Maligní choroba, psychika a stres“ [62]. Pacientka však tuto psychickou zátěž zvládla a nyní, protože byl odložen původní termín transplantace ledviny, nastoupí na standardní léčbu WM ve složení rituximab, bendamustin a dexametazon.

ZÁVĚR

Poškození depozity monoklonálního imunoglobulinu typu IgM či FLC může snadno uniknout časnému rozpoznání. Uvedená systémová komplikace, makroglobulinóza na podkladě těžkých a lehkých řetězců, diagnostikovaná WM může být stanovena pouze komplexním vyšetřením edukovaného týmu expertů s příslušným technickým vybavením hardwarem a softwarem. Proto jsme k popisu případu připojili přehled všech forem poškození. Chceme tak přispět k časné detekci.

Literatura

- Castillo JJ, Olszewski AJ, Kanan S, et al. Overall survival and competing risks of death in patients with Waldenström macroglobulinemia: an analysis of the Surveillance, Epidemiology and End Results database. *Br J Haematol.* 2015;169(1):81–89.
- Owen RG, Treon SP, Al-Katib A, et al. Clinicopathological definition of Waldenström's macroglobulinemia: consensus panel recommendations from the Second International Workshop on Waldenström's Macroglobulinemia. *Semin Oncol.* 2003;30(2):110–115. doi: 10.1053/sonc.2003.50082.
- Fernand JP, Bridoux F, Dispenzieri A, et al. Monoclonal gammopathy of clinical significance: a novel concept with therapeutic implications. *Blood.* 2018;132(14):1478–1485.
- Dispenzieri A. Monoclonal gammopathies of clinical significance. *Hematology Am Soc Hematol Educ Program.* 2020; 2020(1):380–388. doi: 10.1182/hematology.2020000122
- Bockorny B, Atienza JA, Dasanu CA. Autoimmune manifestations in patients with Waldenström macroglobulinemia. *Clin Lymphoma Myeloma Leuk.* 2014;14(6):456–459. doi: 10.1016/j.clml.2014.04.009.
- Stone MJ, Merlini G, Pascual V. Autoantibody activity in Waldenström's macroglobulinemia. *Clin Lymphoma.* 2005;5(4):225–229. doi: 10.3816/clm.2005.n.004.
- Jønsson V, Kierkegaard A, Salling S, et al. Autoimmunity in Waldenström's macroglobulinemia. *Leuk Lymphoma.* 1999;34(3–4):373–379. doi: 0.3109/10428199909050962.
- Stone MJ. Pathogenesis and morbidity of autoantibody syndromes in Waldenström's macroglobulinemia. *Clin Lymphoma Myeloma Leuk.* 2011;11(1):157–159. doi: 10.3816/CLML.2011.n.037.
- Cao XX, Meng Q, Mao YY, et al. The clinical spectrum of IgM monoclonal gammopathy: A single center retrospective study of 377 patients. *Leuk Res.* 2016;46:85–88. doi: 10.1016/j.leukres.2016.05.002.
- Castro H, Valenzuela R, Ruiz P, et al. Nephrotic syndrome and kidney failure due to immunocomplex-mediated renal damage in a patient with Waldenström's macroglobulinemia: a case report. *Cases J.* 2008;1(1):333. doi: 10.1186/1757-1626-1-333.
- Georgin-Lavialle S, Terrier B, Guedon AF. Further characterization of clinical and laboratory features in VEXAS syndrome: large-scale analysis of a multicentre case series of 116 French patients. *Br J Dermatol.* 2022;186(3):564–574. doi: 10.1111/bjd.20805
- Leung N, Bridoux F, Batuman V, et al. The evaluation of monoclonal gammopathy of renal significance: a consensus report of the International Kidney and Monoclonal Gammopathy Research Group. *Nat Rev Nephrol.* 2019;15(1):45–59. doi: 10.1038/s41581-018-0077-4.
- Flodrová P, Pika T, Flodr P. AL amyloidóza v obrazech. *Transfúze Hematol Dnes.* 2014; 20(3):76–80.
- Schimonová M, Zatloukal P, Halvíček F, et al. Amyloidóza plic při Waldenströmově chorobě. *Studia Pneumol Phtiseol.* 1998;58(2): 72–74.
- Pika T, Hegenbart U, Flodrova P, et al. First report of ibrutinib in IgM-related amyloidosis: few responses, poor tolerability, and short survival. *Blood.* 2018;131(3):368–371.
- Adam Z, Pour L, Zeman D, et al. Monoklonální gamapatie klinického významu a další nemoci. *Praha, Grada* 2023, s. 220.
- Gertz MA. Immunoglobulin light chain amyloidosis: 2022 update on diagnosis, prognosis, and treatment. *Am J Hematol.* 2022;97(6):818–829. doi: 10.1002/ajh.26569.
- Alaggio R, Amador C, Anagnostopoulos I, et al. The 5th edition of the World Health Organization classification of haematolymphoid tumours: lymphoid neoplasms. *Leukemia.* 2022;36(7):1720–1748. doi:10.1038/s41375-022-01620-2.
- Picken MM. Immunoglobulin light and heavy chain amyloidosis AL/AH: renal pathology and differential diagnosis. *Contrib Nephrol.* 2007;153:135–155. doi: 10.1159/000096765.
- Chaulagain CP, Herlitz LC, Fu J, et al. How we manage systemic immunoglobulin heavy chain amyloidosis (AH amyloidosis) and immunoglobulin heavy-and-light-chain amyloidosis (AH/AL amyloidosis). *Clin Lymphoma Myeloma Leuk.* 2020;20(11):e826–e831. doi: 10.1016/j.clml.2020.06.017.
- Ichimata S, Kobayashi M, Shimojo H, et al. Usefulness of gastroduodenal biopsy in the differential diagnosis of systemic AH amyloidosis from systemic AL amyloidosis. *Histopathology.* 2018;73(2):230–239. doi: 10.1111/his.13631.
- Nasr SH, Said SM, Valeri AM, et al. The diagnosis and characteristics of renal heavy-chain and heavy/light-chain amyloidosis and their comparison with renal light-chain amyloidosis. *Kidney Int.* 2013;83:463–470.
- Otaka Y, Goda F, Nakazato Y, et al. Systemic heavy- and light-chain amyloidosis presenting nephrotic syndrome and congestive heart failure: a case presentation and literature review. *Amyloid.* 2019;26(Sup1):95–96. doi: 10.1080/13506129.2019.1582022.
- Otaka Y, Nakazato Y, Tsutsui T, et al. Cardiac involvement in heavy and light chain amyloidosis: A case report and literature review. *Medicine (Baltimore).* 2019;98(46):e17999. doi: 10.1097/MD.00000000000017999.
- Sekulic M, Pichler Sekulic S, et al. Heavy and light chain (AHL)-type cardiac amyloidosis: first histopathologic-proven case illustrating involvement of the heart. *Virchows Arch.* 2020;477(5):733–738. doi: 10.1007/s00428-020-02837-1.
- Adachi M, Kitamura M, Muta K, et al. IgM monoclonal gammopathy with heavy-and-light-chain amyloidosis resembling fibrillary glomerulonephritis determined by tandem mass spectrometry: a case report. *BMC Nephrol.* 2020;21(1):195. doi: 10.1186/s12882-020-01851-4.
- Kwakernaak AJ, Bernelot Moens SJ, et al. Waldenström macroglobulinemia presenting as nephrotic syndrome: Renal heavy and light chain amyloidosis. *eJHaem.* 2022;3(2):565–566. doi:10.1002/jha2.424.
- Ho VV, O'Sullivan JW, Collins WJ, et al. Constrictive pericarditis revealing rare case of ALH amyloidosis with underlying lymphoplasmacytic lymphoma (Waldenström macroglobulinemia). *JACC Case Rep.* 2022;4(5):271–275. doi:10.1016/j.jaccas.2022.01.007.
- Skopelidou V, Hurník P, Tulinský L, et al. A unique case of AH-dominant type nodular pulmonary amyloidosis presenting as a spontaneous pneumothorax: a case report and review of the literature. *Pathol Oncol Res.* 2023;29:1611390. doi: 10.3389/pore.2023.1611390.
- Pika T, Flodr P, Novák M, et al. Klinická problematika IgM monoklonálních gamapatií. *Klin Biochem Metabol.* 2014;22(2):61–64.

31. Pika T. AL amyloidóza s multiorgánovým postižením. *Hematologie a hematonekologie v kazuistikách*. Praha Maxdorf, 2020, s. 190–194.
32. Pika T. Diagnostika a léčba systémové AL amyloidózy: Doporučení vypracovaná Českou myelomovou skupinou (CMG), Myelomovou sekcí České hematologické společnosti ČLS JEP. *Transfuzie Hematol Dnes*. 2022;28(Suppl. 1):6–40.
33. Fox TA, Lunn M, Wechalekar A, et al. 18F-Florbetaben PET-CT confirms AL amyloidosis in a patient with Waldenström's macroglobulinemia. *Haematologica*. 2018;103(7):e322–e324. doi: 10.3324/haematol.2017.184515.
34. Seo M, Cha HJ, Kim M, et al. Clinical utility of 18F-Florbetaben PET for detecting amyloidosis associated with multiple myeloma: a prospective case-control study. *Clin Nucl Med*. 2019;44(9):e503–e509. doi: 10.1097/RLU.0000000000002699.
35. Adam Z, Matýšková M, Krejčí M, et al. Pacientka s AL-amyloidózou a závažným deficitem faktoru X je po vysokodávkované chemoterapii již 7 let v kompletní hematologické remisi s normální aktivitou faktoru X. Popis případu a přehled literatury. *Vnitř Lék*. 2010;56(1):67–78.
36. Gerz M, Kyle RA, Noel P. Primary systemic amyloidosis. A rare complication of immunoglobulin M monoclonal gammopathies and Waldenström's macroglobulinaemia. *J Clin Oncol*. 1993;11(5):914–920.
37. Sidana S, Larson DP, Greipp PT, et al. IgM AL amyloidosis: delineating disease biology and outcomes with clinical, genomic and bone marrow morphological features. *Lekemia*. 2022;34:1373–1382.
38. Gustine JN, Szalat RE, Staron A, et al. Light chain amyloidosis associated with Waldenström macroglobulinemia: treatment and survival outcomes. *Haematologica*. 2023;108(6):1680–1684. doi: 10.3324/haematol.2022.282264.
39. Khwaja J, D'Sa S, Minnema MC, et al. IgM monoclonal gammopathies of clinical significance: diagnosis and management. *Haematologica*. 2022;107(9):2037–2050. doi: 10.3324/haematol.2022.280953.
40. Zhao ZY, Tang N, Fu XJ, et al. Secondary light chain amyloidosis with Waldenström's macroglobulinemia and intermodal marginal zone lymphoma: A case report. *World J Clin Cases*. 2022;10(29):10779–10786. doi:10.12998/wjcc.v10.i29.10779.
41. Milani P, Merlini G. Monoclonal IgM-related AL amyloidosis. *Best Pract Res Clin Haematol*. 2016;29(2):241–248. doi: 10.1016/j.beha.2016.08.013.
42. Uppal NN, Monga D, Vernace MA, et al. Kidney diseases associated with Waldenström macroglobulinemia. *Nephrol Dial Transplant*. 2019;34(10):1644–1652. doi: 10.1093/ndt/gfy320
43. Lee DH, Kumar A, Radoianu N, et al. A case of diffuse and nodular glomerulosclerosis in Waldenström's macroglobulinemia. *Cureus*. 2020;12(9):e10694. doi: 10.7759/cureus.10694.
44. Hirose G, Uchida T, Kojima A, et al. Membranous nephropathy with monoclonal IgM lambda deposits in a patient with IgM monoclonal gammopathy: a case report. *Front Med (Lansanne)*. 2021;8:608741. doi: 10.3389/fmed.2021.608741.
45. Vos JM, Gustine J, Rennke HG, et al. Renal disease related to Waldenström macroglobulinemia: incidence, pathology and clinical outcomes. *Br J Haematol*. 2016;175(4):623–630. doi: 10.1111/bjh.14279.
46. Higgins L, Nasr SH, Said SM, et al. Kidney involvement of patients with Waldenström macroglobulinemia and other IgM-producing B cell lymphoproliferative disorders. *Clin J Am Soc Nephrol*. 2018;13(7):1037–1046. doi: 10.2215/CJN.13041117.
47. Leung N, Bridoux F, Batuman V, et al. The evaluation of monoclonal gammopathy of renal significance: a consensus report of the International Kidney and Monoclonal Gammopathy Research Group. *Nat Rev Nephrol*. 2019;15(1):45–59. doi: 10.1038/s41581-018-0077-4.
48. Girard LP, Soekojoo CY, Ooi M, et al. Immunoglobulin M monoclonal gammopathies of clinical significance. *Front Oncol*. 2022;12:905484. doi: 10.3389/fonc.2022.905484.
49. Heybeli C, Alexander MP, Bentall AJ, et al. Kidney transplantation in patients with monoclonal gammopathy of renal significance (MGRS)-associated lesions: a case series. *Am J Kidney Dis*. 2022;79(2):202–216. doi:10.1053/j.ajkd.2021.04.015.
50. Lipsker D, Cribier B, Spehner D, et al. Examination of cutaneous macroglobulinosis by immunoelectron microscopy. *Br J Dermatol*. 1996;135(2):287–291.
51. Hassab-El-Naby HMM, El-Khalawany M, et al. Cutaneous macroglobulinosis with Waldenström macroglobulinemia. *JAAD Case Rep*. 2020;6(8):771–775. doi: 10.1016/j.jidcr.2020.06.024.
52. Lüftl M, Sauter-Jenne B, Gramatzki M, Eckert F, Jenne L. Cutaneous macroglobulinosis deposits in a patient with IgM paraproteinemia/incipient Waldenström macroglobulinemia. *J Dtsch Dermatol Ges*. 2010;8(12):1000–1003. doi: 10.1111/j.1610-0387.2010.07392.x.
53. D'Acunto C, Nigrisoli E, Liardo EV, et al. Painful plantar nodules: a specific manifestation of cutaneous macroglobulinosis. *J Am Acad Dermatol*. 2014;71(6):e251–e252. doi: 10.1016/j.jaad.2014.08.041.
54. Roupie AL, Battistella M, Talbot A, et al. Coexisting cutaneous macroglobulinosis and scleroderma of Buschke in a patient with a Waldenström macroglobulinemia. *J Eur Acad Dermatol Venereol*. 2019;33(3):e104–e106. doi: 10.1111/jdv.15268.
55. Fayne R, Rosenberg M, White K, et al. Disseminated cutaneous immunoglobulin M macroglobulinosis associated with cryoglobulinemia and minimal residual disease of Waldenström macroglobulinemia. *JAAD Case Rep*. 2019;5(10):918–922. doi: 10.1016/j.jidcr.2019.06.037.
56. Manabe S, Iwasaki C, Hatano M, et al. AL-amyloidosis with non-amyloid forming monoclonal immunoglobulin deposition; a case mimicking AHL amyloidosis. *BMC Nephrol*. 2018;19(1):337. doi:10.1186/s12882-018-1050-y.
57. Soontrapa P, Klein CJ, Dyck PJB, et al. Amyloid-like IgM deposition neuropathy with multiple mononeuropathies and generalized neuropathy. *Neuromuscul Disord*. 2023;33(5):391–395. doi: 10.1016/j.nmd.2023.02.012.
58. Komatsuda A, Masai R, Togashi M, et al. Discrete renal deposition of IgM heavy chain and κ light chain in Waldenström macroglobulinemia (IgM- κ). *Clin Kidney J*. 2012;5(5):438–441.
59. Tan SYS, Sibley RK, Belani S, et al. Thrombotic microangiopathy with intraglomerular IgM pseudothrombi in Waldenström macroglobulinemia and IgM monoclonal gammopathy. *J Nephrol*. 2018;31(6):907–918. doi: 10.1007/s40620-018-0544-9.
60. Holub D, Flodrova P, Pika T, et al. Mass spectrometry amyloid typing is reproducible across multiple organ sites. *Biomed Res Int*. 2019;2019:3689091. doi: 10.1155/2019/3689091.
61. Stuhlmann-Laeisz C, Schönland SO, Hegenbart U, et al. AL amyloidosis with a localized B cell neoplasia. *Virchows Arch*. 2019;474(3):353–363. doi: 10.1007/s00428-019-02527-7.
62. Adam Z, Klimeš J, Pour L, et al. Maligní choroby, psychika a stres. Příběhy pacientů s komentářem psychologa. Praha, Grada Publishing, 2019. s. 204.

GRANTOVÁ PODPORA

Publikace byla vytvořena na podporu těchto aktivit: MZ ČR – RVO (FNBr, 65269705), a Institucionální aktivity MOÚ: MZ ČR – RVO (MOÚ, 00209805).

ČESTNÉ PROHLÁŠENÍ

Autoři prohlašují, že jejich autorství na článku je nepřivádí do žádného konfliktu zájmů a nikdo z autorů nemá jakoukoliv ekonomickou vazbu na nezdravotnické ekonomické subjekty.

PODÍL AUTORŮ NA PŘÍPRAVĚ RUKOPISU

PF – hodnotil histologii a podílel se na textu z úhlu pohledu své odbornosti
 ZA – sepsal text, ošetřoval pacientku na ambulanci a koordinovat spolupráci všech spoluautorů
 MN, DH, PD – podíleli se na analýze vzorku jater v Amyloidovém centru v Olomouci. Dále se podíleli na tvorbě textu z úhlu pohledu jejich odbornosti

LK – provedl první hodnocení biopsie jater v Brně a spolupráce s Amyloidovým centrem v Olomouci a podílel se na textu z úhlu pohledu své odbornosti

JD, PM – stanovili diagnózu Waldenströmovy makroglobulinémie za pobytu pacientky v IKEM Praha, spolupracovali na textu z jejich zorného úhlu pohledu na popsáný případ

OP – vyšetřovala, ošetřovala a ošetřuje pacientku v místě bydliště a doplnila text o informace o počátcích onemocnění

MŠ – provedl biopsie jater a podílel se na tvorbě textu z úhlu pohledu gastroenterologa

ZŘ, RK – provedli FDG-PET/CT zobrazení a spolupracovali na textu z úhlu pohledu nukleární medicíny

LZD – vyšetřila monoklonálního imunoglobulinu a spolupracovala na textu z úhlu pohledu bio-

chemika specializovaného na analýzu monoklonálních imunoglobulinů

IS – hodnotila endomyokardiální biopsii

LP, MK, ZK – se podíleli na péči o pacientku a přípravě textu

Doručeno do redakce dne: 6. 2. 2024.

Přijato po recenzi dne: 29. 2. 2024.

MUDr. Patrik Flodr

Ústav klinické a molekulární patologie

LF UP a FN Olomouc

Hněvotínská 3

775 15 Olomouc

e-mail: patrik.flodr@fnol.cz

prof. MUDr. Zdeněk Adam, CSc.

Interní hematologická

a onkologická klinika

FN Brno

Jihlavská 340/20

625 00 Brno

e-mail: adam.zdenek@fnbrno.cz

prof. MUDr. Luděk Pour, Ph.D.

Interní hematologická

a onkologická klinika

FN Brno

Jihlavská 340/20

625 00 Brno

e-mail: pour.ludek@fnbrno.cz