

# Trombotické mikroangiopatie

**Novotný J., Penka M.**

Oddělení klinické hematologie FN Brno, Jihlavská 20, 625 00 Brno

*Transfuzní Hematol Dnes. 2020;26(2):80–90.*

## SOUHRN

Trombotické mikroangiopatie představují skupinu heterogenních onemocnění, charakterizovaných diseminovanou tvorbou mikrotrombů v arteriolách a kapilárách s rezultující konzumpcí trombocytů, mikroangiopatickou hemolytickou anémií a potenciálním ischemickým poškozením orgánů. Diagnóza trombotických mikroangiopatií může být obtížná, jelikož se příznaky jednotlivých syndromů mohou překrývat. Pro trombotickou trombocytopenickou purpuru svědčí aktivita enzymu ADAMTS 13 (a disintegrin and metalloprotease with thrombospondin motif 13) pod 10 % s eventuálním průkazem IgG inhibitoru, hovoříme zde o autoimunní trombotické trombocytopenické purpře. Vrozená trombotická trombocytopenická purpura vzniká na základě mutací v genu pro ADAMTS13 (Upshawův Schulmanův syndrom), kdy neprokazujeme přítomnost inhibitoru. Při snížené aktivitě ADAMTS13 dochází ke zvýšené koncentraci vysokomolekulárních multimerů von Willebrandova faktoru se zvýšenou afinitou k trombocytárním receptorům GPIb, což vede k agregaci krevních destiček. Terapii volby získané trombotické trombocytopenické purpury představuje vysokoobjemová výměnná plazmaferéza, obvykle s imunomodulační léčbou kortikoidy. U vrozené trombotické trombocytopenické purpury zpravidla postačí terapie plazmou bez plazmaferézy. Hemolyticko-uremický syndrom přichází nejčastěji jako typický hemolyticko-uremický syndrom v souvislosti s infekcí shiga toxiny produkující *Escherichia coli*. Shiga toxiny jsou toxické pro endotelie a navíc aktivují trombocyty. V popředí syndromu je výrazné poškození ledvin, mnohdy s nutností hemodialýzy. Onemocnění předchází hemoragické průjmy. Terapie je převážně podpůrná. Daleko méně častou formou je atypický hemolyticko-uremický syndrom na bázi dysregulace alternativní dráhy aktivace komplementu. Prokazujeme zde heterozygotní mutace v genech pro regulační proteiny této dráhy a/nebo v genech kódujících složky komplementu. U některých nemocných lze prokázat protilátky proti faktoru H. V popředí léčby těchto forem hemolyticko-uremického syndromu je indikace podání inhibitoru C5 složky komplementu v podobě eculizumabu. Sekundární trombotické mikroangiopatie vidáme při diseminovaných malignitách, po některých lécích, v graviditě a šestinedělí, u autoagresivních onemocnění, u defektu cobalaminu C (CblC), u poruchy diacylglycerol kinázy epsilon, u řady infekcí, u pacientů s transplantací hemopoetických kmenových buněk nebo solidních orgánů, u maligní hypertenze. Vždy je nutno od těchto syndromů odlišit syndrom diseminované intravaskulární koagulace, pro nějž svědčí prodloužené koagulační testy aPTT a PT.

## KLÍČOVÁ SLOVA

trombotická trombocytopenická purpura – hemolyticko-uremický syndrom – trombotické mikroangiopatie – HELLP syndrom – terapeutická plazmaferéza – eculizumab

## SUMMARY

**Novotný J., Penka M.**

### Thrombotic microangiopathies

Thrombotic microangiopathies are a group of heterogeneous disorders characterized by disseminated microthrombosis in arterioles and capillaries resulting in consumption of platelets and microangiopathic haemolytic anaemia with potential end organ injury. The diagnosis may be complicated because of overlapping presentations of these disorders. Thrombotic thrombocytopenic purpura (TTP) may be diagnosed on the basis of severely decreased ADAMTS13 activity (a disintegrin and metalloprotease with thrombospondin motif 13), which is reduced below 10% with possible detection of an IgG inhibitor. The inherited form of TTP (Upshaw-Schulman syndrome) involves mutations of the ADAMTS13 gene with no inhibitor. Severe reduction of ADAMTS13 activity leads to an increased concentration of ultra-large von Willebrand factor multimers with potent affinity to platelet glycoprotein Ib (GPIb) resulting in platelet aggregation. Treatment of choice of acquired TTP includes therapeutic plasma exchange with immunomodulation using corticoids and/or rituximab. The inherited form may be treated by plasma infusion only. Haemolytic-uremic syndrome is induced by shiga toxin producing *Escherichia coli* mainly in young children (typical haemolytic uremic syndrome). Shiga toxins are toxic to the endothelium and activate platelets. In such cases, there is serious impairment of renal functions often necessitating haemodialysis and even renal transplantation in some

cases. The manifestation of typical haemolytic uremic syndrome is preceded by haemorrhagic diarrhoea. Therapy is mainly supportive. Atypical haemolytic uremic syndromes are induced by inherited disorders of the alternative pathway of complement activation due to mutations in genes of regulatory complement proteins. Some patients have factor H inhibitors. The main therapeutic approach in these forms is the administration of the complement factor C5 inhibitor eculizumab. Secondary forms of thrombotic microangiopathies are mainly seen in association with disseminated malignancies, pregnancy, auto-aggressive disorders, cobalamin C defect (cb1C), infections, following solid organ or haematopoietic stem cells transplantation, malignant hypertension and may also be drug induced. The main differential diagnosis involves exclusion of disseminated intravascular coagulation associated with prolongation of global coagulation tests- aPTT and PT.

### KEYWORDS

thrombotic microangiopathies – thrombotic thrombocytopenic purpura – haemolytic uremic syndrome – HELLP syndrome – therapeutic plasma exchange – eculizumab

**Trombotické mikroangiopatie (TMAs)** představují skupinu heterogenních onemocnění charakterizovaných **diseminovanou tvorbou trombů v arteriolách a kapilárách** s rezultující **konzumpcí trombocytů, mikroangiopatickou hemolytickou anémií (MAHA)** a potencionálním **ischemickým poškozením orgánů (end organ injury)** [1]. Trombotická trombocytopenická purpura (TTP) a hemolyticko-uremický syndrom (HUS) jsou prototypy TMAs, ačkoli TMAs se mohou manifestovat sekundárně při mnoha dalších systémových jednotkách, včetně maligní hypertenze, autoagresivních onemocnění, infekcí, polékových TMAs, malignit a porodnických komplikací [2, 3]. TMAs se mohou vyskytnout rovněž u pacientů s transplantací kmenových buněk krvetvorby a u transplantací solidních orgánů.

### TROMBOTICKÁ TROMBOCYTOPENICKÁ PURPURA – CHOROBA MOSHCOWITZOVÉ

Klasická trombotická trombocytopenická purpura (TTP) je způsobena přítomností **vysokomolekulárních multimerů von Willebrandova faktoru (ultra-large multimers of vWF – ULVWF)** s rezultující tvorbou **mikrotrombů destiček v arteriolách a kapilárách** v důsledku interakce těchto multimerů s **destičkovým glykoproteinem 1b (GPIb)**. Incidence TTP se odhaduje v poměru 3,7–4,4 na 1 milion obyvatel [4]. TTP byla poprvé popsána Eli Moschcowitzovou v roce 1924 [5]. Vysokomolekulární multimery vWF jsou po uvolnění z Weibelova-Paladeho tělísek (*WP bodies*) endotelií **štěpeny enzymem ADAMTS13 (a disintegrin and metalloproteinase with thrombospondin motifs 13)** na menší fragmenty. Nízká **aktivita ADAMTS13 (pod 10 %)** přichází jednak při mutacích v genu pro ADAMTS13 jako **vrozená TTP – Upshawův-Schulmanův syndrom (USS)** a častěji při výskytu protilátek proti ADAMTS13 – **autoimunní**

**TTP**. Bylo popsáno více jak 100 kauzálních mutací v genu pro ADAMTS13 v homozygotní nebo *compound heterozygous* formě [4].

### Klinický obraz

Klasická TTP byla popsána **pentádou příznaků** (trombocytopenie s krvácivými projevy, MAHA, měnlivé neurologické příznaky, teplota, selhávání ledvin) [4], často však vidáme **pentádu inkompletní** – závažná trombocytopenie, MAHA, *end organ failure*. Mimo postižení CNS mohou být tangovány další orgány – ledviny, srdce, pankreas, gastrointestinální trakt apod. Jedná se o závažné onemocnění – **mortalita TTP** se i dnes pohybuje kolem 10–20 %, před zavedením terapeutické plazmaferézy se vyskytovala v 80 a více procentech. **Závažné akutní selhávání ledvin** s nutností hemodialýzy je vzácné a svědčí **spíše pro HUS** [6]. Klinické příznaky TTP jsou shrnuty v tabulce 1.

Pro MAHA svědčí **nález schistocytů** (více jak 1 %) v periferním nátěru s hyperbilirubinemií, vysokou hladinou LDH, poklesem haptoglobinu a negativním Coombsovým testem. Kardinálním vyšetřením u TTP je stanovení aktivity ADAMTS13 spolu se stanovením přítomnosti protilátek proti této proteáze (nejčastěji IgG4). **Pro TTP svědčí aktivita ADAMTS13 pod 10 %**. U **vrozené TTP (USS)** nacházíme nízkou hladinu ADAMTS13 (< 5–10 bez přítomnosti protilátek. Daleko častěji však protilátky detekujeme, hovoříme pak o autoimunní TTP (iTTP). Laboratorní stanovení aktivity ADAMTS13 detekují testy se substrátem v podobě intaktního vWF (Hemate P) nebo syntetizovaných oligopeptidů vWF. Nejpopulárnějšími testy jsou vyšetření na bázi **fluorescence resonance energy transfer (FRET)** se substráty v podobě peptidů FRETs-vWF73 a FRETs-vWF71. FRETs-vWF71 je citlivějším testem a na rozdíl od FRETs-vWF73

Tab 1. Klinické příznaky TTP

<b>Závažná trombocytopenie</b>	purpura, sufuze, slizniční krvácení, hematurie, krvácení z GIT, hemoptýza
<b>Měnlivé neurologické příznaky</b>	cefalea, konfuze, parézy, TIAs, poruchy vidění dysartrie, afázie, encefalopatie, kóma, epilepsie
<b>Teplota</b>	nad 37,5 °C
<b>MAHA</b>	anémie, schistocyty, vzestup LDH, žloutenka, pokles haptoglobinu, retikulocytóza
<b>Nespecifické příznaky</b>	chřipkové příznaky, slabost, myalgie, artralgie
<b>Žloutenka</b>	
<b>Renální symptomy</b>	hematurie, proteinurie, renální selhání (závažné svědčí spíše pro HUS)
<b>Srdeční postižení</b>	AIM, kongestivní selhávání, arytmie, náhlá smrt, vzestup troponinu
<b>GIT příznaky</b>	břišní bolest, nauzea, zvracení, průjem

TIAs – tranzitorní ischemické ataky, GIT – gastrointestinální trakt, MAHA – mikroangiopatická hemolytická anémie, LDH – laktátdehydrogenáza, HUS – hemolyticko-uremický syndrom, AIM – akutní infarkt myokardu

zde není interference s hyperbilirubinemií a hemoglobinemií. Čas stanovení těchto testů je cca 1 h [7]. Nadějným vyšetřením je test na **bázi SELDI-TOF** (*surface enhanced laser desorption/ionization time-of-flight*) hmotnostní spektrometrie, který je však ve většině klinických laboratoří nedostupný [8]. Existuje celá řada **komerčních testů stanovení ADAMTS13 a přítomnosti inhibitoru** se zřejmými diskrepancemi mezi jednotlivými testy, neexistuje mezinárodní standard [9, 10].

Je třeba zdůraznit **nutnost co nejrychlejší diagnózy** a zejména co nejrychlejšího zahájení léčby plazmaferézami, tady v případě nedostupnosti rychlého stanovení ADAMTS13 i před potvrzením diagnózy. Optimální je standardizace postupu zahrnující zhodnocení nálezu na sklíčku z hlediska přítomnosti schistocytů a rychlé předání informace o suspektu MAHA žádajícímu lékaři. Odběr krve na stanovení aktivity ADAMTS13 nutno provést **před zahájením léčby plazmaferézou**.

**Genetická vyšetření** objasní možnou etiologii vrozené TTP (USS). **Vrozené formy TTP** se vyskytují u **cca 5 % pacientů s TTP**. Jedná se o **autozomálně recesivní mutace**, bylo jich popsáno více jak 100 (*missense, nonssense, splice site, frameshift, delece* nebo *inserce*). USS má bimodální distribuci – prvá epizoda TTP se objeví u dětí starých 2–5 let a druhý vrchol v časně dospělosti [4]. K manifestaci USS dochází často **po vyvolávajících momentech** – infekcích, v graviditě aj. Tíže poklesu aktivity ADAMTS13 má prognostický význam v podobě stupně postižení a možných recidiv. Gen pro ADAMTS13 se nachází na 9. chromozomu (9q34), má 29 exonů a obsahuje 37 kb. Syntéza ADAMTS13 probíhá hlavně v játrech.

U některých nemocných s chronicky sníženou aktivitou ADAMTS13 na základě vrozené či získané deficiencie může být pozorován mnohaletý **bezpříznakový průběh**, kdy k manifestaci TMA dojde na základě infek-

ce nebo jiného vyvolávajícího faktoru (**second hit**), který vede ke zvýšenému uvolňování ULVWF. Pro aktivitu TMA svědčí **cirkulující DNA a myeloperoxidáza** [11].

Pokud jde o vazbu **HLA na TTP**, Amin Asnafi et al. diskutovali roli HLA-DRB1\*11 a HLA-DQB1\*02 v etiopatogenezi TTP [12].

#### Diferenciální diagnóza TTP

Od TTP nutno **odlišit ostatní TMAs**, zvláště typický hemolyticko-uremický syndrom (STEC-HUS) a atypický HUS – aHUS. V těhotenství přichází **HELLP syndrom** (*hemolysis, elevated liver enzymes, low platelets*), často spojený s preeklampsí. Dále je nutno odlišit syndrom diseminované intravaskulární koagulace (**DIC**), kde pomohou klasické koagulační testy (aPTT a PT), které jsou u TTP v normě. Všechny TMAs však mohou sekundárně přejít v DIC. V diferenciální diagnostice TTP je dále indikováno **odlišení jiných trombocytopenií** – **imunní trombocytopenii (ITP)**, **heparinem indukovanou trombocytopenii (HIT)**, **pseudotrombocytopenii**, **Evansův syndrom**, **acute fatty liver in pregnancy (AFLP)**, **sepsi**, **kardiopulmonární bypass**. Častou diagnózou v graviditě je **benigní těhotenská trombocytopenie** v souvislosti s hemodilucí.

**Sekundární TMAs** vidáme u maligní hypertenze, po lécích, infekcích, u autoagresivních onemocnění, při malignitách apod. (tab. 2).

#### Terapie

Základním kamenem léčby získané autoimunitní TTP je **terapeutická velkoobjemová výměnná plazmaferéza (therapeutic plasma exchange – TPE)**, kdy substituujeme 1–1,5 objemu pacientovy plazmy denně, což odpovídá cca 40–60 ml/kg [13]. Terapeutický efekt se projeví vzestupem počtu trombocytů, poklesem LDH v krvi a redukcí klinických příznaků. Mechanismem

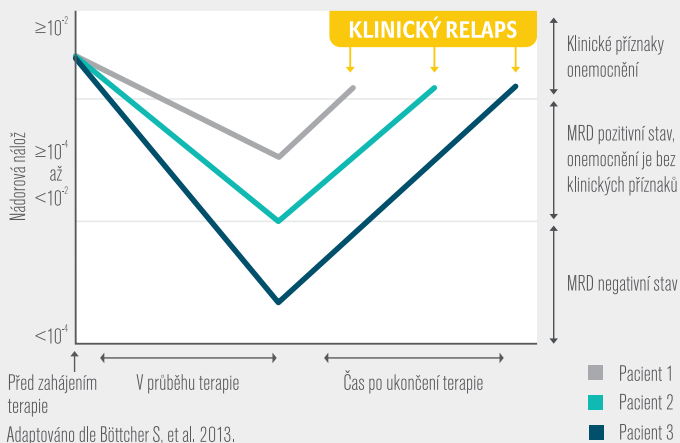
# VENCLYXTO™

## venetoklax tablety

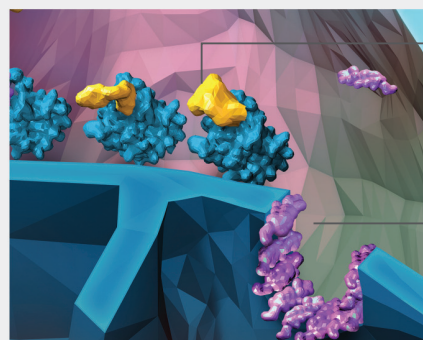
Od 1. 4. 2020  
je VENCLYXTO®  
ROAŇGIPATIEzen  
z prostředků veřejného  
zdravotního  
pojištění.

### Dosažení hluboké odpovědi\* je důležité a může být spojeno s lepšími klinickými výsledky<sup>2,3</sup>

Zobrazení hypotetického scénáře vývoje počtu nádorových buněk v souvislosti s odpovědí na léčbu<sup>4</sup>



VENCLYXTO je silný selektivní inhibitor antiapoptického proteinu BCL-2, který prokázal cytotoxickou aktivitu u nádorových buněk s nadměrnou expresí BCL-2.<sup>1</sup>



VENCLYXTO vytěsňuje proapoptické proteiny

Proces permeabilizace vnější mitochondriální membrány

VENCLYXTO se váže přímo na doménu BH3, odkud vytěsňuje proapoptické proteiny, což vede k zahájení procesu permeabilizace vnější mitochondriální membrány, aktivace kaspázy a programované buněčné smrti.<sup>1</sup>

### VENCLYXTO jako jediné nabízí cílenou léčbu v režimu fixní délky léčby\*\* s těmito výhodami:<sup>1</sup>



**ZKRÁCENÁ EXPOZICE ÚČINNÉ LÁTKY**

Díky fixní délce léčby.



**„LÉKOVÉ PRÁZDNINY“**

Pacient se může těšit na možnost období bez léčby.



**FIXNÍ NÁKLADY NA LÉČBU**

VENCLYXTO nabízí možnost předem stanoveného časově ohraničeného režimu, který může snížit finanční náklady na léčbu.

MRD = minimální reziduální nemoc; BCL-2 = B-cell lymphoma 2.

\* Hluboká odpověď je myšlena jako kompletní remise nebo MRD negativita. \*\* 24 cyklů v případě kombinace VENCLYXTO + rituximab nebo 12 cyklů v případě kombinace VENCLYXTO + obinutuzumab.

**Venclxyto (Venetoklax) • Zkrácená informace o léčivém přípravku • Název léčivého přípravku:** Venclxyto 10 mg potahované tablety; Venclxyto 50 mg potahované tablety; Venclxyto 100 mg potahované tablety. **Název účinné látky:** venetoclaxum. **Indikace:** Přípravek Venclxyto v kombinaci s obinutuzumabem je indikován k léčbě dospělých pacientů s dosud neléčenou chronickou lymfocytární leukémií (CLL).<sup>\*</sup> Přípravek Venclxyto v kombinaci s rituximabem je indikován k léčbě dospělých pacientů s CLL, kteří dostali minimálně jednu předchozí léčbu.<sup>\*</sup> Monoterapie přípravkem Venclxyto je indikována k léčbě CLL s delecí 17p nebo mutací genu TP53 u dospělých pacientů nevhodných k léčbě inhibitory dráhy B-buněčného receptoru, nebo u nichž tato léčba selhala, nebo s absencí delecce 17p nebo mutace genu TP53 u dospělých pacientů, u nichž selhala chemioimuniterapie i léčba inhibitory dráhy B-buněčného receptoru. **Kontraindikace:** Hypersenzitivita na léčivou látku nebo na kteroukoli pomocnou látku; současné použití se silnými inhibitory CYP3A při zahájení terapie a během titrace dávky; současná užívání přípravků obsahujících třezalku tečkovanou. **Dávkování a způsob podání:** Léčbu venetoklaxem musí zahájit a monitorovat lékař se zkušenostmi s použitím protinádorových léčivých přípravků. Zahajovací dávka je 20 mg venetoklaxu jednou denně po dobu 7 dnů. Dávka se musí po dobu 5 týdnů postupně zvyšovat (bližší údaje viz SPC) až na denní dávku 400 mg. Účelem pětitýdenní titrace dávky je postupné zmenšování nádorové zátěže (tzv. debulking) a snížení rizika syndromu nádorového rozpadu (TLS). **Venetoklax v kombinaci s obinutuzumabem:** Venetoklax se podává celkem 12 cyklů, přičemž každý cyklus má 28 dní: 6 cyklů v kombinaci s obinutuzumabem a následně 6 cyklů venetoklaxu samostatně. Obinutuzumab podáváte 1. den 1. cyklu v dávce 100 mg, následná dávka 900 mg může být podána 1. nebo 2. den, 8. a 15. den 1. cyklu a pak 1. den každého dalšího 28denního cyklu – celkem 6 cyklů – podáváte dávku 1 000 mg. Dvacátý druhý den 1. cyklu začnete postupovat podle 5týdenního schématu titrace dávky venetoklaxu (viz tabulka v SPC) až do 28. dne 2. cyklu. Po dokončení schématu titrace dávky je doporučená dávka venetoklaxu od 1. dne 3. cyklu obinutuzumabu až do posledního dne 12. cyklu 400 mg jednou denně. **Dávka venetoklaxu v kombinaci s rituximabem po titraci:** Doporučená dávka venetoklaxu v kombinaci s rituximabem je 400 mg jednou denně. Rituximab podáváte poté, co pacient dokončil plán titrace a dostává doporučenou denní dávku 400 mg venetoklaxu po dobu 7 dnů. Venetoklax se užívá po dobu 24 měsíců od 1. dne 1. cyklu rituximabu. **Dávka venetoklaxu v monoterapii po titraci:** Doporučená dávka venetoklaxu je 400 mg jednou denně. <sup>\*</sup> Pro další opatření ke snížení rizika TLS viz SPC. **Zvláštní populace:** U starších pacientů (ve věku ≥65 let) není třeba upravovat dávku. U pacientů s lehkou nebo středně těžkou poruchou funkce ledvin (CrCl ≥30 ml/min a 90 ml/min) není třeba upravovat. Bezpečnost u pacientů s těžkou poruchou funkce ledvin (CrCl <30 ml/min) nebo u pacientů na dialýze nebyla stanovena a doporučená dávka pro tyto pacienty nebyla stanovena. U pacientů s lehkou nebo středně těžkou poruchou funkce jater se žádná úprava dávky nedoporučuje, ale u pacientů se středně těžkou poruchou funkce jater je třeba při zahájení terapie a ve fázi titrace dávky důkladněji monitorovat známky toxicity. U pacientů s těžkou poruchou funkce jater je doporučeno v průběhu léčby snížit dávku minimálně o 50 %. Tyto pacienty je třeba důkladněji monitorovat kvůli známám toxicity. <sup>\*</sup> Bezpečnost a účinnost přípravku Venclxyto u dětí do 18 let nebyla stanovena. **Způsob podání:** Perorální podání, tablety se mají polykat celé a zapít vodou každý den přibližně ve stejnou dobu. Tablety se musí užívat s jídlem. **Zvláštní upozornění a varování:** Syndrom nádorového rozpadu se při terapii venetoklaxem objevil u pacientů s vysokou nádorovou zátěží. Vyšší riziko TLS při zahájení léčby venetoklaxem mají pacienti s vysokou nádorovou zátěží (např. s některou lymfatickou uzlinou o průměru ≥5 cm nebo s vysokým ALC ≥25 x 10<sup>9</sup>/l). Riziko dále zvyšuje snížená funkce ledvin (CrCl <80 ml/min). U pacientů je třeba posoudit riziko a mají dostávat příslušnou profylaxi TLS včetně hydratace a antihyperurikemických látek. Je třeba monitorovat biochemické parametry krve a abnormality neprodleně řešit. Podávání se musí v případě potřeby přerušit. U pacientů léčených venetoklaxem ve studii v kombinaci s rituximabem nebo obinutuzumabem a ve studii v monoterapii byla hlášena neutropenie 3. nebo 4. stupně. Během léčby se musí monitorovat úplný krevní obraz. U pacientů s těžkou neutropenií se doporučuje přerušit léčbu nebo snížit dávek. Byly hlášeny závažné infekce včetně případů sepse s fatálním zakončením. U pacientů je třeba sledovat jakékoli známky a příznaky infekce. Při podezření na infekci je třeba ihned podat léčbu včetně antimikrobiálních látek a podávání venetoklaxu přerušit nebo přiměřeně snížit jeho dávku. <sup>\*</sup> Během léčby se musí monitorovat úplný krevní obraz. **Nežádoucí účinky:** Nejčastějšími nežádoucími účinky (≥20 %) libovolného stupně u pacientů, kteří dostávali venetoklax ve studii v kombinaci s obinutuzumabem<sup>\*</sup> nebo rituximabem, byly neutropenie, průjem a infekce horních cest dýchacích. Ve studii v monoterapii<sup>\*</sup> byly nejčastějšími nežádoucími účinky neutropenie/snížení počtu neutrofilů, průjem, nauzea, anémie, únava a infekce horních cest dýchacích. Nejčastější uvažovanými závažnými nežádoucími účinky (≥2 %) u pacientů, kteří dostávali venetoklax v kombinaci s obinutuzumabem<sup>\*</sup> nebo rituximabem, byly pneumonie, sepsa, febrilní neutropenie a TLS. Ve studii v monoterapii byly nejčastější uvažovanými závažnými nežádoucími účinky (≥2 %) pneumonie a febrilní neutropenie. <sup>\*</sup> **Přerušit léčbu a snížit dávku kvůli nežádoucím účinkům:** Ke ukončení léčby kvůli nežádoucím účinkům došlo u 16 % pacientů léčených venetoklaxem v kombinaci s obinutuzumabem<sup>\*</sup> nebo rituximabem a ve studii CLL14<sup>\*</sup> a MURANO. Ve studii v monoterapii s venetoklaxem ukončilo léčbu 11 % pacientů<sup>\*</sup> v důsledku nežádoucích účinků. Ke snížení dávky kvůli nežádoucím účinkům bylo přistoupeno u 21 % pacientů léčených kombinací venetoklaxu a obinutuzumabu ve studii CLL14<sup>\*</sup> a u 71 % pacientů léčených kombinací venetoklaxu a rituximabu ve studii MURANO; nejčastějším nežádoucím účinkem, který vedl k přerušení léčby venetoklaxem, byla neutropenie (41 % ve studii CLL14 a 43 % ve studii MURANO).<sup>\*</sup> Ve studii v monoterapii s venetoklaxem došlo k přerušení léčby v důsledku nežádoucích účinků u 40 % pacientů; nejčastějším nežádoucím účinkem, který vedl k přerušení léčby, byla neutropenie (5 %). **Interakce:** Silné nebo středně silné inhibitory CYP3A (ketokonazol, itraconazol, posakonazol, vorikonazol, klarithromycin), inhibitory P-gp a BCRP, indukční CYP3A, azithromycin, látky snižující hladinu žlučových kyselin, sekvestranty žlučových kyselin, warfarin – může se změnit expozice venetoklaxu a může být zvýšeno riziko TLS při zahájení terapie a během titrace dávky. Společné podávání induktoru CYP3A4 může vést ke snížení expozice venetoklaxu a následně k riziku ztráty účinnosti, proto je třeba se současněmu užití venetoklaxu se silnými nebo středně silnými induktory CYP3A4 vyhnout. **Těhotenství a kojení:** Ženy se během užívání přípravku Venclxyto a po dobu nejméně 30 dnů po ukončení léčby mají vyhnout otěhotnění. Ženy ve fertilním věku proto musí během užívání venetoklaxu a po dobu nejméně 30 dnů po ukončení léčby používat vysoce účinnou antikoncepci. V současné době není známo, zda venetoklax může snížit účinnost hormonální antikoncepce, a proto ženy užívající hormonální antikoncepci mají přidat i bariérovou metodu. Během léčby přípravkem Venclxyto je třeba přerušit kojení. **Uchovávaní:** žádné zvláštní podmínky uchovávaní. **Balení:** Venclxyto 10 mg: 10 nebo 14 tablet; Venclxyto 50 mg: 5 nebo 7 tablet; Venclxyto 100 mg: 7 nebo 14 tablet nebo vícenásobné balení 112 tablet. **Držitel rozhodnutí o registraci:** AbbVie Deutschland GmbH & Co. KG, Knollstrasse, 67061 Ludwigshafen, Německo. **Registrační číslo:** Venclxyto 10 mg: EU/1/16/1138/001 (10 tablet), EU/1/16/1138/001 (14 tablet); Venclxyto 50 mg: EU/1/16/1138/003 (5 tablet), EU/1/16/1138/004 (7 tablet); Venclxyto 100 mg: EU/1/16/1138/005 (70 tablet), EU/1/16/1138/006 (10 tablet), EU/1/16/1138/007 (112 tablet). **Poslední revize textu:** 03/2020. Přípravek je vázán na lékařský předpis. Přípravek je vázán na předpis lékaře a je hrazen smluvním zdravotnickým zařízením v veřejného zdravotního pojištění u pacientů s CLL pod indikací schválené pro kombinaci s rituximabem či v monoterapii.

**Tento léčivý přípravek podléhá dalšímu sledování. To umožní rychlé získání nových informací o bezpečnosti. Žádáme zdravotnické pracovníky, aby hlásili jakékoli podezření na nežádoucí účinky.**

<sup>\*</sup>Všimněte si, prosím, změn v informacích o léčivém přípravku. *Seznamte se, prosím, s úplnou informací o přípravku dříve, než jej předepíšete.*

**REFERENCE:** 1. VENCLYXTO SPC, datum poslední revize: 03/2020. 2. Hallek M, Cheson BD, Catovsky D, et al. iwCLL guidelines for diagnosis, indications for treatment, response assessment, and supportive management of CLL. *Blood*. 2018;131(25):2745-2760. 3. Thompson PA, Wierda WG. Eliminating minimal residual disease as a therapeutic end point: working toward cure for patients with CLL. *Blood*. 2016;127(3):279-286. 4. Böttcher S, Hallek M, Ritzgen M, Kneba M. The role of minimal residual disease measurements in the therapy for CLL: is it ready for prime time? *Hematol Oncol Clin North Am*. 2013; 27(2): 267-288.

AbbVie, s.r.o., Metronom Business Center,  
Bucharova 2817/13, 158 00 Praha 5,  
tel.: 233 098 111, fax: 233 098 100, www.abbvie.cz

abbvie

Tab. 2 Diferenciální diagnóza TMAs

TMA	Diagnóza	Terapie
autoimunní TTP	ADAMTS13 < 10 % Inhibitor ADAMTS13	TPE, kortikoidy rituximab
vrozená TTP-USS	ADAMTS13 < 5–10 % není inhibitor mutace v genu ADAMTS13	FFP
STEC-HUS	průkaz infekce STEC průkaz shiga toxinu	podpůrná léčba TPE?
aHUS	mutace v genech pro regulační proteiny alternativní dráhy komplementu, TM, PLG, DGKE	eculizumab
sekundární TMAs malignity	diseminované neoplazie	specifická léčba
léky	antiagregancia, antineoplastické léky, kontraceptiva	vysazení léku TPE u TTP
gravidita	HELLP, preeklampsie, AFLP manifestace TTP a aHUS	ukončení gravidity léčba TTP a aHUS
autoagrese	SLE, APS, CAPS	imunoregulační léčba
CBL C defekt	homocysteinemie, MMAcidemie, mutace MMACHC	hydroxykobalamin
MSD		hydroxykobalamin
infekce		léčba infekce
transplantace kmenových buněk krvetvorby	GVHD, infekce, endoteliopatie	podpůrná terapie
maligní hypertenze DIC	TK koagulopatie	léčba vysokého TK léčba DIC
Non TMAs:  ITP, Evansův syndrom, pseudotrombocytopenie, HIT, gestační trombocytopenie, AFLP, sepse, CPB	chybí MAHA	specifická léčba, pokud je indikována

STEC – shiga toxin *Escherichia coli*, USS – Upshawův-Schulmanův syndrom, TMAs – trombotické mikroangiopatie, aHUS – atypický hemolyticko-uremický syndrom, TTP – trombotická trombocytopenická purpura, TPE – terapeutická léčebná plazmaferéza, SLE – systémový lupus erythematos, APS – antifosfolipidový syndrom, CAPS – katastrofický APS, MMA – *methylmalonic acid*, MMACHC – *methylmalonic aciduria and homocystinuria type C protein*, GVHD – *graft versus host disease*, TK – tlak krevní, DIC – diseminovaná intravaskulární koagulace, TM – trombomodulin, PLG – plazminogen, DGKE – diacylglycerol kináza epsilon, MSD – defekt metionin syntetázy, AFLP – *acute fatty liver in pregnancy*, HIT – heparinem indukovaná trombocytopenie, CPB – kardiopulmonární bypass

účinku TPE je eradikace inhibitoru ADAMTS13 a snížení koncentrace ULVWF s dodáním enzymu ADAMTS13. **U vrozené TTP většinou postačí infuze čerstvé mražené plazmy** bez nutnosti TPE [14]. Poločas ADAMTS13 je cca 2–3 dny. TPE často kombinujeme s **podáním kortikoidů**. **Rituximab** má své místo u pacientů s refrakterní, exacerbovanou nebo relabovanou TTP, i když existují doporučení pro *up front* použití u vysoce rizikových pacientů nebo při výrazném poklesu aktivity ADAMTS13 [1]. TPE postupně ukončujeme při vzestupu trombocytů

nad  $150 \times 10^9/L$  dva dny po sobě. Významnou finanční úsporu představuje užití **biosimilars rituximabu** se srovnatelným klinickým efektem [15].

**U rezistentní TTP** (cca 10–15 % nemocných) je navíc možností indikovat **TPE 2× denně, rituximab, cyklosporin, pulzy cyklofosfamidu**, eventuálně **bortezomib**, který je zaměřen proti plazmocytům [13]. Dávkování bortezomibu odpovídá schématům terapie mnohočetného myelomu. Ve studiích se dále zkouší podání **rekombinantního ADAMTS13**, užití inhi-

bitoru interakce ULVWF-destičkový glykoprotein Ib v podobě **caplacizumabu** [16], eventuálně lze **indikovat splenektomii** [17] u případů rezistentních na ostatní terapeutické modalit. Caplacizumab je v ČR registrován a v dohledné době bude dostupný. Po vzestupu trombocytů nad  $50 \times 10^9/L$  je doporučena **antitrombotická prevence** aspirinem a/nebo LMWH [7]. Byl popsán příznivý efekt **léčby ofatumumabem** (anti-CD 20 druhé generace) u nemocné s hypersenzitivitou na rituximab [18]. U dvou nemocných s rezistentní TTP byl detekován příznivý léčebný **účinek eculizumabu** [19]. Indikace podání **caplacizumabu** byla podpořena studiemi TITAN a HERCULES [20]. Jelikož caplacizumab neovlivňuje primární patofyziologii onemocnění, dochází po jeho vysazení k exacerbaci nebo relapsu TTP. Nicméně caplacizumab výrazně zkrátí dobu uzavřené mikrocirkulace s významnými konsekvencemi pro „přežití“ orgánů a tkání. **N-acetylcystein** (NAC) modifikuje multimery ULVWF. Ve studiích Chena et al. vedlo podání NAC ke zmenšení multimerů VWF a k poklesu schopnosti VWF aglutinovat krevní destičky [21].

Závažný problém představuje **recidivující TTP** u nemocných s perzistujícím deficitem ADAMTS13. V terapii se zkouší postupy popsané u pacientů s primárně rezistentní TTP. Relaps TTP lze predikovat stanovením koncentrace imunitních komplexů ADAMTS13/IgG [22], v praxi spíše detekujeme opakující se významný pokles aktivity ADAMTS 13.

### HEMOLYTICKO-UREMICKÝ SYNDROM

Hemolyticko-uremický syndrom (HUS) přichází buď ve formě typického, s infekcí asociovaného syndromu (**STEC-HUS**: Shiga toxin *Escherichia coli*), nebo jako atypický HUS – **aHUS** [23]. Nově se STEC-HUS označuje jako **IA-HUS** (*infection-associated HUS*) a aHUS jako **CM-HUS** (*complement-mediated HUS*). Na rozdíl od TTP není trombocytopenie většinou tak závažná (nad  $30 \times 10^9/L$ ) a v popředí je výrazné postižení ledvin často s nutností hemodialýzy a s eventuální indikací transplantace ledviny. U **STEC-HUS je příčinou endoteliopatie a aktivace trombocytů shiga toxiny**, kterým předchází hemoragický průjem. STEC-HUS je daleko častější formou TMA než aHUS (85–90 %). U **STEC-HUS** se shiga toxiny (shiga toxin 1 a 2) vážou na **receptor globotriaosylceramid** (CD77, Gb3) na povrchu renálních endotelií [24]. Příčinou typického HUS může být i **infekce Shigella dysenteriae sérotyp 1**.

**aHUS je vzácným** onemocněním (incidence cca 0,5–2/milion), spojeným s **dysregulací alternativní dráhy aktivace komplementu**. Přichází u cca 5 % nemocných s HUS. Většina pacientů s aHUS vykazuje **heterozygotní mutace** v genech **pro regulační pro-**

**teiny této dráhy a/nebo v genech kódujících složky komplementu – buď loss of function** (faktor H, faktor I, *membrane cofactor protein* (MCP/CD46), trombomodulin), nebo **gain of function** (C3, faktor B) [23]. U některých nemocných s aHUS byly prokázány **protilátky proti faktoru H** [23]. Uvedené mutace mají za následek hyperaktivaci alternativní cesty systému komplementu [25] s **tvorbou MAC membrane attack complex C5b-C9 na povrchu endotelu a na trombocytech**. Vrozené abnormality aktivace alternativní dráhy komplementu jsou detekovány u 70 % případů aHUS [26]. **Mutace genu pro faktor H** jsou zastoupeny přibližně v 30 % případů aHUS. Faktor H je hlavním regulačním faktorem alternativní dráhy komplementu a představuje kofaktorovou funkci pro serinovou proteázu v podobě **faktoru I**, který štěpí C3b a C4b. **Autoprotiilátky proti faktoru H** jsou přítomny u cca 5–10 % případů aHUS [23]. Mutace v genu pro **faktor I** přicházejí u cca 10 % nemocných s aHUS. **MCP/CD 46** je membránově vázaný kofaktor faktoru I a jeho mutace se vyskytují u až 15 % případů aHUS. **Gain of function mutace C3** mají za následek **hyperfunkci C3 konvertázy** a jsou přítomny u cca 10 % pacientů s aHUS. Rovněž mutace **faktoru B** indukují hyperfunkci C3 konvertázy s výskytem u cca 4 % případů aHUS [23]. **Defekty trombomodulinu** jsou vzácné – vyskytují se pouze v cca 3 % případů. Je snižená aktivace TAFI na faktor TAFIa, který štěpí C3a a C5a [23].

K manifestaci aHUS často přichází v rámci **second hit teorie** v podobě infekcí, těhotenství apod. Mimo postižení ledvin může dojít k ischemickému poškození dalších orgánů – CNS, srdce, GIT apod. **U postižení GIT může být detekován průjem**, což znesnadní odlišení aHUS od STEC-HUS. aHUS se dále může manifestovat u řady infekcí, u maligních onemocnění, po léčích, u transplantací kmenových buněk krvetvorby, v průběhu těhotenství nebo u maligní hypertenze. Význam v etiopatogenezi aHUS mají i mutace v oblasti **CFHR 1-5 (complement factor H-related proteins 1-5) zvláště CFHR 1 a 3**.

### Klinický obraz

V popředí klinického průběhu typického HUS – **STEC-HUS je hemoragický průjem**, který předchází manifestaci syndromu, s výskytem hlavně u dětí mladších 5 let. STEC-HUS má u dospělých horší prognózu. Nacházíme známky MAHA – schistocyty, vzestup LDH, pokles haptoglobinu, hyperbilirubinemií se vzestupem nekonjugovaného bilirubinu a **trombocytopenií, která většinou není tak závažná jako u TTP** (trombocyty nad  $30 \times 10^9/L$ ) a **výrazné poškození ledvin**. U HUS i aHUS mohou být mimo závažné postižení ledvin i ischemická postižení dalších orgánů – CNS, srdce, GIT apod.

**Laboratorní vyšetření**

V popředí je detekce MAHA s trombocytopenií a selháváním ledvin s aktivitou ADAMTS13 nad 10 %, bez přítomnosti inhibitoru. Kultivačními a/nebo PCR testy lze detekovat **infekci STEC**, lze prokázat shiga toxiny v krvi nebo stolici [27]. Specializovaná vyšetření odhalí **defekty alternativní dráhy systému komplementu** u aHUS. **Postižení orgánů** se projeví vzestupem kreatininu, dále troponinu u kardiální léze atd. Pacienti s kardiálním defektem mají horší prognózu.

**Diferenciální diagnóza**

U jasného HUS nutno odlišit STEC-HUS od aHUS. Jinak platí diagnostika uvedená u TTP v tabulce 2.

**Terapie**

U **STEC-HUS** je hlavní terapií **podpurná léčba** (hydratace, léčba hypertenze s eventuální hemodialýzou; antibiotická léčba je podle některých autorů kontraindikována). Někteří pacienti reagují na léčbu ecilizumabem [28]. Shiga toxiny vážou faktor H, a mohou tak interferovat s jeho regulační funkcí aktivace komplementu [29].

Prognóza **aHUS** se dramaticky zlepšila se zavedením **inhibitoru C5 složky komplementu v podobě ecilizumabu**. Nevyřešeným problémem terapie tímto inhibitorem je otázka vysazení ecilizumabu, což je spojeno s rizikem rekurence aHUS [30]. U pacientů **s protilátkou proti faktoru H** je přístupem volby navíc terapeutická výměnná plazmaferéza TPE s eventuální imunosupresivní léčbou. Terapii ecilizumabem lze monitorovat vyšetřením hladiny léku a/nebo stanovením aktivity komplementu (např. poměr C3 : CH50) s možností prodloužení nebo zkrácení intervalu podání ecilizumabu [31]. Pacienti léčení ecilizumabem jsou náchylní **k infekcím enkapsulovanými bakteriemi**, zvláště meningokoky, a doporučuje se vakcinace a antibiotická prevence těchto komplikací, navíc i vakcinace proti *Haemophilus influenzae* a pneumokokům. Byl popsán polymorfismus C5 zabraňující vazbě ecilizumabu na C5. V těchto případech byl použit rekombinantní **protein Coversin** (alternativní C5 inhibitor) [32].

**SEKUNDÁRNÍ TROMBOTICKÉ MIKROANGIOPATIE****Gravidita a šestinedělí**

V graviditě a šestinedělí se mohou vyskytnout TTP i aHUS. Specifickou TMA v graviditě je **HELLP syndrom** (*hemolysis, elevated liver enzymes, low platelets*), kdy vedle eventuálního **ukončení gravidity** se zkoušela i **léčba dexametazonem**. Některé randomizované

studie však neprokázaly účinnost steroidní terapie [33]. Nicméně u rozvinutého HELLP syndromu je dexametazon vnímán jako doporučený postup zlepšující vyzrávání plic novorozence i prognózu matky. HELLP syndrom je často manifestací v rámci **preeklampsie** se zvýšeným krevním tlakem a proteinurií [34]. V popředí klinického obrazu je bolest v pravém podžebří, mnohdy se známkami postižení i jiných orgánů. Afekce jater může vést i k hepatální ruptuře. Komplikacemi HELLP syndromu může být přechod v DIC, abrupce placenty, subkapsulární hematoma až ruptura jater, selhání ledvin, plicní edém a postižení CNS ve smyslu ischemie či krvácení [35]. Jelikož v těhotenství dochází k aktivaci komplementu, byly publikovány kazuistiky **podání ecilizumabu** u pacientek s HELLP syndromem [35].

Dále je nutno rovněž odlišit **acute fatty liver of pregnancy (AFLP)**, kdy prokazujeme selhávání jater a prodloužené koagulační testy, pokles antitrombinu a albuminu a hypoglykemií [36].

**Malignity**

U hematologických i solidních neoplazií se může vyvinout sekundární TMA v podobě TTP/HUS postižení. Základem léčby v těchto případech je antineoplastická terapie. Nutno vždy odlišit syndrom DIC. TMA s maligních onemocnění mohou být indukovány i při terapii cytostatiky (viz níže).

**Léky**

Bylo popsáno více jak 70 léků s možností indukovat TMA [37].

**Antiagregancia:** ticlopidin a clopidogrel. U ticlopidinu je často výskyt inhibitoru ADAMTS13, pomůže zde vedle vysazení léku i TPE.

**Antineoplastická léčba:** mitomycin C, cisplatina, vincristin, gemcitabin, inhibitory calcineurinu – cyklosporin, tacrolimus, VEGF (*vascular endothelial growth factor*) inhibitory – bevacizumab, sunitinib, mTOR inhibitory: sirolimus, everolimus. Léčbou volby je vysazení léku a podpurná terapie. U TMA po gemcitabinu byl popsán pozitivní efekt léčby ecilizumabem [38]. Demirsoy et al. detekovali autoimunní TTP u pacienta s CML při terapii dasatinibem [39].

**Kontraseptiva**

**Autoimunní onemocnění.** Systémový lupus erythematoses, antifosfolipidový syndrom APS, dermatomyozitida. Základem léčby je terapie vyvolávajícího onemocnění. Mohou se zde však manifestovat jak TTP, tak i aHUS (*second hit* teorie). **Katastrofický APS (CAPS)** – jsou zde popsány pozitivní zkušenosti s terapií ecilizumabem [40].



# octaplas LG<sup>®</sup>

## Farmaceuticky ošetřená plazma



## Kvalita plazmy a snížení rizika infekcí podle nejnovějších poznatků

### Zkrácená informace o přípravku

**NÁZEV:** Octaplas LG, infuzní roztok **SLOŽENÍ:** Vak o objemu 200 ml obsahuje 9-14 g proteinů lidské plazmy specificky podle krevních skupin AB0 (45-70 mg/ml). Octaplas LG se dodává v samostatných obalech podle následujících krevních skupin: A, B, AB a 0. **INDIKACE:** Komplexní nedostatek koagulačních faktorů jako koagulopatie následkem selhání jater nebo masivní transfuze. Substituční terapie nedostatku koagulačních faktorů, není-li k dispozici koncentrát specifického koagulačního faktoru (např. faktor V nebo XI) nebo v mimořádných situacích, kdy není možné provést přesnou laboratorní diagnostiku. Rychlá změna účinných perorálních antikoagulantů (typu kumarinu nebo indandionu), kdy je nedostatek vitamínu K zapříčiněn zhoršenou funkcí jater nebo v nouzových situacích. Potenciálně nebezpečná krvácení během fibrinolytické terapie využívající např. aktivátory tkáňového plasminogenu u pacientů, kteří neodpovídají na konvenční opatření. Procedury terapeutické výměny plazmy, včetně výměn u pacientů s trombotickou trombocytopenickou purpurou (TTP). **DÁVKOVÁNÍ A ZPŮSOB UŽITÍ:** Závisí na klinickém obraze a bezprostředních potížích, obvyklá počáteční dávka přípravku je 12-15 ml/kg těl. hm. To by mělo vést ke zvýšení hladin koagul. faktorů v plazmě pacienta přibližně o 25 %. Je velmi důležité sledovat odezvu, jak klinicky, tak i měřeními např. aktivovaného parciálního trombotoplastinového času (aPTT), protrombinového času (PT) nebo stanovením specifických koagul. faktorů. **Dávkování při nedostatku koagul. faktorů:** Adekvátního hemostatického účinku při menších a středních krváceních nebo při chirurgickém výkonu u pacientů s nedostatkem koagul. faktorů je za obvyklých podmínek dosaženo po infuzi 5-20 ml přípravku/kg těl. hm. To má vést ke zvýšení hladin koagul. faktorů v plazmě pacienta přibližně o 10-33 %. Při větších krváceních či chirurgických výkonech má být konzultován hematolog. **Dávkování u TTP a krvácení při intenzivní výměně plazmy:** Při terapeutických procedurách výměny plazmy má být konzultován hematolog. U pacientů s TTP má být nahrazen celý objem vyměněné plazmy přípravkem. **Způsob podání:** Podávání přípravku musí být založeno na specifické krevní skupině AB0. V neodkladných případech lze považovat krevní skupinu AB u přípravku za univerzální plazmu, protože ji lze podávat všem pacientům bez ohledu na krevní skupinu. Přípravek musí být podán prostřednictvím intravenózní infuze po rozmrazení, viz bod 6.6 úplného Souhrnu informací o přípravku (SPC), přičemž je třeba použít infuzní sadu s filtrem. Během infuze je třeba použít aseptickou techniku. Po rozmrazení je roztok čirý až mírně opalizující a neobsahuje žádné pevné ani želatinové částice. K toxicitě citrátu může dojít, pokud je podáno více než 0,020-0,025 mmol citrátu/kg za minutu. Proto rychlost infuze nemá přesáhnout 1 ml přípravku/kg za minutu. Toxické účinky citrátu lze minimalizovat podáním vápníku. **Pediatrická populace:** Údaje o dětech a dospívajících (0-16 let) jsou omezené. **KONTRAINDIKACE:** Nedostatek IgA s dokumentovanými protilátkami proti IgA. Hypersenzitivita na léčivou látku nebo na kteroukoli pomocnou látku uvedenou v bodě 6.1 nebo na reziduua z výrobního procesu podle bodu 6.3 SPC. **Závazný nedostatek proteinu S. VÝZNAMNÉ INTERAKCE:** Interakce: Nebyly zjištěny žádné interakce s jinými léčivými přípravky. **Inkompatibility:** Přípravek lze smísit s červenými krvinkami a krevními destičkami, je-li respektován kompatibilita AB0 obou složek. Přípravek nesmí být smíchován s ostatními léčivými přípravky, neboť může dojít k inaktivaci a vzniku sraženin. Případně tvorbu krevních sraženin se předchází tak, že se vyloučí podávání roztoků obsahujících vápník stejnou intravenózní cestou jako přípravek. **Hlavní nežádoucí účinky:** Vzácně lze pozorovat hypersenzitivní reakce. Obvykle jde o mírné reakce alergického typu projevující se kopřivkou, erytémem, začervenáním nebo svěděním. Vážnější formy mohou být komplikovány nízkým krevním tlakem nebo angioedémem obličeje nebo hrtanu. Jsou-li zasaženy jiné orgánové systémy – kardiovaskulární, respirační nebo gastrointestinální – reakce by měla být považována za anafylaktickou nebo anafylaktoidní. Anafylaktické reakce mohou mít rychlý nástup a mohou být vážné a mohou zahrnovat nízký krevní tlak, tachykardii, bronchospasmus, sípot, kašel, dušnost, nauzeu, zvracení, průjem, bolesti břicha nebo bolesti zad. Vážné reakce mohou pokračovat šokem, synkopou, selháním dýchání a velmi vzácně i smrtí. Vysoká rychlost podávání infuze může vzácně způsobit kardiovaskulární účinky jako následek toxicity citrátu (pokles ionizovaného vápníku), zejména u pacientů s poruchami funkcí jater. V průběhu procedur výměny plazmy lze vzácně pozorovat symptomy zapříčiněné toxicitou citrátu, např. únavu, parestézii, tremor a hypokalciemi. Nižší uvedené nežádoucí účinky byly pozorovány během klinických hodnocení prováděných s předchůdcem přípravku Octaplas LG a během podávání předchůdců tohoto přípravku po jejich schválení: Časté: kopřivka, svědění. Méně časté: anafylaktoidní reakce, hypestezie, hypoxie, zvracení, nauzeu, horečka. Pro informace o nežádoucích účincích s nižší četností a další informace viz SPC. **UPOZORNĚNÍ:** Přípravek by neměl být používán: jako expandér objemu; při krvácení způsobeném nedostatkem koagul. faktorů, kdy je k dispozici koncentrát specifického faktoru; při nápravě hyperfibrinolýzy při transplantaci jater nebo v jiných situacích s komplexními narušeními homeostázy způsobenými nedostatkem inhibitoru zvaného též  $\alpha_2$ -antiplazmin. Přípravek by měl být používán s nejvyšší opatrností při: nedostatku IgA; alergii na protein plazmy; předchozí reakci na čerstvě zmrazenou plazmu (FFP) nebo přípravek Octaplas LG; manifestní nebo latentní dekompenzaci srdečního selhání; plicním edému. Pro omezení rizika venózního tromboembolismu způsobeného sníženou aktivitou proteinu S přípravku Octaplas LG ve srovnání s běžnou plazmou (viz bod 5.1 SPC) by měla být všem pacientům s rizikem trombotických komplikací věnována zvýšená pozornost vč. uplatnění příslušných opatření. Při intenzivních procedurách výměny plazmy by měl být přípravek použit k nápravě koagulační abnormality při výskytu abnormálního krvácení. Standardní opatření pro prevenci infekcí vznikajících při použití přípravku připravených z lidské krve či plazmy zahrnují výběr dárců, screening jednotlivých odběrů a pool plazmy na specifické markery infekce a účinné kroky při výrobě zaměřené na deaktivaci a odstranění virů a prionů. Přesto nelze zcela vyloučit přenesení původců infekce, což se týká i neznámých a nově objevených virů a dalších patogenů. Přijatá opatření jsou považována za efektivní pro obalené viry, např. HIV, HBV a HCV, ale mohou mít omezené účinky proti neobaleným virům, např. HAV, HEV a parvoviru B19. Infekce parvovirem B19 může být závažná u těhotných žen (infekce plodu) a u osob s imunodeficiencí nebo zvýšenou erytropoézou (např. hemolytickou anémií). Virus HEV může také závažně ovlivnit séronegativní těhotné ženy. Přípravek by tedy měl být podáván pouze pacientům, u nichž jsou pro jeho indikaci závažné důvody. U pacientů, kteří pravidelně dostávají přípravky připravené z lidské krve nebo plazmy, je třeba zvážit vhodnou vakcinaci (např. proti HBV a HAV). Při každém podání se důrazně doporučuje zaznamenat název přípravku a číslo šarže, aby byly uchovávány záznamy o použitých šaržích a mohly být vysledovány vztah mezi pacientem a šarží. Podávání přípravku musí být založeno na specifické krevní skupině AB0. V neodkladných případech lze považovat krevní skupinu AB u přípravku za univerzální plazmu, protože ji lze podávat všem pacientům bez ohledu na krevní skupinu. Pacienti by měli být sledováni alespoň po dobu 20 minut po podání. V případě anafylaktické reakce nebo šoku musí být infuze okamžitě přerušena a poté je třeba postupovat podle pokynů pro šokovou terapii. Údaje o použití přípravku u pediatrických pacientů jsou omezené, přípravek má být použit pouze po pečlivém zvážení výhod/rizik individuálně u každého dítěte. Pasivní přenos složek plazmy z přípravku Octaplas LG (např.  $\beta$ -lidský choriový gonadotropin,  $\beta$ -HCG) může vést k zavádějícím laboratorním výsledkům u příjemce; byl např. hlášen falešně pozitivní těhotenský test. Tento léčivý přípravek obsahuje maximálně 920 mg sodíku v sárku, což odpovídá maximálně 46 % doporučeného maximálního denního příjmu sodíku potravou podle WHO pro dospělého, který činí 2 g sodíku. **PODMÍNKY UCHOVÁVÁNÍ:** Doba použitelnosti je 4 roky. Uchovávejte a připravujte zmrazené (při teplotě  $\leq -18^\circ\text{C}$ ). Uchovávejte přípravek v původním obalu, aby byl chráněn před světlem. Chemická a fyzikální stabilita po otevření před použitím byla prokázána na dobu 5 dnů při teplotě 2-8  $^\circ\text{C}$  nebo 8 hod při pokojové teplotě (20-25  $^\circ\text{C}$ ). Z mikrobiologického hlediska má být přípravek použit okamžitě. Není-li použit okamžitě, doba a podmínky uchování přípravku po otevření před použitím jsou v odpovědnosti uživatele. **DRŽITEL ROZHODNUTÍ O REGISTRACI:** Octapharma (IP) SPRL, Allée de la Recherche 65, 1070 Anderlecht, Belgie **DATUM SCHVÁLENÍ/POSLEDNÍ REVIZE:** 8.6.2016/25.10.2019 **VÝDEJ A HRAZENÍ:** Přípravek je pouze na lékařský předpis, hrazen z veřejného zdravotního pojištění. Aktuální informace o výši a podmínkách úhrady viz <http://www.sukl.cz/sukl/seznam-liciv-a-pzlu-hrazenych-ze-zdrav-pojisteni>. Před předepsáním přípravku se prosím seznamte s úplnou verzí Souhrnu informací o přípravku.

Octapharma CZ s.r.o., Dělnická 213/12, Praha 7, 170 00, Česká republika, tel. č. +420 266 793 513, [www.octapharma.cz](http://www.octapharma.cz)



For the safe and optimal use of human proteins

**Vrozené poruchy metabolismu.** Defekt kobalamínu C (Cbl C) je nejčastějším genetickým postižením metabolismu kobalamínu (vitamin B12) [41]. Absorpce, transport, skladování a intracelulární metabolismus Cbl C je komplexní, což se odráží ve vysokém počtu nejméně 21 genů regulujících tyto procesy u člověka [20]. Defekt Cbl C je způsoben mutacemi v genu Cbl C, který je umístěn na krátkém raménku 1. chromozomu (1p34.1). Gen je znám pod akronymem **MMACHC (methylmalonic aciduria and homocystinuria type C protein)**, v současné době je popsáno více jak 80 mutací. Mutace jsou autozomálně recesivní. Vážně **konverze cyanokobalamínu** na esenciální kofaktory **metylkobalamín a adenosylkobalamín**. V plazmě je zvýšená koncentrace homocysteinu a kyseliny metylmalonové. V klinickém obraze nacházíme postižení nervového systému, jater, ledvin a kostní dřevě a jiných orgánů. V popředí mohou být projevy **aHUS**. Pacienti mají normální až zvýšenou koncentraci vitamínu B12. Mortalita je vysoká (cca 40 %). Mechanismus TMA není znám, avšak homocystein poškozuje endotelie. Lékem volby je intramuskulární **aplikace vysokých dávek hydroxykobalamínu**, navíc medikace **betainu a kyseliny listové** [41].

**Defekt kobalamínu G: deficiencie metionin syntetázy (MSD)** představuje vrozený defekt metabolismu kobalamínu s projevy megaloblastické anémie a neurologickými poruchami. Je zvýšená hladina homocysteinu. Hladina vitamínu B12 je v normě. Byl popsán HUS, reagující na léčbu hydroxykobalamínem intramuskulárně [42]. Mutace v genu pro metionin syntetázu jsou autozomálně recesivní.

**Perniciózní anémie.** Tran prokázal 68% výskyt perniciózní anémie u pacientů s deficiencí kobalamínu a projevy TMA [43].

**Infekce.** Mohou být spouštěčem TTP i aHUS v rámci „second hit“ patofyziologie. Sekundární TMA se mohou manifestovat po celé řadě infekcí, jak bakteriálních, tak virových, nutno vždy odlišit sepsi a DIC. Seznam možných vyvolávajících infekcí je zobrazen v tabulce 3.

Tab. 3 Infekce vyvolávající TMA

STEC-HUS
Neuraminidázou vyvolané Influenza A, pneumokok
Jiné bakteriózy: <i>Haemophilus influenzae</i> , <i>Bordetella pertussis</i> , <i>Clostridium difficile</i> , <i>Campylobacter</i>
Virózy: HIV, CMV, EBV, HCV, HAV, coxsackie B, parvovirus B19, dengue
Parazitózy: plazmodia

HIV – human immunodeficiency virus, CMV – cytomegalovirus, EBV – virus Ebsteina Barrové, HCV – virus hepatitidy C, HAV – virus hepatitidy A

**Neuraminidázou vyvolaný HUS.** V etiopatogenezi této jednotky je **infekce pneumokokem**, kdy působením neuraminidázy je odkryt TF antigen (Thomsenův-Friedenreichův antigen) na erythrocytech a glomerulárním endotelu s následnou hemolýzou přirozenými anti-TF IgM protilátkami [23, 40]. Je pozitivní přímý Coombsův test. K manifestaci této jednotky dochází i při **infekci influenzou A**.

**Transplantace hemopoetických kmenových buněk.** Mechanismus potenciace TMA v této situaci je pravděpodobně poškození endotelu radioterapií, chemoterapií, reakcí štěpu vůči hostiteli (GVHD), infekcí CMV. Terapie je symptomatická. U části nemocných byly prokázány genetické mutace systému komplementu s možností terapie eculizumabem [44]. TMA se mohou objevit i u nemocných s transplantací solidních orgánů.

**Maligní hypertenze** vede k poškození endotelu. Terapií volby je agresivní léčba vysokého tlaku [45].

#### Diseminovaná intravaskulární koagulace (DIC)

K odlišení DIC poslouží globální koagulační testy (aPTT a PT), které jsou u non-DIC TMA v normě. Všechny TMA mohou však sekundárně vyústit v DIC [46]. U DIC dochází ke konzumpci ADAMTS13, většinou je však aktivita enzymu nad 10 %.

**Koagulační defekty.** TMA mohou být prokázány při vrozených defektech trombomodulinu a plazminogenu, tyto jednotky jsou velmi vzácné. Dochází k aktivaci koagulace a systému komplementu.

**Diacylglycerol kináza epsilon (DGKE).** Postižení funkce diacylglycerol kinázy epsilon (DGKE) je důsledkem recesivních mutací v genu pro DGKE. Pacienti se manifestují většinou v prvním roku života se známkami aHUS. Mechanismus vzniku TMA není přesně znám, u DGKE *knock-out* myši byly pozorovány poruchy metabolismu prostaglandinů v glomerulech ledvin [47]. Terapie je supportivní.

**Monoklonální gamapatie.** Ravindran et al. zaznamenali přítomnost monoklonální gamapatie u 13,7 % nemocných s TMA. Mechanismus indukce TMA není jasný [48].

**Hadí jedy** byly popsány TMA po uštknutí hadem [49].

## ZÁVĚR

TMA jsou závažnými onemocněními spojenými i dnes s vysokou morbiditou a mortalitou. V současné době je největším přínosem v diagnostice i terapii TMA stanovení aktivity enzymu ADAMTS13 a jeho IgG inhibitoru, což umožní odlišení vrozené i získané TTP od ostatních TMA. U získané formy TTP je terapií volby velkoobjemová výměnná plazmaferéza (TPE). V oblasti diagnostiky a léčby aHUS došlo k posunu možností

stanovením autozomálních mutací genů pro regulační proteiny alternativní dráhy aktivace komplementu s indikací podání inhibitoru C5 v podobě eculizumabu. U refrakterní TTP jsou k dispozici nové postupy, avšak závažná TTP s vysokým titrem inhibitoru ADAMTS13 má dnes i nadále za následek frekventní mortalitu (cca 10–20 %). U sekundárních TMAs většinou nejsou k dispozici specifické testy a terapie těchto jednotek spočívá v léčbě vyvolávající příčiny spolu s podpůrnou terapií. V patogenezi sekundárních TMAs mohou však hrát určitou roli dysbalance v systému komplementu a existují zde zprávy o dobré terapeutické odpovědi na eculizumab u některých refrakterních TMAs [50].

### SEZNAM ZKRATEK

ADAMTS13	– <i>a disintegrin and metalloprotease with thrombospondin motif 13</i>
AFLP	– <i>acute fatty liver in pregnancy</i>
aHUS	– atypický HUS
APS	– antifosfolipidový syndrom
aPTT	– aktivovaný parciální
CAPS	– katastrofický APS
CFHR	– <i>complement factor H-related protein</i>
CMV	– cytomegalovirus
DGKE	– diacylglycerol kináza epsilon
DIC	– diseminovaná intravaskulární koagulace
FRET	– <i>fluorescence resonance energy transfer</i>
GVHD	– <i>graft-versus host disease</i>
HELLP	– <i>syndrom hemolysis, elevated liver enzymes, low platelets syndrom</i>
HUS	– hemolyticko-uremický syndrom
ITP	– imunitní trombocytopenická purpura
MAC	– <i>membrane attack complex</i>
MAHA	– mikroangiopatická hemolytická anémie
MMACHC	– <i>methylmalonic aciduria and homocystinuria type C protein</i>
MCP	– <i>membrane cofactor protein</i>
PT	– protrombinový čas
SELDI-TOF	– <i>surface enhanced laser desorption/ionization-time of flight</i>
STEC	– shiga toxin produkující <i>E. coli</i>
TMAs	– trombotické mikroangiopatie
TPE	– <i>therapeutic plasma exchange</i>
TTP	– trombotická trombocytopenická purpura
ULVWF	– <i>ultralarge multimers of vWF</i>
USS	– Upshawův-Schulmanův syndrom
vWF	– von Willebrandův faktor

### LITERATURA

1. Saha M, Mc Daniel JK, Zheng XL. TTP: pathogenesis, diagnosis and potential novel therapeutics. *J Thromb Hemost.* 2017;15:1889–1900.

- Caggl M, Aigner C, Sunder-Plassman G, Schmit A. Thrombotische mikroangiopathien. *Med Klin Intensivmed Notfmed.* 2016;111:434–439.
- Salaj P. Thrombocytopenické purpury. *Vnitř Lék.* 2005;91:854–860.
- Kremer Hovinga JA, Coppo P, Lämmle B, et al. TTP. *Nat Rev/Dis Primers.* 2017;3:1–17.
- Moschcowitz E. Hyaline thrombosis of the terminal arterioles and capillaries: a hitherto undescribed disease. *Proc N Y Pathol Soc.* 1924; 24:21–24.
- Scully M, Hunt BJ, Benjamin S, et al. Guidelines on the diagnosis and management of TTP and other TMAs. *Br J Haematol.* 2012;158:323–335.
- Muia J, Gao W, Haberichter SL, et al. An optimized fluorogenic ADAMTS13 assay with increased sensitivity for the investigation of patients with TTP. *Thromb Haemost.* 2013;11:1511–1518.
- Jin M, Cataland S, Bissel M, Wu HM. A rapid test for the diagnosis of TTP using SELDI-TOF-mass spectrometry. *J Thromb Haemost.* 2006;4:333–338.
- Mackie I, Langley K, Chitolie A, et al. Discrepancies between ADAMTS13 activity assays in patients with TMAs. *Thromb Haemost.* 2013;109:488–496.
- Peyvandí F, Palla R, Lotta A, et al. ADAMTS13 assays in TTP. *Thromb Haemost.* 2010;8:361–340.
- Fuchs TA, Kremer Hovinga JA, Schatzberg D, et al. Circulating DNA and myeloperoxidase indicate disease activity in patients with TMAs. *Blood.* 2012;120:1157–1164.
- Amin Asnafi A, Jalati MT, Pezeshki SMS, et al. The association between HLAs nad ITP, TTP and HIT. *J Pediat Hematol Oncol.* 2019;41:81–86.
- Coppo P. Management of TTP. *Transfus Clin Biol.* 2017;24:148–158.
- Čermáková Z, Blahutová Š, Kořistka M, et al. První zkušenosti jednoho centra s použitím přípravku Octaplas v léčbě pacientky s vrozenou formou TTP. *Transfuzie Hematol Dnes.* 2012;18:162–164.
- Stubbs MJ, Low R, McGuckin S, et al. Comparison of rituximab originator (MabThera) to biosimilar (Truxima) in patients with immune-mediated TTP. *Br J Haematol.* 2019;185:912–917.
- Peyvandí F, Scully M, Kremer Hovinga JA, et al. Caplacuzimab for acquired TTP. *N Engl J Med.* 2016;374:511–522.
- Coppo P. Treatment of autoimmune TTP in the more severe forms. *Transfus Apher Sci.* 2017;56:52–56.
- Al-Samkari H, Grace RF, Connors JM. Ofatumumab for acute treatment and prophylaxis of a patient with multiple relapses of acquired TTP. *J Thromb Thrombolys.* 2018;46:81–83.
- Vigna E, Petrunaro A, Perri A, et al. Efficacy of eculizumab in severe ADAMTS 13 deficient TTP refractory to standard therapy. *Transfus Apher Sci.* 2018;57:247–249.
- Dane K, Chaturvedi G. Beyond plasma exchange: novel therapies for TTP. *Hematology.* 2018;1:539–547.
- Chen J, Rehemian A, Gushiken FC, et al. N-acetylcysteine reduces the size and activity of VWF in human plasma and mice. *J Clin Invest.* 2011;121:593–603.
- Mancini I, Ferrari B, Vaisecchi C, et al. ADAMTS 13-specific circulating complexes as potential predictors of relapse in patients with acquired TTP. *Eur J Inter Med.* 2017;39:79–83.

23. Karpman D, Loos S, Tati R, Arvidsson I. HUS. *J Inter Med.* 2017;281:123–148.
24. Desch K, Motto D. Is there a shared pathophysiology for TTP and HUS? *J Am Soc Nephrol.* 2007;18:2457–2460.
25. Laurence J, Haller H, Mannuccio Mannucci P, et al. aHUS: Essential aspects of an accurate diagnosis. *Clin Adv Hematol Oncol.* 2016;14(S11):2–15.
26. Dixon BP, Gruppo RA. Atypical HUS. *Pediatr Clin N Am.* 2018;65:509–525.
27. He X, Ardissino G, Patfield S, et al. An improved method for the sensitive detection of shiga toxin 2 in human serum. *Toxins (Basel).* 2018;10(2):59.
28. Fakhouri F, Loirat Ch. Anticomplement treatment in atypical and typical HUS. *Semin Hematol.* 2018;55:150–158.
29. Dixon BP, Gruppo RA. Atypical HUS. *Pediatr Clin N Am.* 2018;65:509–525.
30. Sahutoglu T, Basturk T, Sakaci T, et al. Can eculizumab be discontinued in aHUS? Case report and review of the literature. *Medicine.* 2016;95:31–37.
31. Kerboua KE, Haiba F, Batouche D. C3:CH50 ratio as a proposed marker for eculizumab monitoring in aHUS. *J Immunoassay Immunochem.* 2017;38:178–189.
32. Wong EKS, Kavanagh D. Diseases of complement dysregulation – an overview. *Semin Immunopathol.* 2018;40:49–64.
33. Fonseca JE, Mendez F, Catano C, Arias F. Dexamethasone treatment dose not improve the outcome of women with HELLP sy.: a double-blind, placebo controlled, randomized clinical trial. *Am J Obstet Gynecol.* 2005;193:1591–1598.
34. Gumulec J, Šimetka O, Procházka M, et al. Diferenciální diagnostika trombocytopenie v graviditě. *Vnitř Lék.* 2010;56(S1):91–97.
35. Wallace K, Harris S, Adison A, Bean C. HELLP syndrome: Pathophysiology and current therapy. *Curr Pharmaceut Biotechnol.* 2018;19:816–826.
36. Thomas MR, Robinson S, Scully M. How we manage TMAs in pregnancy. *Br J Haematol.* 2016;173:821–830.
37. Wang XD, Zhang S, Li L, et al. Ticagrelor-induced TTP. A case report and review of the literature. *Medicine.* 2018;97:26–31.
38. Krishnappa V, Gupta M, Shah H, et al. The use of eculizumab in gemcitabine induced TMA. *BMC Nephrol.* 2018;19:26–31.
39. Demirsoy ET, Mehtap O, Atesoglu EB, et al. Dasatinib-induced immune mediated TTP. *Transfus Apher Sci.* 2018;57:222–224.
40. Akkeson A, Zetterberg E, Klintman J. At the cross section of TMA and aHUS: A narrative review of differential diagnosis and a problematization of nomenclature. *Therap Apher Dialys.* 2017;21:304–319.
41. Beck BB, van Spronsen FJ, Diepstra A, et al. Renal TMA in patients with cbIC defect: review of an under-recognized entity. *Pediatr Nephrol.* 2017;32:733–741.
42. Vaisbich H, Braga A, Gabrielle M, et al. TMA caused by methionine synthase deficiency: diagnosis and treatment pitfalls. *Pediatr Nephrol.* 2017;32:1089–1092.
43. Tran PN, Tran MH. Cobalamin deficiency presenting with TMA features. A systematic review. *Transfus Apher Sci.* 2018;57:102–106.
44. Massias C, Vasu S, Cataland SR. None of above: TMA beyond TTP and HUS. *Blood.* 2017;129:2857–2863.
45. Villafuerte LHM, Pena PJM, Inigo GP, et al. Severe renal failure and TMA induced by malignant hypertension successfully treated with spironolactone. *Ann Cardiol Angiol.* 2018;67:208–214.
46. Haram K, Mortensen JH, Mastroli SA, Erez O. DIC in HELLP syndrome: how much we really know? *Maternal Fetal Neonat Med.* 2017;30:779–788.
47. Zhu J, Chaki M, Lu D, et al. Loss of DGKE in mice causes endothelial distress and impairs glomerular Cox-2 and PGE2 production. *Am J Physiol Renal Physiol.* 2016;310:F895–F908.
48. Ravindran A, Go RS, Fervenza FC, Sethi S. TMA associated with monoclonal gammopathy. *Kidney Int.* 2017;91:691–698.
49. Rathnayaka N, Ranathunga PAN, Kularelne SA. TMA, HUS and TTP following Hump-nosed Pit Viper envenoming in Sri Lanka. *Wilderness Environ Med.* 2019;30:66–78.
50. Román E, Mendizábal S, Jarque I, et al. Secondary TMAs and eculizumab: a reasonable therapeutic option. *Nefrologia.* 2017;37:478–491.

**Podíl autorů na přípravě rukopisu**

JN – zpracoval rukopis

MP – provedl revizi rukopisu

**Čestné prohlášení**

Autoři práce prohlašují, že v souvislosti s tématem, vznikem a publikací tohoto článku nejsou ve střetu zájmů a vznik ani publikace článku nebyly podpořeny žádnou farmaceutickou firmou.

*Do redakce doručeno dne 22. 8. 2019.*

*Přijato po recenzi dne 12. 11. 2019.*

**MUDr. Jan Novotný, Ph.D.**

Oddělení klinické hematologie FN Brno  
Jihlavská 20  
625 00 Brno  
e-mail: novotnyjster@gmail.com