proLékaře.cz | 6.9.2025

2 EPIDEMIOLOGIE MNOHOČETNÉHO MYELOMU

Incidence mnohočetného myelomu (MM) byla v roce 2014 v České republice 4,8/100 000, což je v absolutních číslech 504 nových případů za rok 2014. Lze pozorovat významný a trvalý nárůst – od roku 1980 do roku 2014 byl pozorovaný vzestup z 2,3 na 4,8 nových případů na 100 000 obyvatel. Ve stejném roce byla prevalence 1 982 nemocných, respektive 18,8/100 000 obyvatel (graf 2. 1). I v prevalenci lze pozorovat od roku 1990 podobný trend se vzestupem z 6,3 na 18,8 žijících nemocných s MM na 100 000 obyvatel. V roce 2017 mělo být nově diagnostikováno 546 nemocných a s MM žilo 2 738 nemocných, z nichž 2079 vyžadovalo aktivní léčbu [Malúšková 2017].

Medián věku při stanovení diagnózy je 68 let pro muže a 70 let pro ženy. Méně než 1 % všech nemocných je ve věku do 40 let a 18,6 % nemocných je ve věku pod 60 let [Malúšková, 2017]. Obecně platí, že vyšší incidence této nemoci je v afro-karibské skupině obyvatel než u populace kavkazské. Menšina případů mnohočetného myelomu vzniká transformací z monoklonální gamapatie nejasného významu (*MGUS – monoclonal gammopathy of unknown (udetermined) significance)*, v ostatních případech jde o nově rozpoznané (vzniklé) onemocnění [Hájek, 2007], třebaže je jisté, že každému MM předchází vždy různě dlouhá fáze MGUS [Landgren, 2009].

3 NEJČASTĚJŠÍ PROJEVY NEMOCI A VYŠETŘENÍ VEDOUCÍ K ROZPOZNÁNÍ A KE STANOVENÍ ROZSAHU NEMOCI

3. 1 Nejčastější projevy nemoci, které jsou indikací k dalšímu vyšetření

Mnohočetný myelom se nejčastěji ohlašuje bolestmi kostí, příznaky zhoršené funkce ledvin, anémií, případně častými a závažnými infekcemi. Na myelom je nutno pomyslet u osob s neočekávanou či novou bolestí v zádech, která spontánně neustupuje, při snižování tělesné výšky a dalších projevech osteoporózy. Vzácnějšími prvními příznaky je hyperviskozita nebo poruchy koagulace ve smyslu hypo- i hyperkoagulace. Mnohočetný myelom se může projevovat dalšími, méně obvyklými příznaky, které jsou podrobně popsány v odborné literatuře. Někteří nemocní jsou dlouho bez projevů nemoci a diagnóza je nezřídka odhalena při náhodném vyšetření krve nebo rentgenovém vyšetření, indikovaném z jiného důvodu.

Pro přehlednost shrneme příznaky mnohočetného myelomu do 5 bodů, každý z nich je důvodem k vyšetření s cílem potvrdit či nepotvrdit tuto nemoc. U jednotlivého pacienta může být přítomen pouze jeden, ale většinou i více příznaků současně [Adam, 2006].

1. Příznaky destrukce kostí:

• déle trvající, nevysvětlené bolesti páteře, obzvláště pokud jsou spojené se zmenšením tělesné výšky, nebo bolesti jiných kostí;

• osteoporóza, obzvláště u mužů anebo u premenopauzálních žen;

• symptomy odpovídající kompresi míchy nebo kompresi kořenů míšních nervů.

2. Projevy oslabené imunity a (nebo) zhoršené funkce kostní dřeně:

• opakované nebo dlouhodobé infekce;

• anémie, typicky normochromní, případně spojená s leukopenií a trombocytopenií.

3. Trvale vysoká hodnota sedimentace erytrocytů, zvýšená viskozita plazmy, případně zvýšená koncentrace celkové bílkoviny v plazmě.

4. Zhoršená funkce ledvin.

5. Hyperkalcemie.

3. 2 Vyšetření, která by měl provést obvodní (praktický) lékař u nemocných s podezřením na mnohočetný myelom

• Rentgenové vyšetření skeletu cílené na bolestivou lokalizaci (vždy před odesláním nemocného k rehabilitaci, či aplikaci obstřiků, či jiné empirické léčby). Pokud rentgenový snímek neobjasní bolest a příznaky trvají déle než měsíc, zvážit podle dalších okolností odeslání této osoby na pracoviště, která mohou indikovat vyšetření magnetickou rezonancí (MR) či počítačovou tomografii (CT) skeletu, případně pozitronovou emisní tomografí v kombinaci s počítačovou tomografií (PET/CT).

• Sedimentace erytrocytů (velmi vysoká sedimentace u nemocných s mnohočetným myelomem souvisí s přítomností monoklonálního imunoglobulinu u oligo- a nesecernujících forem).

• Kompletní krevní obraz (anémie, případně trombocytopenie, ale i neutropenie mohou být projevem myelomu).

• Koncentrace celkové bílkoviny a albuminu v séru (vysoká koncentrace celkové bílkoviny signalizuje myelom, nízký albumin signalizuje obecně patologický proces).

proLékaře.cz | 6.9.2025

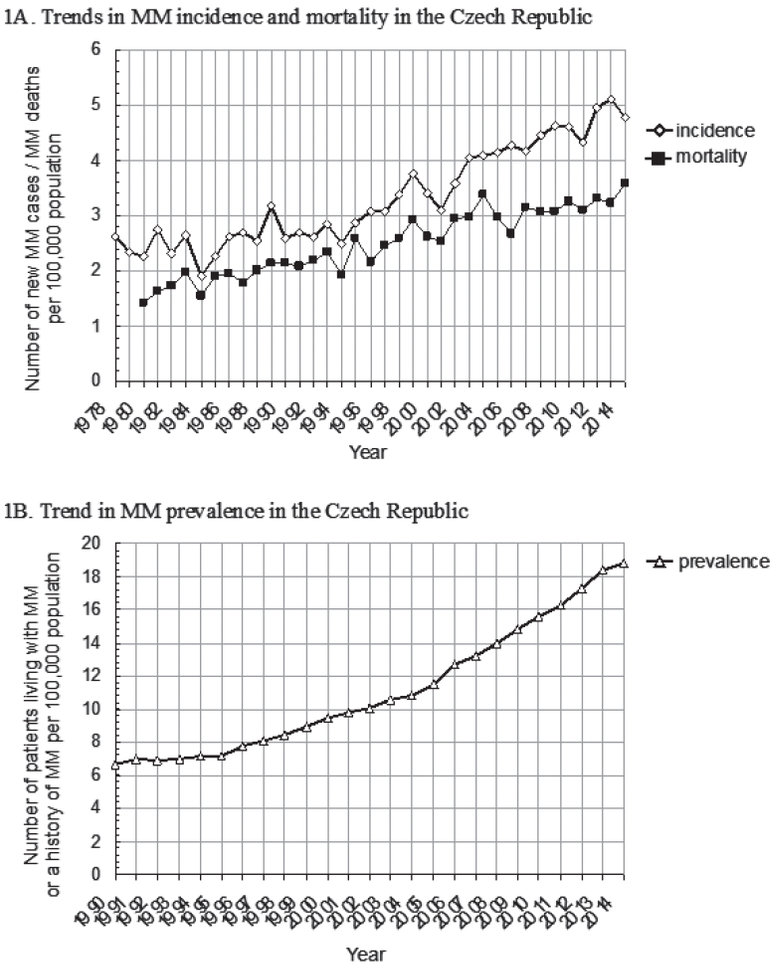

Source: Czech National Cancer Registry (CNCR), Institute of Health Information and Statistics of the Czech Republic (IHIS)

Graf 2. 1 Trend v epidemiologii mnohočetného myelomu v České republice (převzato z [Malúšková, 2017])

• Koncentrace urey, kreatininu, a elektrolytů včetně kalcia v séru (zhoršení funkce ledvin signalizuje mimo jiné myelomovou ledvinu, hyperkalcémie signalizuje vysoce agresivní myelom).

• Běžná elektroforéza bílkovin séra (detekuje monoklonání imunoglobulin ve vyšších koncentracích = spolehlivě nad 5 g/l).

• Kvantitativní vyšetření imunoglobulinů v séru (izolované zvýšení jednoho typu imunoglobulinu se současným snížením ostatních typů dalších signalizuje myelom).

• Vyšetření přítomnosti lehkých řetězců v moči (Bence-Jonesovy bílkoviny).

• Pokud jsou příznaky a některé z vyšetření potvrdí podezření, musí být nemocný člověk ihned poslán na specializované pracoviště, kde mají možnost toto podezření potvrdit.

3. 3 Rozsah vyšetření prováděných ve specializovaných centrech s cílem potvrdit mnohočetný myelom, stanovit klinické stadium nemoci a její prognózu

Kompletní vyšetření, které provede specializované pracoviště s cílem potvrdit nebo nepotvrdit mnohočetný myelom, by mělo obsahovat následující informace z akreditovaných laboratoří:

3. 3. 1 Hematologická vyšetření

• Kompletní krevní obraz,

• Základní koagulační vyšetření doplněné případně o vyšetření na hyperkoagulaci (častější výskyt APC rezistence u nemocných s MM), při plánování operačního výkonu je užitečná informace o agregaci trombocytů.

3. 3. 2 Základní biochemická vyšetření

• Urea, kreatinin, Ca, kyselina močová, ionizované Ca, Na, K, Cl, P, bilirubin, jaterní enzymy, glykémie, CRP a LDH;

• sérová koncentrace celkové bílkoviny a albuminu;

• kvantitativní proteinurie ze sběru moči za 24 hodin;

• kreatininová clearence (měřená nebo vypočítaná).

3. 3. 3 Speciální vyšetření bílkovin

• Elektroforéza séra a zahuštěné moči následovaná provedením imunofixace, imunofixaci je nutno provést vždy u pacientů, u nichž je podezření na tuto chorobu a elektroforéza je negativní, a to jak séra, tak i moči;

• kvantitativní denzitometrické stanovení monoklonálního imunoglobulinu;

• kvantitativní denzitometrické stanovení lehkých řetězců v moči buď v náhodném vzorku moči se vztažením ke koncentraci kreatininu v tomto vzorku, nebo měřené ve vzorku moči ze sběru za 24 hodin;

• kvantitativní stanovení polyklonálních (neizotypických) imunoglobulinů;

• volných lehkých řetězců v séru včetně stanovení indexu κ/λ;

• beta-2 mikroglobulin v séru, při interpretaci výsledku nutno přihlédnout k funkci ledvin [Tichý, 2006].

proLékaře.cz | 6.9.2025

3. 3. 4 Zobrazovací vyšetření

• Při podezření na mnohočetný myelom patří do standardního vyšetření rentgenové vyšetření osového skeletu, včetně laterálních a předozadních projekcí krční, hrudní, bederní páteře a lebky, předozadní projekce žeber, pánve, obou humerů a femurů. Od roku 2015 je jako vstupní vyšetření možné využít citlivější celotělové nízkodávkové CT (*low-dose* CT) [Hillengass, 2017, Terpos, 2015].

• Vyšetření pomocí magnetické rezonance je esenciální pro nemocné s podezřením na kompresi míchy nebo kořenů míšních nervů, případně pro nemocné s bolestí zad a nejednoznačným výsledkem radiografického vyšetření, MR má potenciál informovat o patologické infiltraci kostní dřeně i mimo kostní propagaci [Nekula, 2004, Walker, 2007]. Počítačová tomografie je vhodná v cílených indikacích vyplývajících z klinického podezření nebo rentgenového nálezu, CT nejpřesněji znázorňuje kostní strukturu, oproti MR však tak dobře nerozpozná měkkotkáňovou infiltraci v kosti.

• Radionuklidové vyšetření pomocí technecia sestamibi (MIBI) je přínosné v detekci kostních i mimokostních ložisek, pokud má pracoviště dostatečné zkušenosti v interpretaci výsledků, principem vyšetření je vychytávání látky v myelomových mitochondriích, míra kumulace souvisí tedy s rozsahem nádorové infiltrace [Mysliveček, 2006].

• CAVE! Klasické radionuklidové vyšetření skeletu technecium difosfátem není pro diagnózu mnohočetného myelomu přínosné, neboť na rozdíl od karcinomů se tato látka v myelomových osteolytických ložiscích pravidelně nevychytává.

• PET/CT – radionuklidové vyšetření pomocí pozitronové emisní tomografie v kombinaci s CT vyšetřením je dnes považováno za jedno ze standardních vyšetření u MM. Lze jej s výhodou využít zvláště k detekci extramedulárních ložisek, k monitorování nemoci, kde to není možné jinou metodou (např. nesekreční myelom s magnetickým kovem v těle ztěžujícím MR vyšetření a nově je doporučeno potvrdit negativitu minimálního reziduálního postižení (MRD) i pomocí PET/CT vyšetření) a nově je doporučeno použít doplňující PET/CT k ověření skutečné MRD negativity [Caers, 2018, Terpos, 2015, Zamagni, 2011, Kumar, 2016].

3. 3. 5 Morfologická a další vyšetření kostní dřeně

• Aspirát kostní dřeně – výsledný počet plazmocytů (%) závisí na velikosti příměsi periferní krve (lze odhadnout z počtu neutrofilů), relativní počty plazmocytů (%) v myelogramu jsou pravidelně nižší než počty plazmocytů v histologickém preparátu.

• Biopsie lopaty kosti kyčelní s histologickým vyšetřením počtu plazmatických buněk a jejich klonality (kappa nebo lambda restrikce). Biopsie by měla být proveden vždy, je-li podezření na mnohočetný myelom a přitom v myelogramu nejsou splněna kritéria nemoci (u hraničních stavů). Výhoda trepanobiopsie je mož-

Tab. 3. 1 Iniciální vyšetření u pacienta s mnohočetným myelomem

Screeningové testy při podezření na myelom – provádí lékař prvního kontaktu	Testy, které mohou potvrdit diagnózu	Testy, které zjišťují velikost myelomové masy a prognózu	Testy pro zjištění poškození tkání a orgánů myelomem	Speciální testy indikované u některých nemocných
Krevní obraz, sedimentace erytrocytů	Aspirát kostní dřeně, případně trepanobiopsie	Cytogenetické vyšetření kostní dřeně + FISH	Krevní obraz	Imunohistologie a průtoková cytometrie kostní dřeně, NGS
Ionty včetně Ca, kreatinin, urea, kyselina močová, albumin, celková bílkovina	Imunofixační vyšetření přítomnosti monoklonálního Ig v krvi a moči	Kvantifikace MIG v krvi a moči (denzitometrické stanovení)	Urea, kreatinin, clearance kreatininu, Ca, albumin	Vitamin B 12 a kyselina listová v případě makrocytózy přímý a nepřímý antiglobulinový test
Elektroforéza séra a moče	Volné lehké řetězce v krvi	Ca, albumin, beta-2 mikroglobulin	LD, CRP	MR, CT, PET/CT, MIBI
Kvantifikace polyklonálních imunoglobulinů			Kvantitativní stanovení polyklonálních imunoglobulinů	
Rentgenový snímek suspektní oblasti	Rentgenové vyšetření skeletu nebo *low-dose* CT	Rentgenové vyšetření skeletu, CT, PET-CT		

Upraveno a doplněno podle [Kumar, 2016; Munshi, 2017; Smith, 2005; Terpos, 2015].

Vysvětlivky: FISH – fluorescenční in situ hybridizace; NGS - sekvenování další generace; Ig – imunoglobulin; MIG – monoklonální imunoglobulin; LD – laktátdehydrogenáza; CRP – C reaktivní protein; MR – magnetická rezonance; CT – počítačová tomografie; PET/CT – pozitronová emisní tomografie v kombinaci s počítačovou tomografií; MIBI – radionuklidové vyšetření pomocí technecia sestamibi.

proLékaře.cz | 6.9.2025

nost odběru dostatečného vzorku na další vyšetření, která přinášejí informace o prognóze.

• Cytogenetické vyšetření včetně FISH na klíčové aberace s cílem určení individuální prognózy.

• Imunofenotypizace kostní dřeně včetně stanovení proliferačních charakteristik MM buněk.

V případě, že lékař zjistí některý z výše uvedených symptomů, které by mohly odpovídat mnohočetnému myelomu, měl by provést screeningové vyšetření, a pokud je některý výsledek z nich patologický, pokračovat dalšími vyšetřeními, která mají potenciál potvrdit diagnózu, zjistit rozsah nemoci a poškození organismu touto nemocí [Ščudla, 2006]. Přehled vyšetření, která zodpovídají jednotlivé otázky, uvádí tabulka 3.1.

3. 4 Význam cytogenetického vyšetření pro prognózu

Poprvé od roku 2003 se objevuje doporučení pro léčbu prognosticky nepříznivých myelomů na základě FISH analýzy (viz kapitola 7 „Léčebná strategie"). Význam stanovení jednotlivých chromozomálních abnormalit u pacientů podstupujících vysoko dávkovanou chemoterapii s autologní transplantací lze považovat za prognosticky zásadní. Nález translokace t(4;14)(p16;q32) snižuje medián přežití z 44,9 na 25,5 měsíce a translokace t(14;16)(q32;q23) z 41,1 na 15,7 měsíce. Přítomnost delece 17p13 snižuje dobu přežití na 19,5 měsíce oproti 50 měsícům u pacientů bez nálezu delece. Fonseca et al. názorně ukázali rozdílné hodnoty počtu měsíců přežití při výskytu translokace t(11;14)(q13;q32) – 51,0 měsíců, změn 13. chromozomu – 43,3 měsíce a kombinace změn t(4;14)(p16;q32), t(14;16)(q32;q23) a delece v oblasti 17p13 – 24,7 měsíce [Fonseca, 2005, Kuglík, 2006]. Podle nejnovějších poznatků patří mezi významné prognostické markery změny 1. chromozomu, zejména genu CKS1B vyskytující se v oblasti 1q21 [Shaughnessy, 2005]. Toto pozorování podporují i naše interní data z klinické studie CMG 2002 [Hájek, 2007].

Mezinárodní pracovní skupina pro mnohočetný myelom (IMWG) v roce 2014 navrhla definovat vysoce rizikovou („*high-risk*") skupinu nemocných na základě přítomnosti cytogenetických aberací t(4;14), t(14;16) a del(17/17p) [Chang, 2014]. Nověji komplexnější návrh považuje za „*high-risk*" všechny nemocné s translokacemi t(4;14), t(14;16), t(14;20), del(17/17p) a non-hyperdiploidním karyotypem u nově diagnostikovaných MM. Rovněž zisk (1q) asociovaný s del(1p) zhoršuje prognózu. Naopak t(11;14) značí dobrou prognózu. Kombinace ≥ 3 abnormalit („*triple hit*") znamená „*ultra-high-risk*" s méně než 2letým přežitím [Sonneveld, 2016]. Kombinované indexy zahrnují i ISS systém a někdy hodnotu LDH [Palumbo, 2015].

Všechny prognostické systémy mají své limitace – tedy mají jistý stupeň chybovosti. Je nutné zdůraznit, že v relapsu onemocnění se profil chromozomálních abnormalit může dál vyvíjet a měnit. Je vhodné zjistit aktuální stav před léčbou relapsu. Platí obecná zásada, že při použití každého nového léku či nové kombinace léků musí být stávající prognostické markery znovu validovány a musí být potvrzena jejich prognostická síla v nových podmínkách. Tato skutečnost a nezvykle úspěšný vývoj nových vysoce účinných léků v současnosti vede k následujícímu doporučení:

1. Není možné stratifikovat intenzitu léčby nemocných s MM podle prognostických markerů, neboť při použití nových léků staré neplatí a nové neznáme.

2. Poprvé si uvědomujeme na základě proběhlých klinických studií, že dvojkombinace léků není pro skupinu nemocných „*high-risk*" vhodná a je potřeba vždy využít nejúčinnější dostupnou trojkombinaci léků. Zatím se zdá, že i nové vysoce účinné léčebné režimy negativní prognostický význam „*high-risk*" chromozomálních abnormalit nepřekonávají, jen výsledky významně zlepšují.

3. Dobře organizované výzkumné klinické skupiny by měly vyvinout koordinované úsilí k maximálnímu sběru dat z homogenních souborů nemocných a nalezení silných a nezávislých prognostických a prediktivních markerů. Léčba „*high-risk*" MM zůstává nadále velkou léčebnou výzvou.

3. 5 LITERATURA

1. Adam Z, Bednařík J, Neubauer J, et al. Doporučení pro časné rozpoznání postižení skeletu maligním procesem a pro časnou diagnostiku mnohočetného myelomu. Vnitř Lék 2006;52:9–31.

2. Caers J, Paiva B, Zamagni E, et al. Diagnosis, treatment, and response assessment in solitary plasmacytoma: updated recommendations from a European Expert Panel. J Hematol Oncol 2018;11:10.

3. Fonseca R, Bersagel PL, Chesi M, et al. Integration of genetics in a comprehensive pathogenesis model for myeloma. Haematologica 2005;90:4–5.

4. Hájek R, Mužík J, Maisnar V, et al. Mnohočetný myelom. MKN klasifikace a Národní onkologický registr České republiky. Klin Onkol 2007;20:147–151.

5. Hajek R, Spicka I, Scudla V, et al. Consolidation therapy based on conventional chemotherapy and corticoids do not provide therapeutic advantage for newly diagnosed patients after autologous transplantation. Blood 2007;110:531.

6. Hillengass J, Moulopoulos LA, Delorme S, et al. Whole-body computed tomography versus conventional skeletal survey in patients with multiple myeloma: a study of the International Myeloma Working Group. Blood Cancer J 2017;7:e599.

proLékaře.cz | 6.9.2025

7. Chng WJ, Dispenzieri A, Chim CS, et al. IMWG consensus on risk stratification in multiple myeloma. Leukemia 2014;28:269–277.
8. Kuglík P, Filková H, Oltová A, et al. Význam a současné možnosti diagnostiky cytogenetických změn u mnohočetného myelomu. Vnitř Lék 2006;52:76–78.
9. Kumar S, Paiva B, Anderson KC, et al. International Myeloma Working Group consensus criteria for response and minimal residual disease assessment in multiple myeloma. Lancet Oncol 2016;17:e328–e346.
10. Landgren O, Kyle RA, Pfeiffer RM, et al. Monoclonal gammopathy of undetermined significance (MGUS) consistently precedes multiple myeloma: a prospective study. Blood 2009;113:5412–5417.
11. Malúšková D, Svobodová I, Kučerová M, et al. Epidemiology of multiple myeloma in the Czech Republic. Klin Onkol 2017;30:35–42.
12. Munshi NC, Avet-Loiseau H, Rawstron AC, et al. Association of minimal residual disease with superior survival outcomes in patients with multiple myeloma: a meta-analysis. JAMA Oncol 2017;3:28–35.
13. Mysliveček M, Neukula V, Bačovský J. Zobrazovací metody v diagnostice a sledování mnohočetného myelomu. Vnitř Lék 2006;52:46–54.
14. Nekula J, Mysliveček, Bačovský J, et al. Magnetická rezonance a scintigrafie 99mTc-MIBI v diagnostice a sledování terapie mnohočetného myelomu. Ces Radiol 2004;58:65–70.
15. Palumbo A, Avet-Loiseau H, Oliva S, et al. Revised international staging system for multiple myeloma: ar from International Myeloma Working Group. J Clin Oncol 2015;33:2863–2869.
16. Shaughnessy J. Amplification and overexpression of CKS1B at chromosome band 1q21 is associated with reduced levels of p27Kip1 and an aggressive clinical course in multiple myeloma. Hematology. 2005;10(Suppl 1):117–126.
17. Smith A, Wisloff F, Samson D, et al. Guidelines on the diagnosis and management of multiple myeloma 2005. Brit J Haematol 2005;132:410–451.
18. Sonneveld P, Avet-Loiseau H, Lonial S, et al. Treatment of multiple myeloma with high-risk cytogenetics: a consensus of the International Myeloma Working Group. Blood 2016;127:2955–2962.
19. Ščudla V, Adam Z. Diagnostický význam a úskalí hodnocení roztěrového preparátu kostní dřeně u mnohočetného myelomu. Vnitř Lék 2006;52:55–65.
20. Terpos E, Kleber M, Engelhardt M, et al. European Myeloma Network guidelines for the management of multiple myeloma-related complications. Haematologica 2015;100:1254–1266.
21. Tichý M, Maisnar V. Laboratorní průkaz monoklonálních imunoglobulinů. Vnitř Lék 2006;52:41–45.
22. Walker R, Barlogie B, Haessler J, et al. Magnetic resonance imaging in multiple myeloma: diagnostic and clinical implications. J Clin Oncol 2007;25:1121–1128.
23. Zamagni E, Patriarca F, Nanni C, et al. Prognostic relevance of 18-F FDG PET/CT in newly diagnosed multiple myeloma patients treated with up-front autologous transplantation. Blood 2011;118:5989–5995.

4 KRITÉRIA PRO STANOVENÍ DIAGNÓZY MNOHOČETNÉHO MYELOMU A JEHO KLINICKÉHO STADIA, KRITÉRIA DALŠÍCH PLAZMOCELULÁRNÍCH CHOROB

4. 1 Stanovení diagnózy

Základní charakteristikou mnohočetného myelomu nadále zůstává přítomnost monoklonálního imunoglobulinu (M-Ig; dříve paraprotein, M-protein) v séru, který však již není podmínkou pro stanovení diagnózy a může být přítomen i u relativně benigní jednotky tzv. monoklonální gamapatie nejistého významu (*„monoclonal gammopathy of undetermined significance“*), ale také u dalších závažných maligních chorob: AL-amyloidózy, u B-buněčných nehodgkinských lymfomů (včetně Waldenströmovy makroglobulinemie a chronické B-lymfatické leukemie), i u nemaligních chorob a také u systémových onemocnění pojiva a chronických zánětlivých stavů. Vzhledem ke společnému původu plazmatických buněk u monoklonální gamapatie nejistého významu a mnohočetného myelomu bylo nutno vytvořit diagnostická kritéria, jejichž cílem je arbitrární odlišení mnohočetného myelomu od monoklonální gamapatie nejistého významu a dalších stavů.

V roce 2003 International Myeloma Working Group [IMWG, 2003] poprvé definovala kritéria MM a současně i MGUS (tab. 4.1), solitárního medulárního (kostního) či extramedulárního (mimokostního) plazmocytomu (tab. 4.2 a 4.3) a plazmocelulární leukemie (tab. 4.4). Tato kritéria již nejsou založena pouze na celkovém počtu plazmocytů, ale vyžadují pro stanovení příslušné diagnózy i průkaz klonality na základě kappa, respektive lambda restrikce. Základním diagnostickým kritériem pro stanovení diagnózy mnohočetného myelomu je tak podle aktuálně platných kritérií přítomnost více než 10 % klonálních myelomových plazmatických buněk v kostní dřeni nebo histologické potvrzení plazmocytomu ve vzorku odebrané tkáně.

4. 2 Stanovení diagnózy doutnajícího *„smoldering“* myelomu (dříve asymptomatického) a mnohočetného myelomu (dříve symptomatické formy onemocnění)