

Racionální algoritmus zobrazovacích vyšetření u mnohočetného myelomu v podmínkách České republiky

Minařík J.¹, Hrbek J.², Mysliveček M.³, Krhovská P.¹, Pika T.¹, Bačovský J.¹, Metelková I.³, Heřman M.², Ščudla V.¹

¹Hemato-onkologická klinika, Lékařská fakulta Univerzity Palackého a Fakultní nemocnice v Olomouci

²Radiologická klinika, Lékařská fakulta Univerzity Palackého a Fakultní nemocnice v Olomouci

³Klinika nukleární medicíny, Lékařská fakulta Univerzity Palackého a Fakultní nemocnice v Olomouci

Transfuze Hematol. dnes, 21, 2015, No. 4, p. 200–205

SOUHRN

Zobrazovací techniky patří u mnohočetného myelomu k základním vyšetřovacím postupům a opírá se o ně jak diagnostika onemocnění, tak i některé stážovací systémy a v neposlední řadě též rozhodování o adekvátním léčebném přístupu včetně zvažování případného operačního výkonu nebo radioterapeutické série. Velmi dlouhou dobu byla za „zlatý standard“ považována konvenční radiografie. Ta má však, kromě všeobecné dostupnosti, celou řadu nevýhod a jako hlavní nedostatek je jí vytýkána nedostatečná citlivost v některých posuzovaných oblastech. Moderní zobrazovací techniky, jako je výpočetní tomografie, magnetická rezonance či pozitronová emisní tomografie, přináší řadu zpřesňujících a v některých oblastech jedinečných informací, přesto jde obvykle o techniky obtížně dostupné či ekonomicky nákladné, proto je na místě pečlivá rozvaha o jejich indikaci. Na druhou stranu nelze obavami o možné komplikace při zajišťování moderních technik ohrozit naše nemocné a opírat se pouze o konvenční radiografii. Cílem předložené práce je shrnutí poznatků o přínosech jednotlivých zobrazovacích technik a snaha definovat jejich postavení v diagnostice mnohočetného myelomu ve formě účelného diagnostického algoritmu.

KLÍČOVÁ SLOVA

mnohočetný myelom, zobrazovací techniky, konvenční radiografie, výpočetní tomografie, magnetická rezonance, pozitronová emisní tomografie, nízkodávková výpočetní tomografie

SUMMARY

Minařík J., Hrbek J., Mysliveček M., Krhovská P., Pika T., Bačovský J., Metelková I., Heřman M., Ščudla V.
Rational algorithm for imaging techniques in multiple myeloma in the Czech Republic

Imaging techniques are a fundamental part of multiple myeloma assessment. All diagnostics, certain staging systems and decisions regarding adequate treatment including surgery or radiotherapy are based on imaging techniques. For a very long time, conventional radiography was acknowledged to be the „golden standard“. Conventional radiography is generally accessible but it has several drawbacks including insufficient sensitivity in some areas. Modern imaging techniques such as computed tomography, magnetic resonance imaging or positron emission tomography are more sensitive and provide new and in some aspects unique information. However, they remain less accessible and more expensive. Therefore, careful deliberation is needed when selecting each of these modalities. On the other hand, the choice of adequate imaging technique should not be driven solely by expenses but rather by patient needs. The aim of our paper is to present the advantages of individual imaging techniques based on our previous studies in order to define their role in multiple myeloma diagnostics in the form of rational diagnostic algorithm.

KEY WORDS

multiple myeloma, imaging techniques, conventional radiography, computed tomography, magnetic resonance, positron emission tomography, low-dose computed tomography

ÚVOD

Zobrazovací techniky hrají u mnohočetného myelomu (MM) zásadní roli v rozpoznání rozsahu a charakteru myelomové kostní nemoci (MKN). Přestože vývoj zobrazovacích vyšetření vede ke stále přesnějším a sofistikovanějším technikám, diagnostická kritéria mnohočetného myelomu na dlouhou dobu ustrnula na konvenční radiografii jako základním vyšetření rozsahu kostního postižení.

Je známo, že rentgenové vyšetření nedosahuje citlivosti sofistikovanějších zobrazení, jako je výpočetní tomografie (CT) či magnetická rezonance (MR), přesto ani kritéria mezinárodní myelomové pracovní skupiny (International Myeloma Working Group, IMWG) z roku 2009 nedokázala přesvědčivě nabídnout alternativu konvenční radiografie a doporučovala MR či CT pouze ve vybraných situacích [1]. Důvodem může být mimo jiné i dostupnost, případně ekonomická nákladnost některých moderních technik, limitující jejich použití v běžné klinické praxi. V roce 2014 byla publikována nová IMWG kritéria pro diagnostiku a léčbu mnohočetného myelomu, která mimo jiné zásadním způsobem posouvají indikaci k zahájení léčby k časnějším fázím nemoci, jež byly dosud chápány jako stavy nevyžadující systémovou chemoterapii, ale pouze pečlivou observaci (tzv. rizikový doutnající myelom) [2]. Jedním z nových indikačních kritérií k zahájení léčby MM je přítomnost kostní nemoci podchytilné pomocí MR, respektive přítomnost > 2 lézí (nad 5 mm) na MR, ještě tedy v období před rozvojem osteolytického postižení zachytilné pomocí konvenční radiografie [2]. Je zřejmé, že příklon k moderním zobrazovacím technikám není pouze trendem doporučeným pro vybraná pracoviště, ale stává se nutností již v rámci základní diagnostiky monoklonálních gamapatií.

Cílem předložené práce je stručné shrnutí poznatků z prospektivních hodnocení zobrazovacích technik u MM na našem pracovišti, jejich porovnání z pohledu délky vyšetření a komfortu pro nemocného, ceny, dostupnosti a citlivosti vyšetření (tab. 1), a také navržení účelného vyšetřovacího algoritmu v podmínkách České republiky.

ZOBRAZOVACÍ TECHNIKY A JEJICH POSTAVENÍ U MNOHOČETNÉHO MYELOMU

Konvenční radiografie byla mnoho let základní zobrazovací technikou u MM, zejména pro svůj charakteristický nález osteolytických lézí lbi, případně pánve a “dlouhých kostí” (humerů a femurů) [3–5]. Díky časnější diagnostice onemocnění se však s formou rozvinuté choroby s rozsáhlým osteolytickým postižením skeletu setkáváme stále méně často. Naopak stále častěji lze zachytit jedince s přítomností monoklonálního imunoglobulinu a bolestí zad s negativním rentgenovým zobrazením. V takovém případě je odlišení monoklonální gamapatie nejistého významu (MGNV, MGUS) či doutnajícího mnohočetného myelomu (DMM) od aktivní formy onemocnění zásadní, protože určuje přístup k nemocnému. V řadě srovnávacích publikací bylo zjištěno, že při posuzování páteře má konvenční radiografie podstatně nižší citlivost v detekci osteolytického postižení oproti citlivějším technikám, jako je MR, CT, LD-CT či PET/CT [1, 6–12].

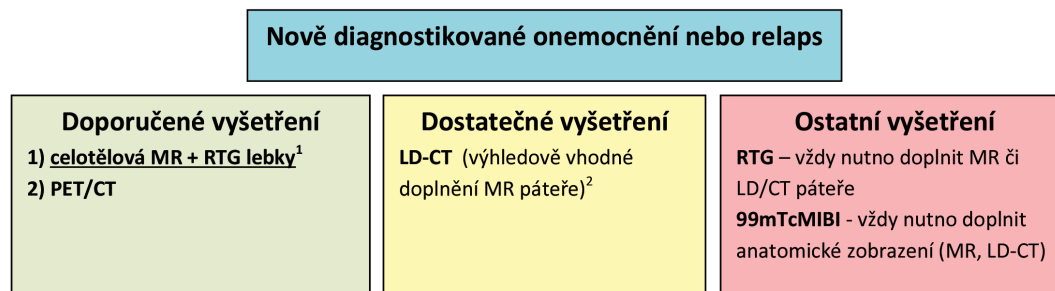
V souladu s recentní literaturou i naše práce potvrdily, že konvenční radiografie již pro diagnostiku MM nestačí [13–25]. Dostatečnou citlivost má RTG pouze při hodnocení osteolytického postižení lbi, případně je lze využít k hodnocení pánve a dlouhých kostí. Při hodnocení páteře pomocí RTG však unikne správné diagnostice 30–60 % nemocných s osteolytickým postižením, obdobně nedostatečně jsou hodnoceny i jiné lokalizace, např. lopatky. Navíc RTG zcela selhává v diagnostice extramedulárních lézí, které byly v našich souborech přítomny až u 20 % nemocných, zatímco RTG vyšetření správně odhalilo extramedulární postižení pouze u 3 % nemocných. RTG by proto mělo zůstat vyhrazeno pro kontroly stability onemocnění v remisi, případně jako screeningové vyšetření před doplněním sofistikovanějších technik (obr. 1).

Jako nejcitlivější zobrazovací technika pro hodnocení osteolytického postižení skeletu se v současnosti jeví celotělové vyšetření magnetickou rezonancí [1, 2, 18, 19, 21]. Kromě detekce osteolytických lézí dokáže citlivě posoudit i strukturu kostní dřevě a zvláště výhodná je

Tab. 1 Srovnání ceny, časové náročnosti, radiační zátěže, citlivosti a dostupnosti zobrazovacích technik u monoklonálních gamapatií

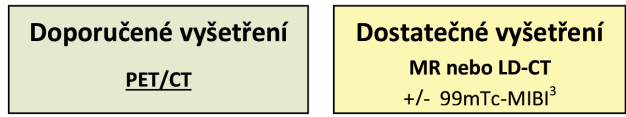
	RTG (S+P, lebka, C, Th, LS páteř, pánve, humery, femury)	LD-CT	WB-MR	PET/CT
Cena (zaokrouhleno)	1 500 Kč	2 200 Kč	25 000 Kč	39 000 Kč
Časová náročnost	80 minut	15 minut	45 minut	110 minut
Radiační zátěž	1,8 mSv	3–4 mSv	–	> 10–15 mSv
Citlivost	+	++(+)	+++	+++
Dostupnost	+++	+++	++	+

Účelný algoritmus zobrazovacích vyšetření u mnohočetného myelomu



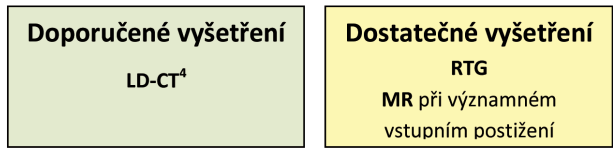
- 1) MR má při hodnocení postižení lbi nižší senzitivitu i v porovnání s RTG, riziko podhodnocení 15-30% nálezů
- 2) LD-CT má obdobnou citlivost jako MR při hodnocení osteolytického postižení páteře, nižší je citlivost při posuzování nitrodřeňových změn, navíc mohou uniknout extramedulární léze, které nepřekračují kortikalis kostí

Podezření na extramedulární postižení; nejednoznačné diagnostické nálezy



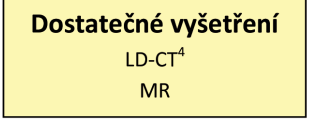
- 3) Vyšetření 99mTc-MIBI doplní při podezření na extramedulární postižení „funkční“ složku – zobrazí aktivitu procesu

Kontrola onemocnění v remisi



- 4) Při opakovaných vyšetřeních a kontrolách v remisi MM je vycházeno z dostatečné citlivosti LD-CT a nízké ekonomické nákladnosti

Opakovaná vyšetření (podezření na transformaci MGUS→MM, trvající bolesti)



Pozn. V případě podezření na novou míšní lézi je vždy nutné akutní vyšetření MR či CT v souladu s doporučeními IMWG

Obr. 1. Účelný algoritmus zobrazovacích vyšetření u mnohočetného myelomu
 Pozn.: V případě podezření na novou míšní lézi je vždy nutné akutní vyšetření MR či CT v souladu s doporučeními IMWG.

ZOBRAZOVACÍ VYŠETŘENÍ U MNOHOČETNÉHO MYELOMU

v detekci extramedulárních procesů, především těch, které postihují páteřní kanál a ohrožují míchu. Z těchto důvodů se MR stala preferovaným a doporučovaným zobrazením i v rámci mezinárodních doporučení [1, 2]. Hlavním nedostatkem v citlivosti je zobrazení lbi, kde kvůli odlišné struktuře kostní hmoty nedosahuje MR ani citlivosti vyšetření konvenční radiografií. Vyšetření MR je nesmírně přínosné při zjišťování rozsahu choroby, nelze je ale používat k vyhodnocování efektu léčby (kromě ústupu měkkotkáňových propagací), protože změny signálu v kostních ložiscích přetrvávají i dlouho po léčbě. Kromě toho je zajištění MR v podmínkách České republiky omezeno i ekonomickou nákladností a dostupností; není reálně možné poskytnout akutní vyšetření celotělovou MR u všech jedinců s monoklonálními gamapatiemi. Přesto by s ohledem na svou citlivost měla celotělová MR být základem zobrazovacích technik u jedinců s nově zjištěným mnohočetným myelomem (s povinným doplněním RTG lbi), v relapsu onemocnění a také v případě rizikových forem monoklonální gamapatie nejistého významu, tedy u jedinců s vysokou hladinou M-proteínu, s perzistencí bolestí zad, s vysokou hladinou volných lehkých řetězců či s jinými rizikovými faktory (viz obr. 1).

Výpočetní tomografie má v případě celotělového vyšetření zásadní nevýhodu ve značné radiační zátěži pro nemocné, přitom však s obdobnou charakteristikou nálezů jako MR (výrazně lépe hodnotí postižení lbi) [1]. V některých ohledech je dokonce přínosnější, protože přináší detailní informace o struktuře hydroxyapatitu, zatímco MR informuje především o změnách v měkkotkáňové struktuře kostí (o změnách v kostní dřeni). Vyšetření lze obvykle použít k posouzení lokální bolesti či podezření na útlak tkání (nervový systém, mícha) při zobrazení menšího rozsahu, u rutinní diagnostiky a diferenciální diagnózy monoklonální gamapatie nejistého významu (MGUS) by však bylo celotělové CT vyšetření obtížně ospravedlnitelné.

V současnosti lze podchytit 2 odlišné směry využívající zobrazení na podkladě výpočetní tomografie. Nesmírně citlivým vyšetřením s možností nejen morfologického, ale i funkčního zobrazení (tedy i posouzení aktivity) je pozitronová emisní tomografie s výpočetní tomografií (PET/CT) [7–9, 15, 17, 20, 23, 25]. Je zřejmé, že jde o techniku, která překračuje možnosti pouhého anatomického zobrazení patologických nálezů a lze ji využít v široké diagnostice nejasných stavů. V současnosti však jde o vyšetření značně nákladné a zejména málo dostupné mimo vybraná pracoviště (aktuálně v ČR pouze Nemocnice Na Homolce v Praze – 2 přístroje, Všeobecná fakultní nemocnice v Praze, Masarykův onkologický ústav Brno – 2 přístroje, FN

Olomouc, FN Hradec Králové, Nemocnice Nový Jičín a FN Plzeň, která má nově k dispozici PET/MR přístroj). Pro svou senzitivitu a možnost podchycení aktivity procesu je PET/CT vhodnou alternativou celotělové MR při vstupním vyšetření MM, jako metodu první volby ji pak lze doporučit při podezření na možnou extramedulární propagaci onemocnění či v případě nejednoznačných nálezů vyžadujících bezprostřední došetření.

Druhým směrem je snaha o vyšetření se snížením radiační zátěže. Jedná se o nízkodávkovou výpočetní tomografii (low-dose CT, LD-CT). LD-CT je sice méně citlivé vyšetření než klasická výpočetní tomografie, přesto má několikanásobně vyšší citlivost oproti konvenční radiografii a zejména je příznivé jak svou nízkou ekonomickou nákladností, tak všeobecnou dostupností i komfortem pro nemocného, neboť je možné je realizovat za použití běžných přístrojů pro CT vyšetření, dostupných ve většině nemocničních zařízení, přitom vlastní vyšetření zabere jen několik minut bez nutnosti manipulace s nemocným [1, 12, 21, 23]. LD-CT se zdá v současnosti být nejschůdnější alternativou konvenční radiografie – jde o vyšetření dostupné, ekonomicky nenákladné a s dostatečnou citlivostí. Přesto s ohledem na jisté limitace citlivosti ve srovnání s celotělovou MR upřednostňujeme u nově zjištěného onemocnění vyšetření pomocí MR (viz obr. 1).

Ostatní zobrazovací techniky mají u MM většinou jen komplementární význam. Zobrazení s využitím kontrastní látky většinou nepřináší při posuzování kostní struktury přídatnou informaci, navíc může být v případě postižení ledvin myelomem podání kontrastní látky rizikové. Na rozdíl od většiny solidních nádorů s metastatickým postižením kostí nebývá u MM přínosné vyšetření klasickou techneciovou scintigrafií – ^{99m}Tc se totiž vychytává v osteoblastech, zatímco u MM je osteoblastická aktivita utlumena a naopak je aktivní osteoklastická resorpce. Lze využít modifikovaného vyšetření ^{99m}Tc -MIBI (methoxyisobutylysonitril) – tedy stejného radionuklidu jako například při vyšetření příštítných tělísek. MIBI se vychytává přímo v nádorových plazmocitech a může být velmi cennou pomocnou metodou při posuzování aktivity MM, jde však pouze o vyšetření funkční a nikoli anatomické, proto musí být vždy korelováno s nálezem pomocí jiné zobrazovací techniky [13–15, 17]. Denzitometrické vyšetření napoví o hustotě kostní tkáně v predilekčních lokalizacích, nemá však u MM diagnostický význam, protože je málo specifické a neodliší jinou příčinu osteopenie či osteoporózy [17]. Lze jej s výhodou využít k monitorování kostní denzity v průběhu onemocnění a dokladovat tak účinnost anti-resorpční terapie, pří-

padně posoudit snížení kostní denzity u nově diagnostikovaných hraničních stavů s absencí osteolytického postižení a indikovat zahájení léčby bisfosfonáty [1, 17].

DISKUSE

Tak, jak se vyvíjí léčba řady onemocnění, jsou kladeny i zvýšené nároky na jejich časnou diagnostiku. U mnohočetného myelomu byl v posledních letech zásadním způsobem posunut náhled na patogenezi, která v současnosti odráží teorii více klonů jednoho onemocnění [26]. Stále detailněji jsou studovány mechanismy podílející se na transformaci onemocnění a také jeho prognostické faktory, které se stále více posouvají na molekulární a genetickou (případně i genovou) úroveň. Přesto zůstává stěžejní otázkou klinické praxe, kdy ještě hraniční stav neléčit a kdy už onemocnění vyžaduje zahájení systémové léčby. Parametry symptomatického onemocnění, respektive aktivního mnohočetného myelomu, zůstávaly řadu let neměnné, teprve recentní doporučení IMWG posunuly hranici „symptomatického“ onemocnění. Novými ukazateli aktivní choroby se stala významná infiltrace kostní dřevě 60 % plazmatických buněk, zvýšený poměr dominantního a nedominantního lehkého řetězce > 100 a konečně přítomnost > 2 lézí (nad 5 mm) na MR [2]. Je otázkou, nakolik se nová kritéria osvědčí v našich podmínkách a budou-li adaptována v rámci národních doporučení, přesto je zcela zřejmý trend k časnější a citlivější diagnostice MM a tím i včasnému podchycení změn vedoucích k potenciálně ireverzibilnímu orgánovému postižení.

Mnohaleté zaměření našeho pracoviště na myelomovou kostní nemoc a zobrazovací techniky u mnohočetného myelomu bylo zúročeno v několika grantových projektech a s nimi souvisejících vědeckých publikacích [13–25]. Naše poznatky nevycházejí pouze z prostého srovnání zobrazovacích technik, ale jsou podpořeny opakovanými pozorováními ověřujícími klinickou prospěšnost navrhovaných postupů. V některých případech byl díky moderním zobrazovacím technikám zásadně přehodnocen přístup k jednotlivým nemocným [23]. Uvedený algoritmus není proto výslednicí empirických pozorování, ale má základ v řádném zhodnocení a srovnání zobrazovacích technik v rámci specificky zaměřených hodnocení. Ještě více si ale ceníme možnosti přispět našim nemocným nejmodernějšími diagnostickými postupy, a zajistit tak včasnou a adekvátní péči širokému spektru jedinců s monoklonálními gamapatiemi.

Jak vyplývá z dlouhodobých zkušeností publikovaných řadou respektovaných autorů včetně našich prospektivních projektů, nelze v současné době bohužel splnit náročné požadavky na ideální zobrazovací

vyšetření, které by bylo dostatečně citlivé, specifické, dostupné a cenově příznivé. Přesto lze i v podmínkách ČR zajistit adekvátní vyšetření, které dostatečným způsobem pokrývá nároky kladené na diagnostiku kostního postižení u MM a současně je lze zabezpečit prakticky na každém nemocničním pracovišti. Nelze se již opírat pouze o RTC vyšetření, které kvůli nízké citlivosti může vést k mylnému hodnocení „negativního nálezu“ u značného procenta nemocných. Zejména u jedinců s nově diagnostikovanou monoklonální gamapatií by základem zobrazovacího vyšetření měla být alespoň jedna z navržených technik, ať už jde o posouzení možného incipientního drobnoložiskového postižení nebo o zachycení extramedulárních hmot, které nejsou konvenční radiografií podchytitelné. Pokud je v rámci diferenciální diagnostiky provedeno RTC vyšetření, které prokazuje osteolytické postižení, je vhodná konzultace specializovaného pracoviště, kde bude také doplněna vhodná nová zobrazovací technika.

Lze doufat, že rozvoj moderních technik povede v brzké budoucnosti ke snížení nákladů a tím i k jejich snadnější dostupnosti na většině nemocničních pracovišť. Věříme, že do té doby může námi navržený algoritmus přispět k racionálnímu posuzování nově diagnostikovaných monoklonálních gamapatií, abychom stále méně vídávali nemocné s rozvinutou chorobou, která byla dlouhodobě léčena pouze analgetiky pro trvající bolesti zad s „normálním rentgenovým nálezem“, případně „jen s osteoporózou“.

LITERATURA

1. Dimopoulos M, Terpos E, Comenzo RL, et al. International myeloma working group consensus statement and guidelines regarding the current role of imaging techniques in the diagnosis and monitoring of multiple myeloma. *Leukemia* 2009; 23: 1545–1556.
2. Rajkumar SV, Dimopoulos MA, Palumbo A, et al. International Myeloma Working Group updated criteria for the diagnosis of multiple myeloma. *Lancet Oncol* 2014; 15: e538–548.
3. Terpos E, Moulopoulos LA, Dimopoulos MA. Advances in imaging and the management of myeloma bone disease. *J Clin Oncol* 2011; 29: 1907–1915.
4. Ščudla V. Postižení pohybového systému u mnohočetného myelomu. In Rovenský J, et al. *Reumatológia v teórii a praxi VI*. 1. vydání, Martin, Osveta, 2004: 582–638.
5. Vaníček J, Krupa P, Adam Z. Přínos jednotlivých zobrazovacích metod pro diagnostiku a sledování aktivity mnohočetného myelomu. *Vnitř Lék* 2010; 56: 585–590.
6. Healy CF, Murray JG, Eustace SJ, et al. Multiple myeloma: a review of imaging features and radiological techniques. *Bone Marrow Res*, 2011: 583.

ZOBRAZOVACÍ VYŠETŘENÍ U MNOHOČETNÉHO MYELOMU

7. Bartel TB, Haessler J, Brown TL, et al. F18-fluorodeoxyglucose positron emission tomography in the context of other imaging techniques and prognostic factors in multiple myeloma. *Blood* 2009; 114: 2068–2076.
8. Lütje S, de Rooy JW, Croockewit S, et al. Role of radiography, MRI and FDG-PET/CT in diagnosing, staging and therapeutical evaluation of patients with multiple myeloma. *Ann Hematol* 2009; 88: 1161–1168.
9. Hanrahan CJ, Christensen CR, Crim JR. Current concepts in the evaluation of multiple myeloma with MR imaging and FDG PET/CT. *Radiographics*, 2010; 30: 127–142.
10. Zamagni E, Cavo M. The role of imaging techniques in the management of multiple myeloma. *Br J Haematol* 2012; 159: 499–513.
11. Walker RC, Brown TL, Jones-Jackson LB, et al. Imaging of multiple myeloma and related plasma cell dyscrasias. *J Nucl Med* 2012; 53: 1091–1101.
12. Ippolito D, Besostri V, Bonaffini PA, et al. Diagnostic value of whole-body low-dose computed tomography (WBLDCT) in bone lesions detection in patients with multiple myeloma (MM). *Eur J Radiol* 2013; 82: 2322–2327.
13. Mysliveček M, Nekula J, Bacovsky J, et al. Multiple myeloma: predictive value of Tc-99m MIBI scintigraphy and MRI in its diagnosis and therapy. *Nucl Med Rev Cent East Eur* 2008; 11: 12–16.
14. Bacovsky J, Mysliveček M, Scudla V, et al. Tc-99m MIBI scintigraphy in multiple myeloma: Prognostic value of different Tc-99m MIBI uptake patterns. *Clin Nucl Med* 2010; 35: 667–670.
15. Mysliveček M, Bačovský J, Ščudla V, et al. 18FDG PET/CT v diagnostice mnohočetného myelomu a monoklonální gamapatie nejistého významu: srovnání s 99mTc-MIBI scintigrafií. *Klin Onkol* 2010; 23: 325–331.
16. Heřman M, Hrbek J, Ščudla V, et al. Korelace nálezů celotělové MR se stážovacím systémem Durie/Salmon u pacientů s monoklonální gamapatií nejistého významu a mnohočetným myelomem. *Čes Radiol* 2010; 64: 203–212.
17. Ščudla V, Heřman M, Mysliveček M. Současné možnosti diagnostiky myelomové kostní nemoci. *Onkologie* 2011; 5: 131–137.
18. Ščudla V, Heřman M, Minařík J, et al. Přínos celotělové magnetické rezonance v diagnostice monoklonální gamapatie nejistého významu, mnohočetného myelomu a stanovení stádia pokročilosti nemoci s pomocí systému Durie-Salmon Plus. *Vnitř Léč* 2011; 57: 52–60.
19. Ščudla V, Heřman M, Minařík J, et al. Přínos celotělové magnetické rezonance v diagnostice monoklonální gamapatie nejistého významu a mnohočetného myelomu. *Klin Biochem Metab* 2011; 19: 72–78.
20. Minarik J, Scudla V, Bacovsky J, et al. Comparison of imaging methods in POEMS syndrome. *Biomed Pap* 2012; 156: 52–57.
21. Minařík J, Hrbek J, Pika T, et al. Srovnání přínosu konvenčního RTG, celotělové magnetické rezonance a celotělového nízkodávkového CT v diagnostice myelomové kostní nemoci. *Osteol bulletin* 2013; 4: 143–147.
22. Pika T, Minařík J, Prášil V, et al. Solitární kostní plazmocytom. *Osteol bulletin* 2013; 17: 136–142.
23. Minarik J, Hrbek J, Pika T, et al. X-Ray in Multiple Myeloma – Not a “Golden Standard” any More: Case Series. *J Bone Mar Res* 2014; 2: 1–4. doi: 10.4172/2329-8820.1000149.
24. Hrabálek L, Wanek T, Minařík J, et al. Algoritmus operací mnohočetného myelomu a solitárního plazmocytomu páteře. *Cesk Slov Neurol N* 2015; 78: 64–71.
25. Bacovsky J, Mysliveček M, Minarik J, et al. Analysis of thymidine kinase serum levels by novel method DiviTumTM in multiple myeloma and monoclonal gammopathy of undetermined significance – comparison with imaging methods 99mTc-MIBI scintigraphy and 18F-FDG PET/CT. *Biomed Pap* 2015; 159: 135–138.
26. Keats JJ, Chesi M, Egan JB, et al. Clonal competition with alternating dominance in multiple myeloma. *Blood* 2012; 120: 1067–1076.

Poděkování

Práce byla podpořena grantem NT14393.

Podíl autorů na přípravě rukopisu

Design studie: JM, JH, MM, MH, VŠ; *realizace technik:* JM, JH, MM, PK, TP, JB, IM, MH, VS; *zpracování souborů:* JM, PK, JB, VS; *kritická revize rukopisu:* PK, TP, JB, IM, VS.

Prohlášení autorů

Autoři prohlašují, že v souvislosti s tématem, vznikem a publikací tohoto článku neshledávají žádný střet zájmů a vznik ani publikace článku nebyly podpořeny žádnou firmou z oboru.

Doručeno do redakce: 8. 9. 2015

Přijato po recenzi: 4. 11. 2015

MUDr. Mgr. Jiří Minařík, Ph.D.

Hemato-onkologická klinika
Fakultní nemocnice v Olomouci a Lékařská fakulta
Univerzity Palackého v Olomouci
I. P. Pavlova 6
779 00 Olomouc
e-mail: abretina@email.cz