proLékaře.cz | 8.9.2025

5 DIAGNOSTICKÁ KRITÉRIA A POSTUPY U SYSTÉMOVÉ AL AMYLOIDÓZY

5. 1 Diagnostická kritéria

Časná diagnóza systémové AL amyloidózy je obtížná, poněvadž neexistuje žádný samostatný laboratorní ukazatel, ani zobrazovací technika, které by diagnózu nemoci samy o sobě umožnily *(Gertz, 2011)*. Správná diagnóza systémové AL amyloidózy se proto opírá o splnění souboru diagnostických kritérií, sestavených v roce 2011 IMWG (International Myeloma Working Group) v tabelární formě (tab. 5.1).

Tab. 5.1 Diagnostická kritéria systémové AL amyloidózy dle IMWG *(Rajkumar, 2011; 2013)*

Musí být splněna všechna 4 kritéria:
1. Průkaz postižení alespoň jednoho orgánu, tj. ledviny, srdce, jater, GIT, nervu aj. depozity amyloidu, nikoliv v důsledku jiné choroby
2. Průkaz amyloidu v odebrané tkáni s použitím:
- aspirační biopsie podkožního tuku a kostní dřeně, případně slinné žlázy nebo přímá biopsie postiženého orgánu
- barvení pomocí konžské červeně
- průkazu fibril amyloidu pomocí elektronové mikroskopie
3. Přímý průkaz AL („light chain“) typu amyloidu:
- s použitím hmotnostní spektrometrie
- s použitím imunohistochemie či imunofluorescence
- s použitím imunoelektronové mikroskopie (v ČR prozatím nedostupné)
4. Rozpoznání monoklonální proliferace plazmatických buněk na základě:
- přítomnosti M-proteinu v séru a/nebo v moči
- abnormálního poměru VLŘ κ/λ v séru
- průkazu populace monoklonálních plazmocytů v kostní dřeni (imunohistochemie nebo M-FC)

IMWG - International Myeloma Working Group, GIT - gastrointestinální trakt, VLŘ - volné lehké řetězce, M-FC - multiparametrická průtoková cytometrie

Od přímého průkazu AL amyloidu v tkáni, např. biopsie ledviny je možno ustoupit v případě typického nálezu pro AL (vysoké hladiny VLŘ v séru včetně patologické hodnoty indexu κ/λ; průkaz monoklonálního charakteru plazmocytů s pomocí nepřímé biopsie nebo pomocí flowcytometrie; nálezem amyloidu v podkožním tuku s pomocí konžské červeni) a typického poškození orgánové funkce (např. významná proteinurie) bez zřejmé jiné příčinné nemoci.

Z předložených kritérií je zřejmé, že diagnóza systémové AL amyloidózy vyžaduje splnění všech čtyř základních kritérií nemoci:

1. Jednoznačný průkaz, že k postižení některého z orgánů, tj. ledvin, srdce, GIT včetně jater, nervové tkáně a vzácněji svalů, kůže aj. došlo v důsledku amyloidózy, nikoliv v rámci jiného onemocnění (např. diabetes mellitus, ateroskleróza aj).
2. V klinické praxi se k detekci amyloidu používá standardně současná aspirační biopsie podkožního tuku (pozitivita 60-80 %) a kostní dřeně (50-65 %), při jejich negativitě i slinné žlázy (asi 15% pozitivita při negativitě amyloidu v podkožním tuku), případně a to i v souladu s klinickým obrazem (např. makroglosie) jazyka, rekta a gingivy. Při diagnostickém neúspěchu necíleného odběru se přistupuje k cílené biopsii dominantně postiženého orgánu, tj. ledviny, myokardu (endomyokardiální biopsie), jater, zažívací trubice, ojediněle i n. suralis, kosterního svalstva, uzliny aj., vyznačující se 80-100% výtěžností s následující hierarchií pozitivity: endomyokardiální biopsie (100 %, v reálné klinické praxi ovšem zaznamenána na rozdíl od pilotní studie občas i negativita), biopsie jater (97 %), ledvin (94 %), kůže (90 %), n. suralis (86 %), tenkého střeva (83 %), tkáně z oblasti karpálního tunelu (82 %), biopsie podkožního tuku s hodnocením 3 vzorků (80 %), biopsie rekta (75 %) a trepanobiopsie kostní dřeně (56 %). Histologický průkaz amyloidu je založen při barvení konžskou červení na patognomické metachromazii v polarizovaném světle (kap. 4.2.1 Histologie, imunohistochemie a imuno-elektronová mikroskopie *(Gertz, 1991; 2009)*.
3. Vzhledem k jisté nespolehlivosti imunohistochemické identifikace AL typu amyloidu, používaného ve standardní klinické praxi (v 50 % ztráta antigenních epitopů v průběhu fibrilogenezy), se v současnosti začíná uplatňovat hmotnostní spektrometrii, na vysoce specializovaných pracovištích navíc i imunoelektronové mikroskopii *(Seldin, 2006; Lachmann, 2002; Dispenzieri, 2012)* (kap. 4.2.1 Histologie, imunohistochemie a imuno-elektronová mikroskopie; kap. 4.3 Speciální diagnostické techniky u systémové AL amyloidózy).
4. Monoklonální charakter plazmocelulárních elementů u AL amyloidózy lze prokázat detekcí intaktní

003_THSUPPL_1213.indd 23 12/12/13 2:05:16 PM

proLékaře.cz | 8.9.2025

molekuly MIg a/nebo zvýšené produkce VLŘ MIg s patologickým indexem κ/λ (kap. 4.2.2 Průkaz MIg a VLŘ v séru a/nebo v moči). Klíčovým znakem systémové AL amyloidózy je nejčastěji zvýšená hladiny VLŘ typu λ *(Gertz, 2011)*. Samotný průkaz MIg ovšem nepotvrdí s jistotou, že jde o AL typ amyloidu. Přímým průkazem monoklonality plazmocytů je stanovení poměru plazmocytů s expresí LŘ κ/λ pomocí imunohistochemického vyšetření trepanobioptického vzorku kostní dřeně nebo analýzou aspirátu KD pomocí M-FC (multiparametrické průtokové cytometrie) (kap. 4.2.1 Histologie, imunohistochemie a imuno-elektronová mikroskopie; kap. 4.3.3 Vyšetření klonality plazmocytů s pomocí multiparametrické průtokové cytometrie). Nutno vzít na vědomí, že zastoupení plazmocytů v KD je v případě AL amyloidózy obvykle nízké (medián 7 %), jejich morfologie bývá normální bez větších atypií a vzhledem k jejich nízkému výskytu tak může dojít k „zastření" jejich monoklonality přítomností normálních polyklonálních plazmocytů *(Rajkumar, 2013)*. Poměrně často lze prokázat chromozomové aberace, žádná z nich však není z hlediska diagnózy AL amyloidózy specifická. Nejčastější je monosomie chromozomu 18 (u 72 % případů) a trisomie různých chromozomů (dle četnosti výskytu - chromozomu 9, 7, 11, 15 a 18). Častým nálezem je t (11;14), del(13q14) a zisk 1q21 *(Rajkumar, 2013)*.

Vzhledem ke složitosti časné diagnostiky tak proměnlivého onemocnění, jakým je systémová AL amyloidóza, byla pro potřeby klinické praxe dohodnuta v rámci „10th International symposium on amyloid and amyloidosis, Tours 2004" kritéria, přesně definující klinicko-laboratorní známky orgánového postižení (tab. 5.2).

Tab. 5.2 Průkaz postižení orgánů při systémové AL amyloidóze *(Gertz, 2005)*
(„Consensus opinion from the 10th International symposium on amyloid and amyloidosis, Tours, 2004")

Ledviny	proteinurie/24 hod. > 0,5 g/den, převážně albuminurie
Srdce	ECHO: průměrná šířka stěny myokardu > 12 mm s vyloučením jiné kardiální příčiny
Játra	celková šíře jater > 15 cm s vyloučením pasivní kongesce kardiálního původu nebo hodnota jaterní frakce AF > 1,5krát vyšší oproti horní hranici normy
Nervový systém	periferní: klinické projevy symetrické senzomotorické periferní neuropatie DKK, autonomní: porucha evakuace žaludku, známky pseudoobstrukce, porucha vyprazdňování bez známek přímé orgánové infiltrace
GIT	v případě příznaků endoskopické vyšetření s odběrem bioptického vzorku
Plíce	bioptická verifikace v případě vyjádřených příznaků a radiografických známek intersticiálního postižení
Měkké tkáně	makroglosie, artropatie, klaudikace při podezření na vaskulární amyloidózu, kožní depozita amyloidu, myopatie a svalová pseudohypertrofie, lymfadenopatie (i lokalizovaná), syndrom karpálního tunelu

ECHO - echokardiografie, AF - alkalická fosfatáza, DKK - dolní končetiny, GIT - gastrointestinální trakt

K histologickému potvrzení diagnózy AL amyloidózy lze použít i odběr z alternativních míst: biopsie podkožního tuku v oblasti břicha tenkou jehlou a/nebo biopsie slinné žlázy, rekta nebo gingivy, při negativitě cílená biopsie postižených orgánů.

5.2 Diagnostická kritéria postižení jednotlivých orgánových systémů u systémové AL amyloidózy

5.2.1 Diagnostika amyloidové kardiomyopatie

Laboratorní vyšetření. Stanovení kardiálních biomarkerů je nedílnou součástí diagnostického algoritmu u nemocných s AL amyloidózou. Obvykle jsou vyšetřovány hladiny troponinu T (TnT) a NT-pro „brain" natriuretického peptidu (NT-proBNP), ojediněle i troponinu I (TnI) laboratorně standardizovanými metodami *(Pika, 2008)*. Hladina TnT je citlivým ukazatelem myokardiálního postižení a její hodnota stanovená v době diagnózy (> 0,035 μg/l) má úzký vztah k prognóze, proto se stala jedním z kritérií stratifikačního systému systémové AL amyloidózy vypracovaného na Mayo klinice *(Kristen, 2010; Dispenzieri, 2003; Dispenzieri, 2004)*. Přetrvávání zvýšené hladiny TnT signalizuje pokračující ztrátu kardiomyocytů, zato účinná léčba je spojena s různě významným poklesem. Rovněž hladina NT-proBNP má prognostický a stratifikační potenciál (> 332 ng/l) a při jeho normální hladině je amyloidová kardiomyopatie prakticky vyloučena *(Dispenzieri, 2004; Palladini, 2003)*. Vzhledem k tomu, že při účinné léčbě dochází k poklesu hladin obou srdečních biomarkerů, jsou používána jako kritéria pro hodnocení orgánové kardiologické remise *(Comenzo, 2012)*. Limitací stanovení NT-proBNP je přetrvávání zvýšených hladin při léčbě lenalidomidem, a stejně jako v případě TnT jsou i hladiny NT-proBNP ovlivněny případnou renální nedostatečností *(Dispenzieri, 2010)*. Proto v této situaci se jeví jako výhodnější stanovení samotného BNP („brain na-

003_THSUPPL_1213.indd 24 12/12/13 2:05:16 PM

proLékaře.cz | 8.9.2025

triuretic peptide"), který není renální nedostatečností ovlivněn. Vzhledem k tomu, že metoda stanovení není standardizovaná, je nutné použít pro monitoraci stavu vždy stejnou laboratoř *(Palladini, 2012)*.

Paraklinická vyšetření. Mezi základní a neopomenutelná vyšetření u AL amyloidózy patří elektrokardiografické vyšetření (EKG). V případě pokročilé amyloidové kardiomyopatie je typickým nálezem snížená voltáž v končetinových svodech < 5 mm a obraz QS ve svodech V1-3 (tzv. obraz pseudoinfarktu), poměrně častým nálezem je záchyt arytmií či A-V blokád *(Fikrle, 2012; Murtagh, 2005)*. Stěžejním vyšetřením v diagnostice a sledování srdečního postižení při amyloidóze je echokardiografie a MRI (kap. 4.2.3 Zobrazovací techniky u systémové AL amyloidózy). Endomyokardiální biopsie (EMB) je indikována v případě podezření na srdeční amyloidózu při negativitě necílené biopsie. Stejně tak lze zvážit provedení EMB při přítomnosti atypických faktorů, např. arteriální hypertenzi či šíři interventrikulárního septa > 12 mm. O závažnosti postižení vegetativního nervového systému může do jisté míry informovat test variability srdeční frekvence (Ewingův test) *(Reyners, 2002)*.

5.2.2 Diagnostika amyloidové nefropatie

Ledviny jsou v případě systémové AL amyloidózy nejčastěji postiženým orgánem (50-80 %), projevujícím se v úvodu nápadnou proteinurií, případně i vzestupem sérového kreatininu. Neselektivní proteinurie dosahuje většinou intenzity nefrotického syndromu (NS) (2,5 - 30 g/24 hod.), kdy většinu tvoří albumin. Nezbytnou součástí vyšetření je nejen standardní, ale i IFE moče zaměřená na detekci MIg a VLŘ, tj. Bence-Jonesovu bílkovinu. Laboratorní vyšetření musí obsáhnout i ostatní atributy NS, včetně detekce hyperlipoproteinemie a dalších obvyklých komplikací. Minimální proteinurie se vyskytuje pouze v případech, kdy depozita amyloidu jsou omezena na tubuly, intersticium a cévní složku ledvinové tkáně.

Glomerulární filtrace (GF). Vyšetření GF je standardním vyšetřením, neboť u amyloidové nefropatie dochází k jejímu rychlému poklesu s častým vývinem ESRD („end-stage renal disease") *(Dember, 2010)*. I když rychlost poklesu GF je u AL amyloidózy individuálně značně odlišná, u většiny nemocných postupně stále klesá zejména v případě glomerulárních amyloidových depozit, o renální prognóze ovšem rozhoduje zejména tíže depozit v tubulo-intersticiální oblasti. V pozdní fázi nemoci lze zaznamenat v důsledku poškození cévní stěny a zvýšené propustnosti bazální membrány glomerulu mikroskopickou hematurii. I v případě ledvin platí, že porucha orgánové funkce závisí především na toxicitě fibrilárních prekurzorů, tj. prekurzorových proteinů (amyloidogenních VLŘ) a jejich oligomerů, nežli na rozsahu amyloidových depozit *(Snanoudj, 2004; Dember, 2010)*. Při hodnocení poklesu GF je nutno zohlednit i pokles prokrvení ledvin způsobený snížením srdečního výkonu, poklesem krevního tlaku a intravaskulárního objemu krve, závažností autonomní dysfunkce, či předchozí aplikací kontrastní látky. K akutnímu, obvykle jen přechodnému snížení GF s prohloubením retence dusíkatých katabolitů vyžadujícím dialyzační léčbu dochází asi u 20 % nemocných po vysokodávkové léčbě následované autologní transplantací, ale třeba i po léčbě lenalidomidem. Při hodnocení výsledku vyšetření GF nutno počítat s okolností, že dosažení hematologické remise s potlačením produkce amyloidogenních LŘ vede obvykle pouze ke stabilizaci, nežli ke zlepšení renální funkce. Vyšetření GF v klinické praxi má v případě systémové AL amyloidózy určitá úskalí, neboť hladina kreatininu v séru může v případě ztráty svalové tkáně nadhodnocovat stupeň snížení GF a nemusí korespondovat se skutečnou hodnotou GF. Skutečná GF může být při použití výpočtových metod podhodnocena oproti GF odhadnuté pomocí vyšetření cystatinu či clearence inulinu.

Tubulární funkce, sonografie a biopsie ledviny. Vyšetření tubulárních funkcí je plně indikováno vzhledem k relativně častému výskytu funkčních tubulárních poruch, avšak úplný obraz Fanconiho syndromu (postižení proximálního tubulu) nebo nefrogenního typu diabetes insipidus (postižení distálního tubulu) je spíše výrazem současné koincidence s MM *(Ryšavá, 2013)*. Součástí základního diagnostického algoritmu je i sonografie ledvin, neboť u většiny nemocných se setkáváme v důsledku renální depozice amyloidu se symetrickým zvětšením a změnou echogenity *(Krejčí, 2011)*. V případě absence průkazu amyloidózy z necílené biopsie je rozhodnutím volby cílená biopsie ledviny, nejčastěji dominantně postiženého parenchymatózního orgánu, vyznačující se 90-95% záchytem amyloidu a umožňující přesné rozpoznání umístění depozit a charakteru poškození architektury ledvinové tkáně *(Ryšavá, 2013)*.

5.2.3 Kritéria postižení ostatních orgánů u AL amyloidózy

V rámci systémové AL amyloidózy lze vedle dominantně postižených ledvin a srdce odhalit i postižení dalších orgánů a orgánových systémů.

Nervový systém. Zde se postižení projevuje přítomností distální symetrické, senzomotorické periferní neuropatie DKK a postižením autonomního nervového systému. Rozpoznání distální smíšené periferní neuropatie DKK je založeno na rozboru klinického obrazu

003_THSUPPL_1213.indd 25 12/12/13 2:05:16 PM

proLékaře.cz | 8.9.2025

(kap. 3.2.3 Periferní a autonomní neuropatie) a pečlivém neurologickém vyšetření doplněném o EMG, i když jeho nedostatkem je poměrně nízká citlivost. Individuálně lze použít histologické vyšetření surálního nervu. Rozpoznání autonomní neuropatie je založeno především na rozboru klinického obrazu (kap. 3.2.3 Periferní a autonomní neuropatie), případně doplněném o testy používané ke zhodnocení vegetativní dysfunkce.

Gastrointestinální trakt. Klinické projevy přímé infiltrace stěny zažívací trubice amyloidem vedoucí k poruše motility, erozivní amyloidové enteropatii či malabsorpci jsou indikací k endoskopickému vyšetření GIT s odběrem materiálu na histologické vyšetření. Podezření na postižení jater, vyznačující se vedle hepatomegalie ověřené sonograficky nebo pomocí CT (šíře >15 cm), přítomností portální hypertenze se splenomegalií a více nežli 1,5 násobkem zvýšené jaterní frakce alkalické fosfatázy (ALP) je indikací k provedení biopsie jater.

Postižení plic. Jeho průkaz je založen na provedení konvenčního radiografického vyšetření plic, případně i vysoce citlivého HR-CT („high-resolution CT“) odhalujícím i jinak nerozpoznatelné postižení plic a pleury depozity amyloidu. V případě zmnožené retikulonodulární kresby (difuzní intersticiální amyloidóza), ložiskové léze („coin lesion“ resp. amyloidom), pleurálního výpotku při postižení pleury může správné diagnóze napomoci transbronchiální nebo video-asistovaná thorakoskopická biopsie. V odhalení depozit v bronchiálním stromu (tracheobronchiální amyloidóza) se uplatňuje bronchoskopie s odběrem materiálu na histologii a spirometrické vyšetření včetně vyšetření difuzní plicní kapacity.

Postižení pohybového aparátu. V případě postižení svalstva a kloubního systému (kap. 3.2.5 Postižení ostatních orgánů a tkání) lze využít vedle vyšetření svalových enzymů (kreatinkináza, myoglobin v séru) i MRI a biopsii svalu, v případě amyloidové artropatie biopsii synovie, či histologické vyšetření tkáně získané při operaci karpálního tunelu.

Postižení krvetvorného a koagulačního systému. Vyšetření krevního obrazu může odhalit anémii chronických chorob a zvýšení počtu krevních destiček. Koagulační vyšetření může zaznamenat zvýšení fragility kožních cév, prodlouženou krvácivost a aPTT spolu se sníženou hladinou f. X, ke které dochází v důsledku vazby tohoto koagulačního faktoru na amyloid *(Mumford, 2000)*. Je-li přítomen NS, pak bývá doprovázen nízkou hladinou ATIII a vysokou koncentrací fibrinogenu *(Ryšavá, 2013)*.

Postižení ostatních orgánů a tkání. Pro jeho potvrzení je vedle zhodnocení klinického obrazu (kap. 3.2.5. Postižení ostatních orgánů a tkání) vždy nutný odběr tkáně k histologickému vyšetření, např. excize svaloviny jazyka při makroglosii, biopsie kůže v případě kožních depozit amyloidu, histologie lymfatické uzliny při lymfadenomegalii.

Celotělový rozsah a orgánová distribuce depozit amyloidu. Obojí lze zjistit pomocí radioscintigrafického vyšetření s použitím izotopu technecia, např. 99mTc-Aprotininu nebo jodu 132mI-SAP, vykazujících vysokou specificitu (93 %) a senzitivitu (90 %). Vyšetření má velký přínos pro monitorování, neboť umožňuje pozorovat ústup depozit amyloidu v různých oblastech organismu. Důvodem celosvětově nízké dostupnosti je její nákladnost a riziko přenosu infekce, neboť nosič SAP se připravuje z krve dárců *(Hawkins, 2002; Hazenberg, 2006)*.

5.3 Diagnostický algoritmus systémové AL amyloidózy

V klinické praxi lze přistupovat k nemocnému s podezřením na systémovou amyloidózu podle „diagnostického algoritmu“, zohledňujícího i další typy amyloidóz nežli je AL amyloidóza (tab. 5.3). Vždy je ale nutné splnit 4 základní diagnostické kroky, tj.: 1) na možnost AL amyloidózy pomyslet; 2) potvrdit přítomnost amyloidózy s pomocí tkáňové biopsie; 3) určit prekurzorový protein; 4) posoudit rozsah orgánového postižení *(Dispenzieri, 2012)*.

003_THSUPPL_1213.indd 26 12/12/13 2:05:16 PM

proLékaře.cz | 8.9.2025

Tab. 5.3 Diagnostický algoritmus systémové amyloidózy

Podezření na amyloidózu	klinické příznaky a laboratorní „varovné“ známky (elevace NT-proBNP, ALP, proteinurie > 0,5 g/den)
↓	
Provedení nezbytných vyšetření	
Biochemické vyšetření	SPE + IFE + UPE + FLC
Biopsie	**necílená** (podkožní tuk, rektum, jazyk) → *při negativitě* → **cílená** – dle dominantně postiženého orgánu (ledvina, myokard, játra)
	→ potvrzení přítomnosti amyloidu (metachromazie konžské červeně v polarizovaném světle)
	→ typizace amyloidu – **imunohistochemie/hmotnostní spektrometrie**
Vyšetření kostní dřeně	průkaz monoklonální plazmocelulární populace – imunohistochemie/průtoková cytometrie
	vyloučení asociace s MM, WM či NHL
Orgánové postižení	ALP, CB-U/den, renální funkce
	EKG, 2D ECHO, ev. MR myokardu
	UZ/CT břicha
Vyloučení hereditární amyloidózy	Vyšetření DNA z periferní krve

SPE - elektroforéza sérových proteinů, IFE – imunofixace, UPE – elektroforéza proteinů moči, FLC – stanovení sérových hladin volných lehkých řetězců imunoglobulinu, MM – mnohočetný myelom, MW – Waldenströmova makroglobulinemie, NHL – non-Hodgkinův lymfom, ALP – alkalická fosfatáza, CB-U – proteinurie, EKG – elektrokardiografie, ECHO – echokardiografie, MR – magnetická rezonance, UZ – ultrazvukové vyšetření, CT – vyšetření počítačovou tomografií

Nejvýznamnější klinické a laboratorní „varovné“ příznaky, usnadňující v klinické praxi časné rozpoznání AL amyloidózy jsou shrnuty v tab. 5.4.

Tab. 5.4 Varovné příznaky, nasvědčující možnosti systémové AL amyloidózy *(Merlini, 2012)*

Postižený orgán	Výskyt (%)	Časné „red flags“	Senzitivita (%)
Srdce	70	NT-proBNP > 332 ng/l BNP > 73 ng/l	100 89
Ledviny	70	Albuminurie > 0,5g/24 hod. eGF < 50 ml/min. na 1,73 m^2	
Játra	22	Zvýšení ALP a/nebo GMT při vyloučení jiných příčin	
Periferní a autonomní neuropatie	14	Neuropatická bolest a ztráta teplotního čití Erektilní dysfunkce	
Měkké tkáně Kožní purpura Makroglosie Svalová pseudohypertrofie	13	Syndrom karpálního tunelu	

NT-proBNP - propeptid mozkového natriuretického peptidu, BNP - mozkový natriuretický peptid, GF - glomerulární filtrace, ALP - alkalická fosfatáza, GMT - glutamyl transpeptidáza

K rozpoznání systémové AL amyloidózy a to včetně jejího odlišení od ložiskové AL amyloidózy a od ostatních typů amyloidóz (ATTR a $A\beta_2M$ amyloidózy) lze rovněž použít diagnostický algoritmus, založený na systému postupných diagnostických kroků (tab. 5.5).

003_THSUPPL_1213.indd 27 12/12/13 2:05:16 PM

proLékaře.cz | 8.9.2025

Tab. 5.5 Diagnostický postup při rozpoznání AL amyloidózy *(modifikace dle Gertze, 2011)*

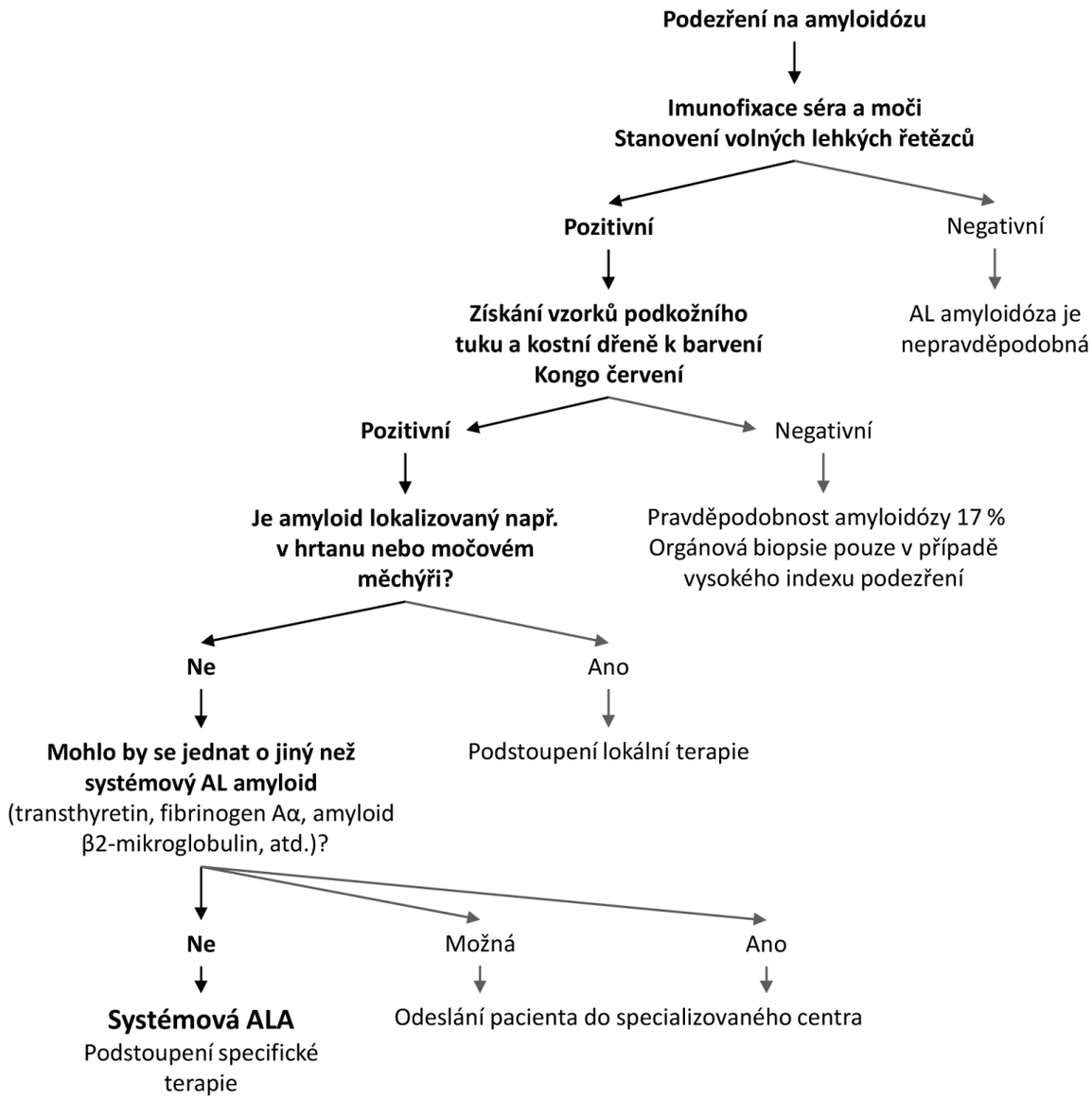

003_THSUPPL_1213.indd 28 12/12/13 2:05:16 PM