proLékaře.cz | 25.11.2026

Podpůrná terapie megestrol acetátem u myeloproliferativních neoplazií

Hubáček J., Faber E., Indrák K.
Hemato-onkologická klinika, LF UP a FN Olomouc

Souhrn
Překládáme zde tři kazuistiky pacientů s myeloproliferativní neoplazií, u kterých byl pro nechutenství a váhový úbytek nasazen megestrol acetát ke zlepšení jejich výživy a tím i kvality života. Jako vedlejší účinek po nasazení tohoto gestagenu bylo u všech pozorováno klinicky významné zmenšení splenomegalie a snížení až ztráta transfuzní závislosti. Po vysazení megestrolu se slezina opět začala zvětšovat, avšak nasazení megestrolu vedlo k jejímu opětovnému zmenšení. Jedná se o první popis tohoto významného „vedlejšího účinku" megestrolu u nemocných s myeloproliferativními neoplaziemi a s výraznou splenomegalií.
Klíčová slova: splenomegalie, myeloproliferativní neoplazie, megestrol acetát, transfuzní závislost

Summary
Hubáček J., Faber E., Indrák K. Supportive therapy with megestrol acetate in myeloproliferative neoplasms

We present three cases of patients with myeloproliferative neoplasm that were because of anorexia and weight reduction given megestrol acetate to improve their alimentation and so their life quality. Clinically important reduction of splenomegaly and reduction or loss of transfusion dependence after administration of gestagen were observed as side effect in all patients. After discontinuation the spleen started to grow again, but administration of megestrol has led to its repeated diminution. This is the first description of the important „side effect" of megestrol in patients with myeloproliferative neoplasms and prominent splenomegaly.
Key words: splenomegaly, myeloproliferative neoplasm, megestrol acetate, transfusion dependence

Transfuze Hematol. dnes, 18, 2012, No. 4, p. 174–176.

Úvod

Megestrol acetát je syntetický derivát přirozeně se vyskytujícího hormonu progesteronu. Megestrol acetát byl původně určen jako paliativní hormonální terapie u pokročilých forem karcinomu prsu (2, 4, 6). Později se jeho indikace rozšířila o léčbu karcinomu prostaty (3). Jeho nejčastějším využitím je zatím terapie anorexie a kachexie u pacientů s nádorovým onemocněním nebo u kachexie související s AIDS (7, 9). Při dávkách od 400 do 800 mg denně se pozvolna zvyšuje chuť k jídlu a tento účinek trvá po celou dobu podávání megestrolu. Mechanismus jeho působení zatím nebyl zcela objasněn. Výrobce megestrolu uvádí ve specifikaci jako vedlejší účinky pouze velmi vzácný výskyt tromboembolické příhody a retenci tekutin, která může u kardiaků vyústit v kardiální selhání.

Myeloproliferativní neoplazie typu polycythaemia vera a ostemyelofibróza jsou onemocnění, pro které je charakteristické pozvolné zvětšování sleziny a jater. Hepato - splenomegalie však může v pozdní fázi choroby nabývat až monstrózních rozměrů, takže tyto dva orgány vyplňují prakticky celou dutinu břišní. Mimo potíže s pohybem a zhoršením dýchání je velice závažná ztráta chuti k jídlu s nemožností pozřít normální porce potravy a dochází také k poruchám trávení a k sekundárním průjmům. Dochází tak k projevům anorexie, která se společně s malabsorpcí a průjmy podílí na pozvolné kachektizaci nemocného. Proto je těmto nemocným doporučováno stravování po malých porcích v častějších intervalech. U některých nemocných je možné zkusit snížit nechutenství podáním anabolik. U našich pacientů se osvědčilo podávání megestrolu v dávkách od 160 mg do 480 mg denně p. o. (Megace®, tbl.). Pacienti postupně získávali ztracenou chuť k jídlu a pozvolna se zvyšovala jejich hmotnost. U tří pacientů s myeloproliferativní neoplazií došlo po nasazení megestrolu i ke zmenšení sleziny a jater a u dvou i ke snížení na transfuzní závislosti. U třetího nemocného, který nebyl transfuzně závislý, jsme pozorovali zlepšení hodnot v krevním obraze (KO).

Vlastní pozorování

Kazuistika 1

65letá pacientka s osteomyelofibrózou stadia 3 dle WHO, JAK2 V617F negativní, byla roku 1997 předaná na naši kliniku k dalšímu sledování a léčbě. Pro hepato - splenomegalii /slezina 10 cm pod levý oblouk žeberní (LOŽ), játra +10 cm pod pravý oblouk žeberní (POŽ)/ zahájila léčbu hydroxyureou v dávce 500 mg/den. KO – hemoglobin 70 g/l, erytrocyty 2,28 x 10^{12}/l, leukocyty 2,8 x 10^{9}/l, trombocyty 95 x 10^{9}/l. Současně byla závis-

proLékaře.cz | 25.11.2026

lá na podávání cca 2–4 transfuzních jednotek (T.U.) erytrocytových transfuzních přípravků (ETP) měsíčně. V roce 1999 došlo k progresi splenomegalie (slezina 18 cm pod LOŽ, sonograficky je slezina velikosti 250x120x100 mm). Pacientka trpěla nechutenstvím a ztrácela na váze – 10 kilogramů za 3 měsíce. Proto jí byl nasazen megestrol v dávce 160 mg 3x denně p.o. Během 2 měsíců léčby se slezina začala zmenšovat až na velikost cca 4 cm pod LOŽ a snížila se i potřeba transfuzí – na 1 T.U. ETP za měsíc. Od roku 2000 (po roce léčby megestrolem) již nemocná nepotřebovala transfuzní terapii. Velikost sleziny se ustálila na 4 cm pod LOŽ (sonograficky 150 x 100 x 90 mm) což byla redukce v podélné ose o 100 mm. Velikost jater se ustálila na 10 cm pod POŽ. KO v roce 2002 – hemoglobin 116 g/l, erytrocyty 3,25x10^{12}/l, leukocyty 5,2x10^{9}/l, trombocyty 121x10^{9}/l. V roce 2002 pacientka zemřela na akutní krvácení do mozku v důsledku prasklého aneurysmatu, což bylo potvrzeno i sekčně.

Shrnutí: megestrol byl u této pacientky byl nasazen pro výrazné nechutenství a ztrátu hmotnosti. Během několika měsíců léčby došlo ke zlepšení výživy nemocné, přibrala 11 kilogramů. BMI dosáhl hodnot kolem 25 a postupně se zmenšila i slezina – v podélné ose o 100 mm. Po roce užívání megestrolu se normalizoval krevní obraz a pacientka přestala být závislá na transfuzích.

Kazuistika 2

59letá pacientka s diagnózou polycythaemia vera dle WHO, JAK2 V617F pozitivní, byla sledována na naší klinice od roku 2004. Choroba byla diagnostikována již v roce 2000 ve spádové okresní nemocnici. Do naší péče je předána pro postupně se rozvíjející hepatosplenomegalii (slezina 20 cm pod LOŽ, játra 4 cm pod POŽ). Od roku 2003 byla podávána hydroxyurea v dávce 1 g/den. Nemocná potřebovala jedenkrát za 2 měsíce venepunkci k udržení hodnoty hematokritu (HCT) pod 0,50. KO: hemoglobin 150 g/l, erytrocyty 6,4 x 10^{12}/l, leukocyty 19,3 x 10^{9}/l, trombocyty 225 x 10^{9}/l. Pro nechutenství a hubnutí cca o 2 kilogramy za měsíc bylo v roce 2005 zahájeno podávání megestrolu v dávce 160 mg 3x denně. Po půl roce užívání se slezina zmenšila na 4 cm pod LOŽ a játra na 1 cm pod POŽ, sonograficky byla slezina velikosti 180 x 100 x 100 mm. Pacientka si však stěžovala na nadměrný přírůstek váhy o více jak 8 kilogramů a proto jí byl megestrol ke konci roku 2005 vysazen. Od ledna 2006 byl pozorován opětovný pozvolný nárůst velikosti sleziny, která v dubnu dosáhla původní velikosti. Proto byl opět v dubnu roku 2006 nasazen megestrol a slezina opět regredovala, ale již méně ochotně – za 4 měsíce došlo k jejímu zmenšení jen na 7 cm pod POŽ. Na počátku roku 2007 byl megestrol pro opětovný nárůst váhy nemocné o více jak 7 kilogramů zase vysazen. Pozvolně se začala slezina opět zvětšovat a v březnu 2009 již zasahovala do malé pánve a přesahovala přes střední čáru o 5 cm (obr. 1). Dle sonografie měla slezina odhadovanou velikost 350 x 250 x 120 mm tj. proti roku 2005 nárůst velikosti v podélné ose o 170 mm. Opět byl nasazen megestrol, ale redukce velikosti sleziny již byla výrazně pomalejší – zmenšila se na velikost 10 cm pod LOŽ až v únoru 2010 (obr. 2). V té době si pacientka sama megestrol vysadila. V září 2010 slezina sahala opět do malé pánve s přesahem přes střední čáru. Od té doby až do prosince 2011 byl nemocné opět podáván megestrol, ale slezina regredovala jen pomalu – stále sahala až do malé pánve, ale bez přesahu střední čáry. Po celou dobu užívání megestrolu nedošlo ke vzestupu hematokritu a nebyly potřebné venepunkce.

Shrnutí: megestrol byl nemocné nasazen pro nechutenství. Pacientka během krátké doby normalizovala příjem potravy a jako vedlejší účinek této léčby se projevilo zmenšení sleziny. Nicméně po několikanásobném přerušení a nasazení medikace megestrolu byla regrese sleziny stále pomalejší a efekt stále menší.

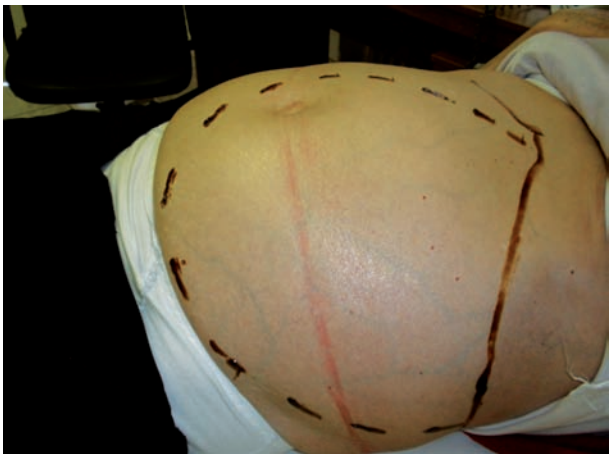

Obr. 1. Velikost sleziny před nasazením megestrolu u pacientky č. 2.

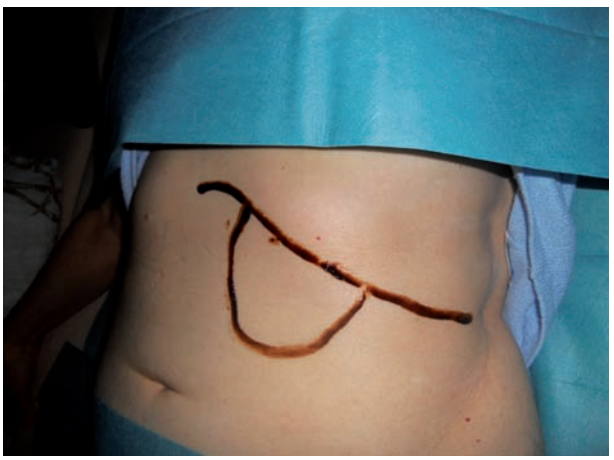

Obr. 2. Velikost sleziny po roce užívání megestrolu u pacientky č. 2.

Kazuistika 3

76letý pacient s myeloproliferativní neoplazií JAK2 V617F a BCR/ABL negativní, biopticky nepotvrzenou osteomyelofibrózou, byl sledován na naší klinice od roku 2007. Vstupní hodnoty KO hemoglobin 126 g/l, erytrocyty 4,27 x 10^{12}/l, leukocyty 12,7 x 10^{9}/l, trombocyty 235 x 10^{9}/l. Při vstupním fyzikálním vyšetření byla zjištěna splenomegalie, kdy slezina sahala 4 cm pod LOŽ. Pa-

proLékaře.cz | 25.11.2026

cient byl po celou dobu bez hematologické medikace (užíval pouze léky na snížení krevního tlaku a cholesterolu). Postupně došlo během 3 měsíců k anemizaci (KO: hemoglobin 89 g/l, erytrocyty 2,84 x 10^{12}/l, leukocyty 12,5 x 10^9/l, trombocyty 247 x 10^9/l) a k nárůstu velikosti sleziny o 6 cm v podélné ose, tj. až na 10 cm pod LOŽ. Slezina měla sonograficky rozměry 210 x 100 x 70 mm. Vzhledem k předešlým pozitivním zkušenostem s podáváním megestrolu byla u nemocného zahájena v září 2011 terapie megestrolem v dávce 2 x 160 mg denně p. o. Po měsíci užívání megestrolu došlo ke zmenšení sleziny na velikost 6 cm pod LOŽ (sonograficky 190 x 90 x 60 mm) a zlepšily se i parametry krevního obrazu (hemoglobin 98 g/l, erytrocyty 3,12 x 10^{12}/l, leukocyty 13,7 x 10^9/l, trombocyty 317 x 10^9/l). Během dalších dvou měsíců, při nárůstu hmotnosti o 5 kilogramů, byla indikována redukce dávkování megestrolu na 160 mg denně. Na redukované dávce byla velikost splenomegalie stacionární, nedošlo k poklesu hodnot hemoglobinu, pro který by bylo nezbytné podání transfuzních přípravků.

Shrnutí: u tohoto pacienta byl již megestrol nasazen cíleně k normalizaci velikosti sleziny a zlepšení hodnot krevního obrazu, což se během měsíčního podávání léku potvrdilo.

Diskuse

U myeloproliferativních neoplazií zatím není známá kurativní medikamentózní terapie. Dle doporučení ELN 2011 je léčbou první linie myeloproliferetivních neoplazií, při intoleranci venepunkcí a/nebo známkách progresivní myeloproliferace (progrese splenomegalie, progresivní leukocytóza a trombocytóza nad 1500 x 10^9/l) nebo při vysokém riziku trombózy, hydroxyurea (1). Při monstrózní a klinicky se projevující splenomegalii, která na tuto léčbu nereaguje, je možná aktinoterapie či zvážení splenektomie. U pacientů v pokročilé fázi onemocnění je při anémii nutná transfuzní podpora. Medián věku pacientů s myeloproferativním onemocněním je kolem 60 let a tak pouze malá skupina, především nemocných s primární myelofibrózou a vysokým rizikem je indikována k transplantaci krvetvorných buněk a nově jsou zkoušeny i JAK2 inhibitory (8). Pilířem léčby těchto pacientů proto dosud zůstává především podpůrná terapie. U všech našich pacientů došlo při nasazení megestrolu ke zlepšení příjmu potravy a postupně se zvyšovala i jejich hmotnost. Překvapením bylo zmenšování organomegalie (především sleziny) a u dvou pacientů i postupné zlepšení parametrů krevního obrazu, kteří se stali nezávislí na transfuzní terapii, u jedné nemocné došlo ke snížení nezbytnosti provádění venepunkcí. Ani u jednoho z výše zmiňovaných pacientů nedošlo v souladu se specifikací při podávání megestrolu k významným nežádoucím účinkům – snad s nechtěným přibýváním na váze u dvou pacientek. Přestože specifikace uvádí při užívání megestrolu zvýšení rizika trombembolických příhod, ani u jednoho pacienta nebyla pozorována tato komplikace.

Vzhledem k tomu, že v dostupné literatuře jsme nenašli žádné zmínky ani vysvětlení podstaty vlivu megestrolu na zmenšování sleziny a zlepšování hodnot hemoglobinu u nemocných s myeloproliferativními neoplaziemi s progredující splenomegalií vyžadujícími transfuzní léčbu, rozhodli jsme se tyto naše zkušenosti prezentovat. Naše výsledky se opírají o malý vzorek 3 pacientů, ale vzhledem k tomu, že jsme u této terapie nepozorovali žádné významnější vedlejší účinky a účinná léčba těchto stavů se zatím stále hledá, předpokládáme nasazení megestrolu i v dalších podobných případech. Podstata účinku megestrolu na zmenšování sleziny není známá a její objasnění bude vyžadovat experimentální studie. Vzhledem k tomu, že jsme pozorovali příznivý účinek megestrolu u nemocných s JAK2 V617F pozitivním i negativním onemocněním, působení léku cestou inhibice JAK2 se jeví jako méně pravděpodobný mechanismus.

Podíl autorů na rukopisu

HJ – léčba pacientů, příprava rukopisu; EF – léčba pacienta, revize rukopisu; KI – revize rukopisu.

Literatura

1. Barbui T, Barosi G, Birgegard G, et al. Philadelphia-negative classical myeloproliferative neoplasms: critical concepts and management recommendations from European LeukemiaNet. J Clin Oncol 2011; 29 (6): 761-770.
2. Benghiat A, Cassidy SA. Megestrol acetate in treatment of advanced post-menopausal brest cancer. Eur J Surg Oncol 1986; 12: 43-45.
3. Bonomi P, Pessis D, Bunting N, et al. Megestrol acetate used as primary hormonal therapy in stage D prostatic cancer. Semin Oncol 1985; 12(Suppl 1): 36-39.
4. Fjøsne HE, Jacobsen AB, Lundgren S. Adjutant cyclic Tamoxifen and Megestrol acetate treatment in postmenopausal brest cancer patients – long-term follow-up. J Canc Surg 2008; 34: 6-12.
5. Indrák K. Chronické myeloproliferativní stavy. In: Indrák K. a kol. Hematologie. 1. vyd. Praha/Kroměříž, Triton, 2006; 149-155.
6. Gregory EJ, Cohen SC. Megestrol acetate therapy for advanced breast cancer. J Clin Oncol 1985; 3: 155-160.
7. Navari RM, Brenner MC. Treatment of cancer-related anorexia with olanzapine and megestrol acetate: a randomized trial. Supp Care Canc 2010; 18: 951-956.
8. Quintás-Cardama A, Vaddi K, Liu P, et al. Preclinical characterization of the selective JAK1/2 inhibitor INCB018424: therapeutic implications for the treatment of myeloproliferative neoplasms. Blood 2010; 115(15): 3109-3117.
9. Von Roenn JH. Randomized trials of megestrol acetate for AIDS-associated anorexia and cachexia. Oncol 1994; 51(Suppl. 1): 19-24.

Poděkování

Práce byla podporována grantem IGA UP LF – 2012 - 007

MUDr. Jaromír Hubáček, Ph.D.
Hemato-onkologická klinika LF UP a FN Olomouc
I . P. Pavlova 6
775 20 Olomouc
hubacek@fnol.cz

Doručeno do redakce: 29. 6. 2012
Schváleno po recenzi: 20. 11. 2012