

## Kazuistika

## Crohnova choroba apendixu – kazuistika

Z. Rábeková<sup>1</sup>, Z. Vacková<sup>1</sup>, Z. Šerclová<sup>2</sup>, J. Malušková<sup>3</sup>, R. Bennett<sup>4</sup>, J. Martínek<sup>1</sup><sup>1</sup>Klinika hepatogastroenterologie, Institut klinické a experimentální medicíny, Praha<sup>2</sup>Chirurgické oddělení, Nemocnice Hořovice<sup>3</sup>Pracoviště klinické a transplantační patologie, Institut klinické a experimentální medicíny, Praha<sup>4</sup>Oddělení patologie, Nemocnice Hořovice

## Souhrn

**Úvod:** Crohnova choroba je chronické zánětlivé autoimunitní onemocnění, jehož příčina není ani v dnešní době přesně známa. Onemocnění může postihovat jakoukoliv část gastrointestinálního traktu, nicméně nejčastěji postiženou částí je terminální ileum.

Crohnova choroba jako taková častěji postihuje ženy a mladší věkové skupiny. Typickými příznaky nemoci jsou průjem, bolesti břicha, ztráta hmotnosti a horečky. Část postižených může mít i extraintestinální příznaky, jako např. exantém, bolesti kloubů, záněty spojivek či méně často jaterní lézi.

**Kazuistika:** V našem sdělení představujeme případ Crohnovy choroby s izolovaným postižením apendixu, kdy definitivní diagnóza byla stanovena až z resektátu. Atypická byla u naší pacientky zejména plíživá symptomatologie a endoskopický obraz, neboť většina pacientů s M. Crohn apendixu se prezentuje jako akutní apendicitida.

**Závěr:** M. Crohn apendixu je relativně vzácná varianta této choroby a je méně agresivní oproti jiným místům postižení, chirurgická resekce (apendektomie) je považována za kurativní a riziko relapsů je velice nízké.

**Klíčová slova:** Crohnova choroba – apendix – diferenciální diagnostika – léčba – surveillance

## Summary

## Crohn's disease of the appendix – a case report

Z. Rabekova, Z. Vackova, Z. Serclova, J. Maluskova, R. Bennett, J. Martinek

**Introduction:** Crohn's disease is a chronic inflammatory autoimmune disease with unknown etiology. Although the disease may involve any part of the gastrointestinal tract, the most frequently affected site is the terminal ileum. Crohn's disease itself is more common in women and in younger patients. Typical symptoms of the condition are diarrhoea, abdominal pain, weight loss and fever. A part of patients may present with extraintestinal symptoms like exanthema, joint pain, conjunctivitis or less often a hepatic lesion. In our publication, we have reported a rare case of Crohn's disease with isolated involvement of the appendix, in which the definitive diagnosis was established after the surgery.

**Case report:** Our patient presented with atypical symptoms and endoscopy findings. The majority of patients with Crohn's disease of the appendix present as if they had acute appendicitis.

**Conclusion:** Appendiceal form of Crohn's disease is a relatively rare variety of Crohn's disease and is less aggressive than in the other locations. Surgical resection (appendectomy) is considered to be curative and the risk of relapse is very low.

**Key words:** Crohn's disease – appendix – differential diagnosis – treatment – surveillance

Rozhl Chir 2018;97:563–567

## ÚVOD

Izolované postižení apendixu u Crohnovy nemoci je relativně vzácné a jeho incidence se odhaduje v rozmezí 0,2–1,8 % ze všech pacientů s diagnostikovanou Crohnovou chorobou [1]. Postižení apendixu u pacientů s Crohnovou chorobou však vzácné není, neboť je přítomné u 25 % pacientů s postižením ilea a dokonce u 50 % pacientů s postižením céka [1]. Typicky se M. Crohn apendixu prezentuje jako akutní apendicitida a diagnóza bývá stanovena až z resektátu, neboť většina takových pacientů je z logických důvodů indikována k akutní operaci.

I přes vzácnost M. Crohn s izolovaným postižením apendixu je nutné na tuto diagnózu pomýšlet v rámci diferenciální diagnostiky u pacientů s bolestmi pravého hypogastria, s patologickým nálezem v oblasti apendixu na zobrazovacích metodách či i u pacientů s projevy

akutní apendicitidy. Samozřejmě, že Crohnova choroba je jen jednou z možných variant granulomatózního postižení apendixu; apendix může být postižen i jinými granulomatózními procesy, jako jsou např. tuberkulóza nebo sarkoidóza [2]. Typicky se M. Crohn apendixu vyskytuje u mladších jedinců, ve věku 21–29 let [3], popsány jsou případy i u dětí [4] a častěji je popisován u mužského pohlaví (1,3:1, 3–2:1) [5]. V naší kazuistice bychom chtěli poukázat zejména na atypický průběh tohoto onemocnění a vcelku komplikovanou diferenciálně diagnostickou úvahu, která ovlivňovala i rozsah provedeného chirurgického výkonu.

## KAZUISTIKA

U 54leté, doposud zdravé ženy se v dubnu 2014 objevily protrahované febrilie a únava, proto byla

praktickým lékařem empiricky přeléčena antibiotiky. Vzhledem k přetrvávajícím febriliím i po antibiotické léčbě provedl praktický lékař v květnu 2014 základní laboratorní vyšetření s nálezem elevovaných jaterních enzymů (ALT, AST) a C-reaktivního proteinu. Doplněna byla i zobrazovací vyšetření – abdominální sonografie a CT břicha – obě bez nálezu jakékoliv patologie.

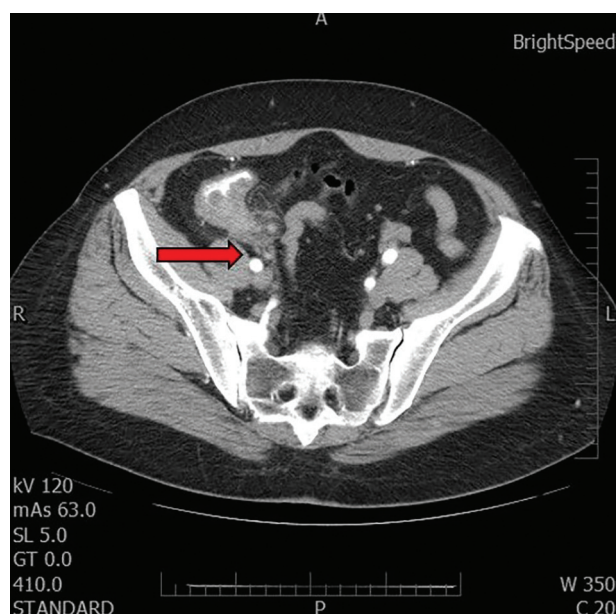
Vzhledem k elevaci jaterních enzymů byla pacientka v červnu 2014 odeslána k dalšímu dovyšetření do ambulance Kliniky hepatogastroenterologie IKEM. V naší ambulanci jsme zopakovali laboratorní vyšetření, kdy aktivita jaterních enzymů byla již zcela normální, screening na autoprottilátky, deficit  $\alpha$ 1-antitrypsinu, ceruloplasmin, poruchy metabolismu železa a rovněž na infekční hepatitidy nepotvrdil žádnou možnou příčinu přechodné elevace jaterních enzymů. Problém jsme proto uzavřeli jako přechodná, nejspíše parainfekční jaterní léze. U pacientky postupně došlo k ústupu febrilií, nicméně přetrvávaly nespecifické, ale spíše mírné obtíže ve smyslu dyspepsie a difuzního pobolívání břicha.

Vzhledem k těmto potížím podstoupila v roce 2015 pacientka na vlastní žádost na jiném pracovišti kontrolní sonografické vyšetření břicha s „novým“ nálezem ztlustění stěny céka. Následné CT vyšetření nález potvrdilo (Obr. 1).

Na základě UZ a CT nálezů byla v květnu 2015 v IKEM doplněna kolonoskopie. Sliznice tračníku až do céka byla zcela normální, stejně tak terminální ileum nevykazovalo odchylky od normy. V céku při ústí apendixu byl patrný protrudující přisedlý polyp, podle povrchové struktury připomínající jahodu („strawberry like“, Obr. 2). Odebrali jsme četné biopsie a diferenciatně diagnosticky jsme po revizi endoskopického nálezu třemi zkušenými endoskopisty zvažovali diagnózu granulomatózního tumoru, lymfomu, syndromu Cronkhitte-Canada (jahodám podobné střevní polypy jsou pro tento vzácný syndrom typické) [6], střevní tuberkulózy či nespecifického střevního zánětu. Při vyšetření biopsií byla vyslovena suspekce na lymfom pro přítomnost hyperplastických lymfoidních infiltrátů v lamina propria mucosae s přítomností jak CD3+, tak CD20+ elementů, proto byly vzorky odeslány ke druhému čtení a imunohistochemickému vyšetření na specializované patologické pracoviště, kde specifická barvení prokázala pouze chronickou aktivní kolitidu necharakteristického vzhledu, lymfom potvrzen nebyl. S odstupem jednoho měsíce jsme provedli kontrolní CT vyšetření, které opětovně prokázalo ztlustění stěny céka v místě apendixu imitující celkově masu o velikosti přibližně 4 cm, která zdánlivě souvisela s pravým ovariem, nicméně vaginální sonografie tento souvis nepotvrdila. CT nález byl zcela nespecifický a diferenciatně diagnosticky se na prvním místě zvažoval navzdory negativní biopsii maligní nádor včetně lymfomu. Onkomarkery (CEA, Ca 19-9) byly negativní.

Ačkoliv malignita nebyla jednoznačně potvrzena, suspektní makroskopický nález na endoskopii i CT nález vedly k rozhodnutí (které definitivně učinili chirurgové) o radikální operaci. V rámci předoperačního vyšetření

byl proveden i RTG snímek plic s negativním nálezem. Pacientka tedy podstoupila laparoskopicky asistovanou pravostrannou hemikolektomii, perioperačně byl makroskopicky tračník v celém rozsahu bez suspekce na maligní či jiné patologické postižení, pouze oblast apendixu byla patologicky změněna. Samotný výkon proběhl chirurgicky zcela nekomplikovaně, s malou krvavou ztrátou, nekomplikovaným hojením a pacientka byla časně propuštěna do ambulantní péče.

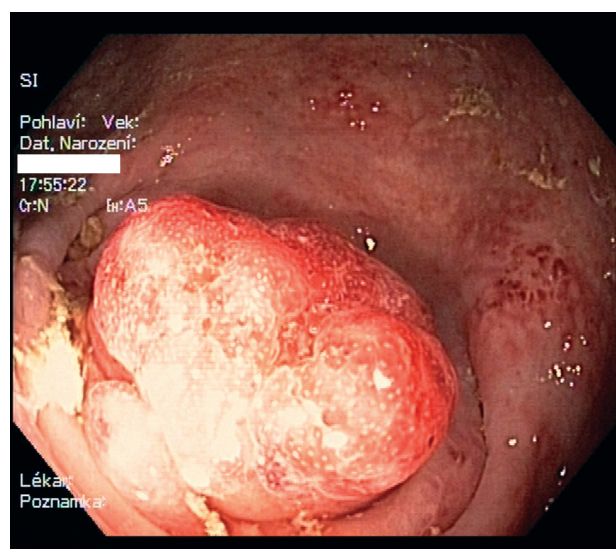


**Obr. 1: Snímek z CT vyšetření břicha**

Červená šipka směřuje na masu v oblasti céka o velikosti přibližně 4 cm, která zdánlivě souvisela s pravým ovariem.

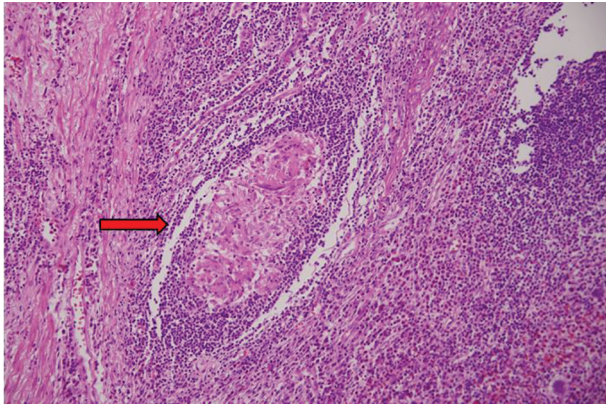
**Fig. 1: Abdominal CT imaging**

The red arrow marks the mass in the caecal area of size approx. 4 cm, seemingly related to the right ovary.



**Obr. 2: Endoskopický nález přisedlé polypoidní léze protrudující z ústí apendixu do lumen céka, velikost cca 15x15 mm**

**Fig. 2: Endoscopic finding of settled polypoid lesion protruding from the appendiceal orifice to the caecal lumen, 15x15mm**



**Obr. 3: Histologie z resekátu**

Apendix v barvení hematoxylinem – eozinem ve 200x zvětšení – epitelioidní granulom (označen šipkou) – histologicky typický pro Crohnovu chorobu.

(Bennet R., Oddělení patologie, Nemocnice Hořovice)

**Fig. 3: Resected specimen histology**

Appendix in hematoxylin – eosin staining, 200x magnification – epithelioid granuloma (marked by arrow) – histologically typical for Crohn's disease.

(Bennett R., Department of Pathology, Hořovice Hospital)

V histologickém vyšetření resekátu byla přítomna výrazná fibróza stěny apendixu, ulcerace, výrazná zánětlivá celulizace, kryptové abscesy a epitelioidní granulomy (Obr. 3). Šlo tedy o typický histopatologický obraz Crohnovy choroby. Rozsah patologických změn byl izolován pouze na apendix, ileum i tračník byly v normě. Posléze byla pacientka předána do naší gastroenterologické ambulance k dalšímu sledování. Pacientce jsme dále nepodávali žádné léky. Operační výkon vedl k úplné úpravě klinického stavu pacientky – dyspepsie i bolesti břicha vymizely a neopakovaly se ani ataky febrilií. Kontrolní kolonoskopie jsme vzhledem k diagnóze dosud neindikovali.

## DISKUZE

Crohnova choroba je autoimunitní onemocnění nejasné příčiny, které probíhá chronicky a může postihovat jakoukoliv část trávicí trubice. Crohnova choroba je častější u žen a častěji se vyskytuje u euroasijské populace a u aškenázských židů [7]. Za rizikové faktory se považují kouření, orální kontraceptiva, nedostatečně dlouhé období kojení, některé infekce, očkování, antibiotika atd. [8]. Typickou lokalizací choroby je terminální ileum, následováno tlustým střevem a perianální oblastí. K nejčastějším příznakům Crohnovy choroby patří průjem, bolesti břicha, ztráta hmotnosti a horečky, méně často se objevují extraintestinální příznaky, jako např. exantém, bolesti kloubů, záněty spojivek či jaterní léze (elevace jaterních testů). První popsáný případ izolované granulomatózní apendicitidy pochází z roku 1953 [9] a její incidence je vzácná, její výskyt je popisován v rozmezí 0,2–0,62 % ze všech operačně řešených apendicitid [10]. Z této skupiny granulomatózního apendikálního postižení pouze malá část případů

na izolovanou Crohnovu nemoc apendixu. Izolované postižení apendixu u Crohnovy nemoci se popisuje v rozmezí 0,2–1,8 % [1] a běžně je popisována u 25 % pacientů s postižením ilea a 50 % s postižením céka [1].

Typický věk izolované M. Crohn apendixu je mladší dospělý věk (22–29 let), ačkoli onemocnění bylo popsáno i u dětí [4]. Na rozdíl od M. Crohn obecně je izolované postižení apendixu častější u mužů [11].

Nejčastěji se M. Crohn apendixu projevuje jako akutní apendicitida, až 85 % pacientů s izolovaným postižením apendixu má symptomy akutní apendicitidy, tj. akutně vzniklou bolest v oblasti pravé fossa iliaca s teplotou a typickým obrazem na sonografii [11]. Tyto údaje pocházejí ze studie ze Španělska publikované v roce 2001 v *The American Journal of Surgery* [11], kde 0,2 % ze všech pacientů s diagnostikovanou Crohnovou chorobou v periodě 20 let mělo izolované postižení apendixu, průměrný věk byl 29 let, poměr mužů k ženám 3:2. Všichni tito pacienti byli přijímáni k hospitalizaci se symptomy akutní apendicitidy a podstoupili apendektomii. Pouze u jednoho pacienta se v pooperačním období objevily enterokutánní píštěle vyžadující reoperaci s ileocékální resekci. Během 14,5letého follow up se u žádného z pacientů neprojevily střevní či extraintestinální symptomy rekurence Crohnovy choroby. Co se týče projevů izolované Crohnovy nemoci, jiných než projevy akutní apendicitidy, asi 25 % pacientů se prezentuje chronickou bolestí v pravém hypogastriu a občas má hmatnou rezistenci v pravém podbříšku, přítomné mohou být i intermitentní subfebrilie [12].

Definitivní diagnóza Crohnovy choroby apendixu je histopatologická. Typicky je přítomná zánětlivá infiltrace v celé tloušťce stěny apendixu s jejím zhrubnutím, epitelioidní granulomy, lymfocytární agregáty a slizniční ulcerace. Dále mohou být přítomny obrovské vícejaderné Langerhansovy buňky, kryptové abscesy, neurální hyperplazie a lymfangiektázie.

V rámci diferenciální diagnostiky je nutno myslet na přítomnost cizího tělesa a divertikulitidu apendixu, které mohou vést ke chronickému granulomatóznímu zánětu s indurací a fibrózou. V zřídka případech se může jednat i o apendikální sarkoidózu, která může být součástí systémového onemocnění. Je rovněž nutné pomýšlet na onemocnění infekčního původu. Obraz granulomatózního zánětu může být patrný u tuberkulózy, aktinomykózy nebo yersiniové infekce. Vzácně bylo popsáno i několik případů histioplazmózy či blastomykózy jakožto fugální infekce či postižení parazity (schistozomiáza, *Enterobius vermicularis*). Nicméně vzhledem ke skutečnosti, že typickými projevy izolovaného apendikálního postižení Crohnovou chorobou jsou symptomy akutní apendicitidy, pacienti podstupují apendektomii a diferenciální diagnostika s rozsáhlým vyšetřovacím schématem není nutná, protože diagnóza je v přesné podobě dostupná po vyšetření resekátu patologem.

U izolované Crohnovy choroby apendixu je apendektomie kurativním řešením, výskyt pooperačních píštělí je podle literárních zdrojů vzácný, a to 3,5 % [1,11], v porovnání s pacienty s rozsáhlejším ileocékálním postižením,

kde se riziko vzniku enterokutánních fistul popisuje v rozmezí od 15 % do 20 % [13]. Rekurence Crohnovy choroby v jiné lokalizaci v rámci střeva po chirurgické intervenci pro izolované postižení apendixu se pohybuje mezi 3 % až 10 %, což je neporovnatelně méně než u pacientů po chirurgické intervenci (primární resekcí) pro postižení ilea, tedy 35 % až 58 % [11].

Průměrný interval mezi operací a rekurencí jsou 4 roky [13]. Standardy pro endoskopické sledování pacientů s prokázaným izolovaným postižením apendixu nejsou jasně stanoveny. V publikaci z roku 1991 [14] byla doporučena nejméně 3letá perioda radiologické a endoskopické surveillance k časně detekci rekurence onemocnění. Žádná novější doporučení nebyla stanovena, nicméně vzhledem k vědomostem o povaze Crohnovy choroby jako takové je sledování gastroenterologem nutné.

Crohnova choroba izolovaná na apendix je vzácná, a proto i navzdory celkem četným kazuistikám dostupným v literatuře nejsou do současné doby stanoveny standardy pro léčbu ani sledování pacientů s tímto typem postižení. Dle literárních pramenů je izolované postižení apendixu u Crohnovy nemoci typičtější u mužského pohlaví a pro mladší dospělý věk, což je v rozporu s případem, který popisujeme. Běžně jsou projevy této nemoci stejné jako u akutní apendicitidy, a proto není popsán typický endoskopický obraz. Obraz během endoskopie u naší pacientky byl podobný tzv. „strawberry-like“ polypu, který je charakteristický pro syndrom Cronkheit-Canada [6].

V naší kazuistice popisujeme případ atypického klinického obrazu, kdy v čase symptomatologie ve smyslu virózy nebyly přítomny žádné abdominální projevy typické pro Crohnovu chorobu, jako významnější bolesti břicha, průjem či ztráta hmotnosti pro malabsorpci. Endoskopický makroskopický nález a CT nález byly velice suspektní z malignity, včetně lymfomu, a uvedený radikální rozsah operace byl proveden z důvodu zachování onkologické radikality – je třeba vždy mít na paměti, že negativní biopsie nevylučují malignitu. I v případě, že by finální diagnóza potvrdila lymfom, nebyl by postup spočívající v pravostranné hemikolektomii a následné

onkologické léčbě chybou. Primární resekcí a následná chemoterapie mají u lymfomů apendixu dobré výsledky [15].

Resekce vedla k vymizení symptomatologie, tj. febrilií, únavy i pobolívání břicha, je tedy pravděpodobné, že tyto nespecifické příznaky byly způsobeny základním onemocněním. Zajímavou otázkou je, zda elevace jaterních testů může být rovněž přisuzována Crohnově chorobě. V roce 2014 byl Capellovou et al. [16] publikován článek týkající se abnormalit v jaterních testech u pacientů s Crohnovou nemocí. Ve sledované skupině mělo z 335 pacientů 20,9 % elevované jaterní testy, téměř u 60 % z nich došlo ke spontánnímu poklesu. Proto se domníváme, že elevace jaterních testů mohla být způsobena základním onemocněním.

Na základě všech dostupných zdrojů lze považovat izolované postižení apendixu za méně agresivní, s velice nízkým výskytem rekurence. Chirurgickou léčbu, konkrétně tedy apendektomii, lze považovat za kurativní. V žádné ze studií nebyla u pacientů po chirurgické intervenci podávána specifická léčba Crohnovy choroby.

## ZÁVĚR

Izolované postižení apendixu je při Crohnově chorobě vzácné, nicméně je nutno na něj při diferenciální diagnostice cékální masy myslet [17]. Navzdory znalostem o vyšším výskytu v mužské populaci, v mladším dospělém věku a typických symptomech jsme v kazuistice popsali atypický průběh tohoto onemocnění u starší ženy se zcela nespecifickými symptomy a rovněž s negativní histologií z provedené kolonoskopické biopsie. Původní vyšetřovaná jaterní léze by mohla být rovněž přisuzovaná této autoimunitní nemoci.

### Konflikt zájmů

*Autoři článku prohlašují, že nejsou v souvislosti se vznikem tohoto článku ve střetu zájmů a že tento článek nebyl publikován v žádném jiném časopise.*

## LITERATURA

- Machado NO, Chopra PJ, al Hamdani A. Crohn's disease of the appendix with enterocutaneous fistula post-appendectomy: An approach to management. *N Am J Med Sci* 2010;2:158–61.
- Han H, Kim H, Rehman A, et al. Appendiceal Crohn's disease clinically presenting as acute appendicitis. *World J Clin Cases* 2014;2:888–92.
- Vanek VW, Spirtos G, Awad M, et al. Isolated Crohn's disease of the appendix. Two case reports and a review of the literature. *Arch Surg* 1998;123:85–7.
- Bischoff A, Gupta A, D'Mello S, et al. Crohn's disease limited to the appendix: a case report in a pediatric patient. *Pediatr Surg Int* 2010;26:1125–8.
- Ruiz V, Unger SW, Morgan J, et al. Crohn's disease of the appendix. *Surgery* 1990;107:113–7.
- Martinek J, Chvatalova T, Zavada F, et al. A fulminant course of Cronkhite-Canada syndrome. *Endoscopy* 2010;42 Suppl 2:E350–1.
- Baumgart DC, Sandborn WJ. Crohn's disease. *Lancet* 2012;380:1590–605.
- Molodecky NA, Kaplan GG. Environmental risk factors for inflammatory bowel disease. *Gastroenterol Hepatol (NY)* 2010;6:339–46.
- Meyerding EV, Bertran HF. Nonspecific granulomatous inflammation (Crohn's disease) of the appendix: a case report. *Surgery* 1953;34:891–4.
- Meyerding EV, Bertran HF. Nonspecific granulomatous inflammation (Crohn's disease) of the appendix: a case report. *Surgery* 1953;34:891–4.
- Prieto-Nieto I, Perez-Robledo JP, Harisson D, et al. Crohn's disease limited to the appendix. *Am J Surg* 2001;182:531–3.
- McCune J, Coppen MJ, Rasbridge SA, et al. Crohn's disease of the appendix. *Ann R Coll Surg Engl* 1988;70:300–3.
- Ariel I, Vinograd I, Hershlag A. Crohn's disease isolated to the appendix (truths and fallacies). *Hum Pathol* 1986;17:1116–21.
- Wettergren A, Munkholm P, Larsen LG, et al. Granulomas of the appendix (is it Crohn's disease?). *Scand J Gastroenterol* 1991;26:961–4.
- Jingjing G, Gang W, Xiaojun C, et al. Primary appendiceal lymphoma present-

ting as suspected perforated acute appendicitis: clinical, sonography and CT findings with pathologic correlation. *Int J Clin Exp Pathol* 2014;7:7068–71.

16. Cappello M, Randazzo C, Bravatà I, et al. Liver function test abnormalities in patients with inflammatory bowel diseases: A hospital-based survey. *Clin Med Insi-*

ghts Gastroenterol 2014;17:25–31.

17. Lukáš K. Několik poznámek k léčbě idiopatických střevních zánětů. *Interní Med* 2012;14:466–9.

MUDr. Zuzana Rábeková  
Klinika hepatogastroenterologie  
IKEM – Praha  
Videňská 1958/9  
140 21 Praha  
e-mail: zuzana.rabekova@ikem.cz

## Nekrolog

# Zemřel primář Josef Kalný

Dne 29. 9. 2018 zemřel po dlouhé nemoci ve věku 85 let skvělý člověk, obětavý lékař a brilantní chirurg. Narodil se 14. 3. 1933 v pošumavské víscé Čimice v rodině venkovského muzikanta jako starší ze dvou synů. Základní školu a gymnázium absolvoval v Sušici. V té době byl jeho absolutní prioritou sport, kterému se hodlal věnovat profesionálně. MUDr. Voves, sportovní lékař SK Sušice a současně věhlasný primář chirurgického oddělení sušické nemocnice, osud Josefa Kalného zvrátil tím, že ho pozval „zřízencovat“ během prázdnin na své pracoviště. Několik dní rozhodlo o změně priorit a Josef Kalný se začal studovat medicínu. V r. 1952 byl přijat na Lékařskou fakultu Univerzity Karlovy v Plzni a po jejím absolvování nastoupil jako sekundář na chirurgické oddělení sušické nemocnice, kde získával zkušenosti pod vedením svého milovaného primáře Vovsa. V r. 1962 složil atestaci I. stupně a plnohodnotně zastupoval primáře. Kupodivu mu primář Voves navrhl, aby se přihlásil do konkurzu na sekundáře na chirurgickou kliniku Pod Petřínem v Praze 1, napsal mu výborné doporučení a navíc mu půjčil na to, aby si mohl opatřit v Praze bydlení. Chirurgickou kliniku Pod Petřínem v té době vedl velmi moderním způsobem doc. Vahala. Záhy odhalil schopnosti mladého sekundáře a v r. 1966 mu umožnil roční studijní pobyt na chirurgické klinice ve Vídni, kterou vedl prof. Wenz. Během zahraničního pobytu se MUDr. Kalný velmi osvědčil, a v létě 1968 dokonce zastupoval přednostu chirurgické kliniky MUDr. Grabera ve švýcarském Badenu.

V roce 1967 složil atestaci II. stupně z chirurgie a stal se odborným asistentem chirurgické kliniky Fakulty dětského lékařství Karlovy Univerzity, kde se věnoval břišní chirurgii, zejména chirurgii jater a žlučových cest, a významně se podílel na rozvoji cévní chirurgie, zejména chirurgie žilní, a prevenci a léčbě tromboembolické nemoci. Jako první v bývalém Československu zavedl např. kavální filtr pro prevenci plicní embolie. Spolu s MUDr. Choltem rozpracoval novou metodu – rekanalizaci umbilikální žíly (opětovné zprůchodnění pupeční žíly, která po narození zaniká) pro diagnostiku a léčbu chorob jater. Toto téma bylo podkladem jeho kandidátské disertační práce a metodu jsme potom později úspěšně užívali u dětských nemocných ve FN Motol.

Jako většinu obyvatel naší země i MUDr. Kalného tvrdě zasáhl 21. srpen 1968. Během normalizačního procesu byl nucen odejít ze školství i z nemocnice Na Františku. Přesto se mu podařilo v r. 1978 obhájit titul kandidáta věd a až do r. 1980 působil velmi úspěšně na chirurgické klinice FN Královské Vinohrady. Avšak změna vedení kliniky a zhoršující se politický tlak ho nakonec donutily emigrovat s rodinou do Švýcarska.

Byl hned přijat jako zástupce MUDr. Grabera na chirurgickou kliniku v Badenu. V letech 1989–1999 pak působil jako vedoucí lékaře ortopedické kliniky Schulthess Klinik v Curychu. Po „sametové revoluci“ se snažil pomáhat českým chirurgům a ortopedům tím, že pro ně zajišťoval školení na svém pracovišti.

Po odchodu do důchodu se MUDr. Kalný i s rodinou vrátil do Čech. Dostal příležitost pracovat v letech 2000–2006 na chirurgickém oddělení Nemocnice ve Stodě, i jako primář. V té době byl již těžce nemocný, ale přesto přijal nabídku vrátit se na chirurgii sušické nemocnice, kde kdysi začínal. V roce 2014 byl jeho přínos medicíně oceněn čestným členstvím v České chirurgické společnosti.

Josef Kalný byl nejen výjimečný lékař a chirurg, ale i velmi citlivý a empatický člověk. Dovedl se těšit ze všeho krásného – hudby, výtvarného umění, šumavské přírody i krásných chvil se svými přáteli. Byl přímý a otevřený, neuměl uhýbat, a za to také on i jeho rodina draze zaplatili.

S úctou

MUDr. Jaroslav Špaletka, CSc.,  
MUDr. Jiří Vítovec  
prof. MUDr. Miroslav Ryska, CSc.