proLékaře.cz | 20.4.2024

Vemurafenib v léčbě generalizovaného melanomu – kazuistika

Pacient, ročník narození 1981, přichází s výskytem rezistence v axile vlevo na extramurální chirurgické pracoviště, kde je 10. 1. 2012 indikována excize útvaru. Jednalo se o patologickou uzlinu velikosti 30 mm, histologické vyšetření prokazuje infiltraci uzliny solidně alveolárně uspořádaným epiteloidním tumorem, maligním melanomem s vysokou mitotickou aktivitou. S nálezem pacient odeslán do MOÚ.

V anamnéze neudává žádnou excizi pigmentového névu. Z celkových příznaků popisuje menší chuť k jídlu, od léta 2011 zhubl asi o 7 kg. Při celkovém vyšetření na trupu četnější pigmentové névy, nad levou lopatkou nelze vyloučit regredovaný pigmentový névus. Celkové vyšetření na PET/CT v únoru 2012 prokazuje patologické lymfatické uzliny vlevo supraklavikulárně a v hloubi levé axily.

Na chirurgii MOÚ provedena v únoru 2012 disekce levé axily a excize suspektní morfy v oblasti lopatky vlevo. Následně na ORL klinice LF MU a FN Brno provedena disekce krční oblasti vlevo a exenterace nadklíčku vlevo. Ve všech disekovaných lymfatických oblastech prokázány metastázy melanomu. Na kůži byl odstraněn pigmentový névus. Vzhledem k riziku recidivy onemocnění byla v květnu a červnu 2012 provedena pooperační radioterapie 25× 2,0 Gy na oblast disekovaných uzlin (axila, nadklíček a krk vlevo).

V dalším období pacient sledován. Vzhledem k vysokému riziku relapsu proběhlo přešetření v říjnu 2012. Na CT hrudníku, břicha a pánve zachyceny oboustranné plicní metastázy *(obr. 1)* a dále zachyceny difuzní metastázy do skeletu. V levém nadklíčku a levé axile byly pouze pooperační změny. Na scintigrafii skeletu bylo prokázáno mnohočetné kostní postižení. Onemocnění zůstává asymptomatické. Vzhledem k průkazu generalizace onemocnění u pacienta vyšetřena mutace *BRAF*, která byla pozitivní, a proto byla v říjnu 2012 zahájena systémová léčba vemurafenibem. V podpůrné léčbě při kostní generalizaci byl nasazen denosumab. Vemurafenib byl podáván v plných dávkách, tj. 960 mg 2× denně. Tolerance léčby byla dobrá. Z celkových projevů se objevily artralgie a lehčí únava a nevolnost. Na kůži se vyskytl difuzní exantém, nebyly zaznamenány projevy vzniku spinocelulárního karcinomu. Hematologická toxicita nebo zhoršení biochemických hodnot byly klinicky nevýznamné.

Při přešetření byla zaznamenána postupná regrese viscerálních metastáz. Na CT v říjnu 2013 byla popsána kompletní remise plicních metastáz *(obr. 2)* při přetrvávajícím difuzním metastatickém postižení skeletu. V průběhu léčby rovněž ustupovaly celkové projevy jako nevolnost, artralgie, únava, dyspeptické potíže i exantém. Psychický stav pacienta se výrazně zlepšil, a tak se mohl vrátit do svého zaměstnání. Onemocnění bylo nadále bez projevů algického syndromu. Částečná metabolická regrese všech kostních metastáz byla následně popsána na scintigrafii skeletu v červnu 2014. Nová ložiska se neobjevila.

Terapie vemurafenibem probíhala do září 2015, kdy se objevily symptomy nitrolební hypertenze. Na CT vyšetření popsán tumor frontálně. Neurochirurg indikuje při celkově stabilizovaném onemocnění intervenci. V září 2015 byla provedena totální resekce tumoru frontálně, histologicky potvrzena metastáza melanomu. V prosinci 2015 dochází k lokální recidivě mozkové metastázy. Progrese byla operabilní,

proLékaře.cz | 20.4.2024

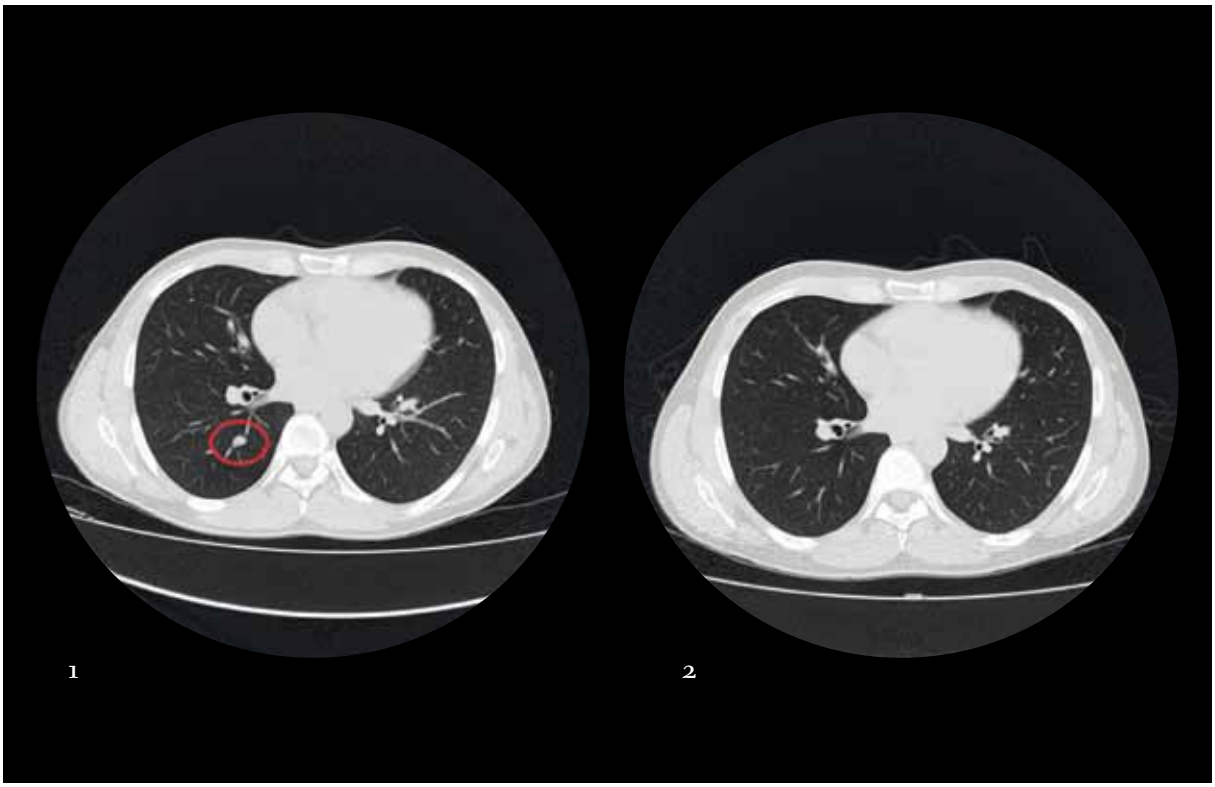

Obr. 1 – CT nález hrudníku, břicha a pánve: zachyceny oboustranné plicní metastázy a dále difuzní metastázy do skeletu

Obr. 2 – Na CT popsána kompletní remise plicních metastáz při přetrvávajícím difuzním metastatickém postižení skeletu

ihned byla provedena resekce. Následně proběhla ještě pooperační radioterapie. Pacient s vyčerpanými možnosti onkologické terapie byl předán na symptomatickou léčbu do paliativní ambulance. *Exitus letalis* nastává v květnu 2016 za příznaků centrální symptomatologie.

Léčbou vemurafenibem u generalizovaného melanomu bylo dosaženo výrazné odpovědi. Byla zaznamenána nejen u viscerálních, ale i u kostních metastáz. V průběhu léčby dochází po dosažené remisi k dlouhodobé stabilizaci onemocnění, která trvala téměř 3 roky. Pacient toleroval léčbu velmi dobře při zachované dobré kvalitě života.

MUDr. Ivo Kocák, Ph.D.
Klinika komplexní onkologické péče,
Masarykův onkologický ústav, Brno