



ŤAŽKÁ OROFARYNGEÁLNA DYSFÁGIA PRI LARYNGEÁLNEJ NEUROPATII: KAZUISTIKA

SEVERE OROPHARYNGEAL DYSPHAGIA DUE TO LARYNGEAL NEUROPATHY: CASE REPORT

Ema Čičelová¹ 

Lukáš Varga¹ 

Žofia Frajková¹ 



Ema Čičelová



Lukáš Varga



Žofia Frajková

Abstrakt

Unilaterálna paréza hrtana môže viesť k narušeniu hlasu, poruche prehĺtania a k poruche dýchania. Patomechanizmom poruchy prehĺtania je zníženie senzitivity supraglotických štruktúr, narušenie ochrannej funkcie hrtana a oslabenie svalstva horného pažerákového zvierča. Predmetom kazuistiky je 85-ročný pacient, u ktorého sa po gastrofibroskopickom vyšetrení rozvinul klinický obraz unilaterálnej parézy hrtana s ťažkými dysfagickými príznakmi vedúcimi k vzniku aspiračnej pneumónie. Pacient bol v dlhodobej starostlivosti dysfagiologického tímu, ktorý realizoval diagnostiku a manažoval reštitúciu prehĺtania. Kazuistika opisuje patomechanizmus poruchy prehĺtania pri unilaterálnej paréze hrtana, jej možné príčiny vzniku (iatrogénna alebo postinfekčná príčina) a priebeh terapie dysfágie s využitím kompenzačných a reštitučných postupov a silového tréningu výdychového svalstva pri obnovovaní perorálneho príjmu.

Abstract

Unilateral laryngeal paresis can lead to dysphonia as well as respiratory and swallowing deficits. The pathomechanism of swallowing dysfunction in unilateral laryngeal paresis is decreased sensitivity of supraglottic structures, impaired protective function of reflexive cough and weakening of the upper oesophageal sphincter muscles. The subject of this case report is an 85-year-old man with unilateral laryngeal paresis, developed after gastrofibroscopy, with signs of severe oropharyngeal dysphagia leading to aspiration pneumonia. The patient was managed by a dysphagiology team leading the diagnostic and therapeutic process. This case

study describes the pathomechanism of deglutition disorder in unilateral laryngeal paresis, its possible causes (iatrogenic or postinfectious) and the therapeutic process utilising compensatory and restitution techniques and expiratory muscle strength training in restoring peroral intake.

Kľúčové slová

kazuistika, pneumónia, poruchy prehĺtania, unilaterálna paréza hlasivky

Keywords

case report, pneumonia, deglutition disorders, vocal cord paralysis

Úvod

Unilaterálna paréza hrtana je stav, pri ktorom je jedna zo strán hrtana nepohyblivá. Najfrekvencovanejšími príčinami paréz hrtana sú iatrogénne poškodenie n. laryngeus recurrens, infiltrácia n. vagus tumorom alebo idiopatická lézia nervu, ktorá najčastejšie vzniká v súvislosti s infektom (Giraldez-Rodriguez a Johns, 2013). Porucha hlasu z dôvodu neschopnosti vytvorenia uzáveru hlasivkovej štrbiny je najčastejším dôsledkom unilaterálnej parézy hrtana (Giraldez-Rodriguez a Johns, 2013), menej pozornosti sa vo výskume venuje vplyvu poškodenia na prehĺtací akt (Ha, 2020).

Poškodenie n. vagi môže v rámci prehĺtania narušiť ochrannú funkciu glotickeho uzáveru, svalstvo horného pažerákového zvierča, rozsah elevácie hrtana a silu faryngeálnej konstriktie pri prehĺtaní. Poškodenie laryngeálnej vetvy n. vagi môže viesť ku glotickej insuficiencii, oslabeniu reflexného kašľa a k poruche senzitivity supraglotických štruktúr (Kim a Dewan, 2021), čoho dôsledkom je zvýšené množstvo rezíduí bolusu

¹ Mgr. Ema Čičelová, doc. MUDr. RNDr. Lukáš Varga, Ph.D., PhDr. Žofia Frajková, Ph.D., Klinika otorinolaryngológie a chirurgie hlavy a krku LFUK a UNB, Antolská 11, 851 07 Bratislava, Slovenská republika. E-mail: ema.mojzis@gmail.com.

a vyššie riziko aspirácie do dolných dýchacích ciest (Tsai et al., 2018).

Pre dysfágiu pri unilaterálnej paréze hrtana sú charakteristické: unilaterálna stáza slín, penetrácia bolusu do oblasti laryngálneho vestibula, aspirácia do dolných dýchacích ciest a redukovaná schopnosť dočistiť laryngálny priestor od zvyškov potravy (Kim, Dewan a 2021). Opakovaná aspirácia kolonizovaného orofaryngálneho obsahu do dolných dýchacích ciest môže spôsobiť rozvoj aspiračnej pneumónie. Vyskytuje sa približne v 23–53 % prípadov unilaterálnej parézy hrtana (Kim a Dewan, 2021; Erdur, Gul a Oztruk, 2019).

V našej kazuistike opisujeme proces diagnostiky a terapie u 85-ročného pacienta s ťažkou orofaryngálnou dysfágiou pri unilaterálnej paréze hrtana na podklade postinfekčnej laryngálnej neuropatie.

Popis prípadu

Pacient vo veku 85 rokov, v ktorého osobnej anamnéze sa vyskytuje chronická ischemická choroba dolných končatín a arteriálna hypertenzia, v roku 2011 prekonal reverzibilnú ischemickú NCMP a. cerebri media. Užíva antikoagulanciá a lieky na vysoký krvný tlak a rozšírenie ciev. Pacient pätnásť rokov fajčil 10–20 cigariet denne, prestal pred 25 rokmi. Rodinná anamnéza pacienta je bez relevantných pozoruhodností.

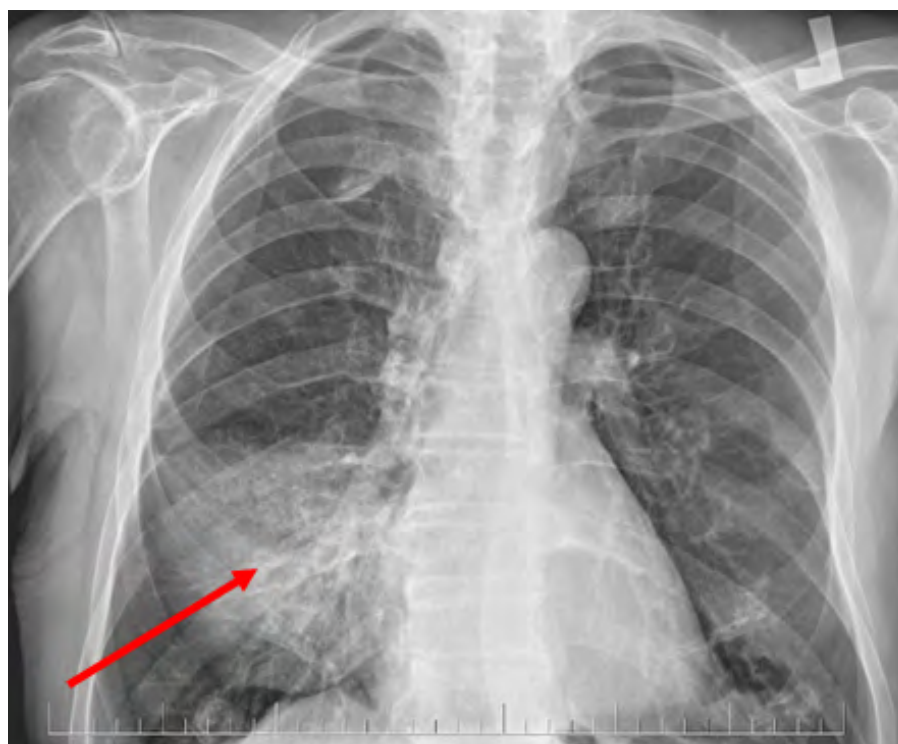
V auguste 2023, v úvode jeho dysfagických ťažkostí, bol pacient vyšetrený na ORL ambulancii s trojmesačnou anamnézou dysfónie (zastretý, zachrípnutý hlas) a suchého kašľa. Pri prvotnom ORL vyšetrení bola popísaná ľahká stáza slín v piriformnom recese vľavo, avšak nebola preukázaná ďalšia patológia vysvetľujúca stav pacienta.

O dva dni pacient absolvoval plánované gastrofibroskopické vyšetrenie. Asi hodinu po vyšetrení mal pocit zvierania a bolesti na ľavej strane krku, zhoršila sa mu kvalita hlasu aj prehĺtanie, v ľahu ho dusili sliny. Pacient bol po vyšetrení ORL lekárom hospitalizovaný na ORL klinike s opuchom a podkrvácанím supraglotických štruktúr (lingválna plocha príchlopky, arytoidy), hltana a parézou hrtana vľavo za účelom antiedematózneho a antibiotickej liečby. Za príčinu problémov s prehĺtaním sa považovalo iatrogénne poškodenie laryngálnej vetvy n. vagi pri gastrofibroskopickom vyšetrení. Pacient bol po piatich dňoch hospitalizácie prepustený domov v stabilizovanom stave, mal voľné dýchanie a prehĺtanie.

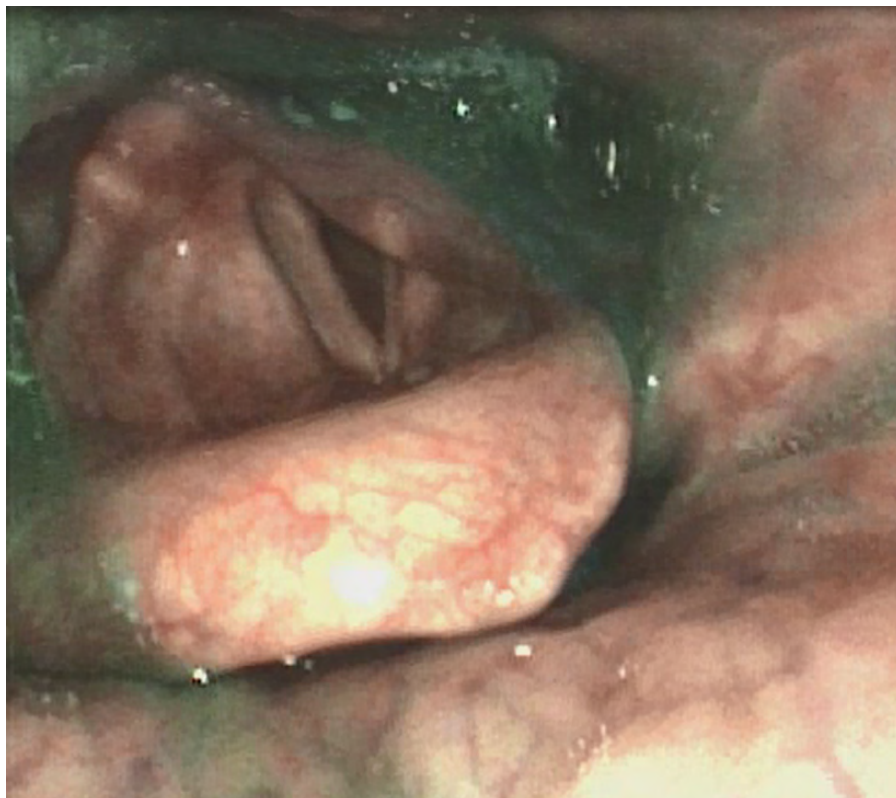V polovici septembra bol pacient cestou centrálnemu príjmu opäť vyšetrený ORL lekárom na rovnakom pracovisku pre celkovú slabosť, bolestivé prehĺtanie, sťažené dýchanie a zahlienenie. Laboratórny nález preukázal zvýšené zápalové parametre (CRP 166), RTG hrudníka odhalil pneumonický infiltrát v dolnom pľúcnom poli vpravo (Obrázok 1), čo bolo potvrdené aj CT zobrazením hrudníka. CT hrudníka zároveň nepreukázalo evidentné ložiskové zmeny v zmysle tumoru. MRI vyšetrenie mozgu vylúčilo podozrenie na NCMP. Pacient bol prijatý na internú kliniku pre bronchopneumóniu a celkové zhoršenie stavu. Na internej klinike bolo k pacientovi privolané konzílium na vyšetrenie prehĺtania. Realizované bolo vyšetrenie FEES (Flexible Endoscopic Evaluation of Swallowing) v spolupráci ORL lekárky a klinickej logopedičky. Orofarynx a hypofarynx boli voľné, bez patologického nálezu. V hrtane bol ľavý arytoid preklopený do lumenu hrtana, čím sčasti prekryval pohľad na ľavú hlasivku. Tá preukazovala iba limitovaný pohyb, bola atrofická, pri fonácii zostávala a nedosahovala mediálnu rovinu, vestibulárna riasa bola vľavo hypertroficá. Vyšetrené boli tri konzistencie – zahustená tekutina, voda, piškóta. Pri prehĺtaní zahustenej tekutiny zatekal hlt do

piriformného recesu vľavo, prítomná bola difúzna stagnácia bolusu, ktorá však bola spontánne dočistená. Pri prehĺtaní vody sa vyskytla aspirácia do dolných dýchacích ciest s reflexným kašľom. Zmäkčená tuhá strava (pre neúplný chrup pacienta) bola prehĺtnutá so stagnáciou vo valemule a rezíduami nad horným pažerákovým zvieračom, ktoré sa následným prehĺtnutím dočistili. Diagnóza pacienta bola uzavretá ako ťažká orofaryngálna dysfágia s aspiráciou do dolných dýchacích ciest. Bolo odporúčané pacientovi zaviesť nazogastrickú sondu (NGS) a stravovať sa výhradne enterálne.

Po zlepšení klinického stavu a miernej úprave zápalových parametrov bolo koncom septembra opätovne realizované FEES, vyšetrené boli tri konzistencie. Nález bol podobný predchádzajúcemu vyšetreniu s miernym zlepšením. Zahustená tekutina difúzne stagnovala v hypofaryngu a penetrovala do oblasti laryngu. Voda bola prehĺtnutá s penetráciou do laryngálneho vestibula, bez aspirácie do dolných dýchacích ciest. Tuhá strava stagnovala vo valemule, dočistená bola prehĺtnutím a zapitím vodou. Odporúčené bolo ponechanie NGS s možnosťou terapeuticky prijímať v sede menšie porcie kašovitého a tuheho jedla per os s využitím predklonu brady a natočením hlavy na postihnutú stranu.



Obrázok 1: RTG hrudníka z polovice septembra 2023 s pneumonickým infiltrátom v dolnom pľúcnom poli vpravo (lobárna pneumónia)



Obrázok 2: Endoskopický pohľad na hlasivky počas FEES vyšetrenia v októbri 2023. Na snímke sú viditeľné preklopenie arytenoidu a paretické postavenie hlasivky na ľavej strane, zahustená tekutina (zelená) penetrovaná do hrtanového vchodu.

Pacient bol následne preložený na Oddelenie dlhodobo chorých. V polovici októbra prišiel na kontrolu na ambulanciu pre poruchy prehltania. Pretrvávala uňho dysfágia, stravoval sa primárne cez NGS s limitovaným príjmom vybraných konzistencií per os. FEES vyšetrenie preukázalo pretrvávanie parézy ľavej hlasivky postavennej v mediálnej rovine a preklopenie arytenoidu. V hypofaryngu stagnovali husté sliny. Zahustená tekutina bola prehltaná s penetráciou do larynegálneho vestibula, preklápaním sústa cez arytenoid a dočistením reflexným kašľom (Obrázok 2). Tekutina sa prehltila so suspektnou aspiráciou do dolných dýchacích ciest, prítomný bol reflexný kašeľ. Piškóta stagnovala vo valekule a nad úrovňou horného pažerákového zvierača v postkrikoidnej oblasti. Diagnóza bola špecifikovaná ako suspektná kombinácia parézy hrtana vľavo a poruchy relaxácie horného pažerákového zvierača. Pacientovi bolo odporúčané zavedenie perkutánnej endoskopической gastrostómie (PEG) a pokračovanie v prijímaní kašovitej stravy per os terapeuticky v menšom množstve s využitím zavedených posturálnych zmien.

Ďalšie kontrolné FEES vyšetrenie pacienta so zavedenou PEG bolo realizované v novembri. Preklopenie ľavej arytenoidu do hrtana pretrvávalo, hlasivka

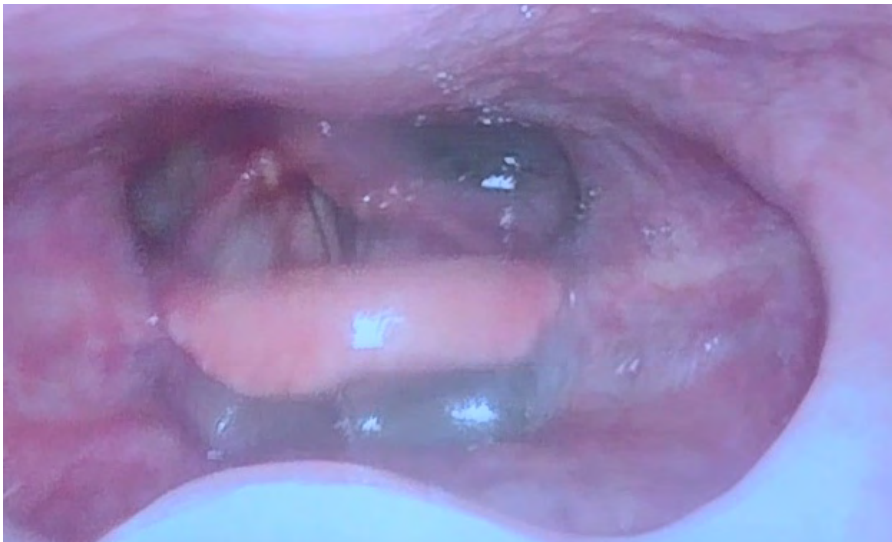však imponovala ako mierne pohyblivá. Senzitivita hrtana bola zachovaná. V hypofaryngu stagnovali husté hlieny nad úrovňou horného pažerákového zvierača. Na prehltutie zahustenej tekutiny bolo potrebné viacnásobné prehltutie, prehltanie bolo neefektívne so stagnáciou sústa v hypofaryngu a penetráciou do hrtanového vchodu. Prehltanie vody prebehlo s aspiráciou a následným kompletným dočistením. Tuhá konzistencia nebola vyšetrená. K predošlej terapii bol pridaný tréning výdychového svalstva (Expiratory Muscle Strength Training – EMST) s cieľom zlepšenia bezpečnosti prehltania prostredníctvom posilnenia expiračného svalstva a sily reflexného kašľa.

O mesiac neskôr, v decembri, bolo realizované kontrolné FEES vyšetrenie. Štruktúry hrtana boli bez anatomických zmien. Pretrvávala ľahká stagnácia v piriformnom recese vľavo, avšak manažment sekretov sa výrazne zlepšil, hrtan bol čistý a bez hlienov. Pri prijímaní zahustenej tekutiny bolo potrebné viacnásobné prehltutie, sústo difúzne stagnovalo v oblasti hypofaryngu bez penetrácie a aspirácie, dočistilo sa opakovaným prehltaním. Voda bola prehltaná s reflexným kašľom bez známok aspirácie a s čistým hlasom. Ďalšie hltý s využitím manévru úsilného prehltania boli prehltuté bez kašľa, penetrácie

a aspirácie. Piškóta namočená do vody bola prehltaná so stagnáciou vo valekule a v piriformnom recese, hlt bol dočistený zapitím vodou s využitím predklonu brady. Bezpečnosť prehltania sa počas vyšetrenia preukázala ako výrazne zlepšená. Pacientovi bolo odporúčané pokračovať v EMST terapii, stravovať sa cez PEG a perorálne prijímať stravu všetkých konzistencií po jednej lyžičke s úsilným prehltnutím a nasledovným prehltnutím naprázdno.

Nasledujúca kontrola bola realizovaná v januári 2024, počas FEES vyšetrenia bolo vidieť pretrvávajúce preklopenie arytenoidu vľavo smerom do hrtana a nepohyblivú ľavú hlasivku. Kvalita hlasu sa zlepšila, pravá hlasivka pri fonácii addukovala cez mediálnu rovinu k ľavej hlasivke. Hrtan bol bez hlienov, s minimálnou stagnáciou slín v piriformnom recese vľavo. Po prehltnutí kašovitej stravy stagnovalo sústo v oblasti piriformného recesu a valekuly vľavo bez penetrácie a aspirácie. Tekutina penetrovala s kompletným spontánnym dočistením. Zmäkčená tuhá konzistencia bola prehltaná bez známok penetrácie či aspirácie, stagnácia v oblasti valekuly bola po opakovanom prehltnutí dočistená. Opätovne sa teda preukázalo zlepšenie bezpečnosti prehltania. Pacientovi bolo odporúčané postupne zaťažovať prehltacie štruktúry všetkými konzistenciami a pridávať objem stravy prijatej per os.

Počas poslednej návštevy na ambulancii pre poruchy prehltania vo februári pacient subjektívne udával významné zlepšenie celkového stavu. Od poslednej kontroly pribral 2 kg. Realizované bolo FEES vyšetrenie. Ľavá hlasivka preukazovala naznačený pohyb. Hrtan bol čistý a bez hlienov. Prehltanie kašovitej stravy prebehlo s minimálnou obojstrannou stagnáciou v oblasti piriformných recesov (Obrázok 3). Tekutina bola prehltaná bez známok penetrácie, aspirácie či stagnácie. Tuhú stravu pacient prehltol bez známok penetrácie a aspirácie, sústo stagnovalo v oblasti valekuly, no po opakovanom prehltnutí bolo dočistené. Pacientovi bol odporúčaný plný perorálny príjem doplnený sippingom tekutej výživy na zabezpečenie adekvátneho nutričného príjmu. Zároveň bol pacient odoslaný na extrakciu PEG.



Obrázok 3: Endoskopický pohľad na hlasivky počas FEES vyšetrenia vo februári 2024. Na snímke je vidieť minimálnu stagnáciu v oblasti piriformných recesov obojstranne po prehltnutí zahustenej tekutiny (zelená).

Diskusia

Kazuistika opisuje klinický prípad 85-ročného pacienta s unilaterálnou parézou hrtana, ktorý je zaujímavý z hľadiska patomechanizmu poruchy prehltania, jej príčiny aj využitia terapeutických možností pri riešení dysfágie.

Pri ťažko dysfagických pacientoch je komplikované vyjadriť sa k patomechanizmu dysfágie hlavne v prípadoch, ak sú hltan a hrtan ťažko prehľadné pre závažnú stagnáciu slín. Jednostranná paréza hrtana a glotická insuficiencia s oslabením reflexného kašľa boli zjavné z FEES vyšetrenia. Glotický uzáver je súčasťou normálneho prehltacieho aktu, jeho funkciou je zabránenie aspirácie slín a bolusu do dolných dýchacích ciest (Giraldez-Rodriguez a Johns, 2013), keďže je nevyhnutný pre produkciu reflexného aj vôľového kašľa (Kim a Dewan, 2021). Limitovaná sila kašľa môže prispievať k riziku rozvoja aspiračnej pneumónie (Tsai et al., 2018). Ďalší signifikantný vplyv na prehltanie má narušenie funkcie horného pažerákového (Kilianovho) zvierača (Erdur, Gul a Oztruk, 2019). U pacientov s unilaterálnou parézou hrtana je trvanie relaxácie horného pažerákového zvierača pri prehltnutí signifikantne kratšie, zvierač pri neadekvátne krátkom otvorení nedokáže umožniť bolusu vstup do pažeráka (Kim a Dewan, 2021). Primárnym svalom horného pažerákového zvierača je m. cricopharyngeus, na ktorého inervácii sa okrem iných podieľa aj n. laryngeus recurrens. Sval je kontrahovaný počas pokoja a k jeho relaxácii dochádza v okamihu prehltnutia, čím umožňuje prechod bolusu do ezofagu. Aktivita horného pažerákového

zvierača sa veľmi ťažko hodnotí endoskopicky či rádiologicky (Erdur, Gul a Oztruk, 2019). Vhodnou diagnostickou metódou pri hodnotení sily faryngeálneho svalstva, relaxácie horného pažerákového zvierača a koordinácie aktivity faryngeálnych štruktúr a horného pažerákového zvierača je HR (High Resolution) manometria (Kuhn a Belafsky, 2013). Tá však na našom pracovisku v čase diagnostiky pacienta nebola dostupná. Doplnenie tohto vyšetrenia by mohlo umožniť presnejšiu diagnostiku dysfagických ťažkostí pacienta a zlepšiť efektivitu jeho následného manažmentu.

Dysfágia je u dospelých pacientov symptómom rôznych ochorení (Clavé a Shaker, 2015), zistenie jej príčiny je dôležité z hľadiska perspektívy klinického stavu pacienta. U prezentovaného pacienta pri vzniku poruchy prehltania nebola zjavná príčina ťažkostí. Niektoré anamnesticky zistené symptómy (dysfonický hlas, kašeľ), ktoré by mohli zodpovedať preexistujúcej unilaterálnej paréze hrtana, sa uňho vyskytovali už v čase pred prvou návštevou ORL pracoviska. Plná symptomatika dysfágie sa však začala rozvíjať po gastrofibroskopickom vyšetrení. V diagnostickom procese sa preto po vylúčení NCMP a karcinómu hrtana na základe negatívnych záverov realizovaných vyšetrení pracovalo s dvomi hypotézami: iatrogénnym poškodením po gastrofibroskopickom vyšetrení alebo postinfekčným poškodením n. vagi.

Vznik dysfagických symptómov tesne po gastrofibroskopickom vyšetrení by mohol poukazovať na iatrogénne poškodenie n. vagi ako príčinu parézy hrtana. Napriek tomu, že dysfágia ani unilaterálna paréza hrtana sa nezvyknú uvádzať ako možné

komplikácie diagnostickej alebo terapeutkej endoskopie pažeráka (ezofagoskopie), v literatúre je možné nájsť niekoľko dôkazov o ich výskyte. Abushanin, Lorenz a Bhatt (2018) opisujú 74-ročnú pacientku, u ktorej sa po ezofagogastroduodenoskopii rozvinula symptomatika dysfónie s dyšnou kvalitou hlasu. Laryngoskopia potvrdila nepohyblivosť pravej hlasivky stojacej v paramediálnom postavení s výraznou gloticou insuficienciou počas fonácie. Autori predpokladajú, že mohlo dôjsť k mechanickému poškodeniu n. laryngei recurrentis pri prechode endoskopu cez piriformný reces, v ktorého blízkosti sa nerv nachádza. Kacar et al. (2010) predstavujú prípad 67-ročného muža, ktorý pre poruchu prehltania podstúpil endoskopickú ultrasonografiu. Po vyšetrení sa u pacienta rozvinula bolesť a opuch krku, laryngoskopické vyšetrenie potvrdilo unilaterálnu parézu hrtana. Jung (2006) reportuje dva podobné prípady parézy hlasiviek po endoskopickom vyšetrení horného tráviaceho traktu. Všetky spomenuté kazuistiky predstavujú pacientov, u ktorých po gastrofibroskopickom vyšetrení došlo k paréze hrtana alebo ku glotickej insuficiencii manifestovaných poruchou hlasu bez prítomnosti dysfágie.

Anamnestické údaje pacienta (zastretý a zachrípnutý hlas, kašeľ) prítomné ešte pred gastrofibroskopickým vyšetrením potenciálne poukazujú na inú možnú príčinu dysfágie, akou je postinfekčná laryngeálna neuropatia. Kazuistické prípady postinfekčnej laryngeálnej neuropatie referovali aj Amin a Koufman (2001), ktorí opisujú piatich pacientov s rôznou závažnosťou prejavov od dysfónie a unaviteľnosti hlasu cez príznaky extraezofageálneho refluxu až po poruchu prehltania s aspiráciou potravy do dolných dýchacích ciest. Postinfekčnej laryngeálnej neuropatii ako príčine paréz hrtana sa v literatúre venuje len málo pozornosti. Paréza hrtana pri nej vzniká po odznení akútneho vírusového infektu horných dýchacích ciest. Vírusová infekcia môže spôsobovať neuropatiu prostredníctvom dvoch mechanizmov: priamym zápalom samotného nervu, alebo nešpecifickou zápalovou reakciou, ktorá sekundárne postihne nerv (Amin a Koufman, 2001). Neuropatia môže zasiahnuť senzitivne vetvy n. vagi, čo sa prejaví zvýšenou dráždivosťou laryngeálnych štruktúr, alebo motorické vetvy, čo spôsobuje parézu hrtana, dysfóniu a poruchu prehltania (Tatar et al., 2015). Medzi možné symptómy laryngeálnej neuropatie patria dysfónia, hlasová únava, paréza hrtana, dysfágia, neuropatická bolesť, kašeľ, globus

pharyngeus, extraezofageálny reflux či nadmerné prečisťovanie hrdla. Najčastejšie vzniká v 5. dekáde života, jej prevalencia je vyššia u žien (Rees, Henderson a Belafsky, 2009). Potvrdenie príčiny parézy hrtana vírusovej etiológie po odznení akútneho ochorenia nie je možné, diagnóza sa preto stanovuje per exclusionem, pričom kľúčové je detailné odobratie anamnézy pacienta (Tatar et al., 2015). V terapii je dôležitý individuálny prístup vychádzajúci zo špecifických symptómov a príznakov konkrétneho pacienta (Rees, Henderson a Belafsky, 2009).

Pravdepodobným vysvetlením dysfagických ťažkostí pacienta je kombinácia vyššie spomínaných faktorov. Postinfekčná laryngeálna neuropatia prítomná už v čase pred prvým ORL vyšetrením, z ktorej vyplývali prvotné dysfagické ťažkosti, mohla byť vzhľadom na miernosť symptómov nediagnostikovaná. Poškodenie sliznice supraglotických štruktúr pri gastrofibroskopickom vyšetrení a následný opuch mohli viesť k rozvoju dysfágie. Stav pacienta sa ďalej zhoršoval po vzniku aspiračnej pneumónie spôsobujúcej celkové oslabenie organizmu. Vyšší vek pacienta a z neho vyplývajúce obmedzené kompenzačné kapacity a reštitučné schopnosti následne predĺžili proces návratu k zdravému prehltaniu a prirodzenému príjmu potravy.

Bez ohľadu na príčinu dysfágie je nutné priebežne sledovať stav pacienta, reagovať na aktuálnu symptomatiku a zabezpečiť adekvátny a bezpečný nutričný príjem (Kala Grofová a Satinský, 2018). Rovnako sme postupovali aj pri manažmente pacienta z tejto kazuistiky. Pre narušenie bezpečnosti a efektivity prehltania bol v prvých štádiách klinicko-logopedickej intervencie vylúčený perorálny príjem stravy so zavedením NGS a následne PEG. Po zabezpečení enterálnej výživy a miernom zlepšení klinického stavu a prehltacieho aktu bolo na základe FEES vyšetrenia odporúčané terapeutické prijímanie kašovitej a tuhej stravy s využitím posturálnych zmien – natočenie hlavy na poškodenú stranu a predklon brady. Rotácia hlavy na poškodenú stranu má za cieľ presmerovať bolus na zdravú stranu (Kagaya et al., 2011), dočistiť rezíduá na postihnutej strane (Johnson, Herring a Daniels, 2014) a predĺžiť čas relaxácie horného pažerákového zvierača (Butler, Pelletier a Steele, 2013). Cieľom posturálnej zmeny predklon brady je redukcia množstva rezíduí na úrovni valekúl, čím sa znižuje riziko aspirácie bolusu do dolných dýchacích ciest (Johnson, Herring a Daniels, 2014). Pri

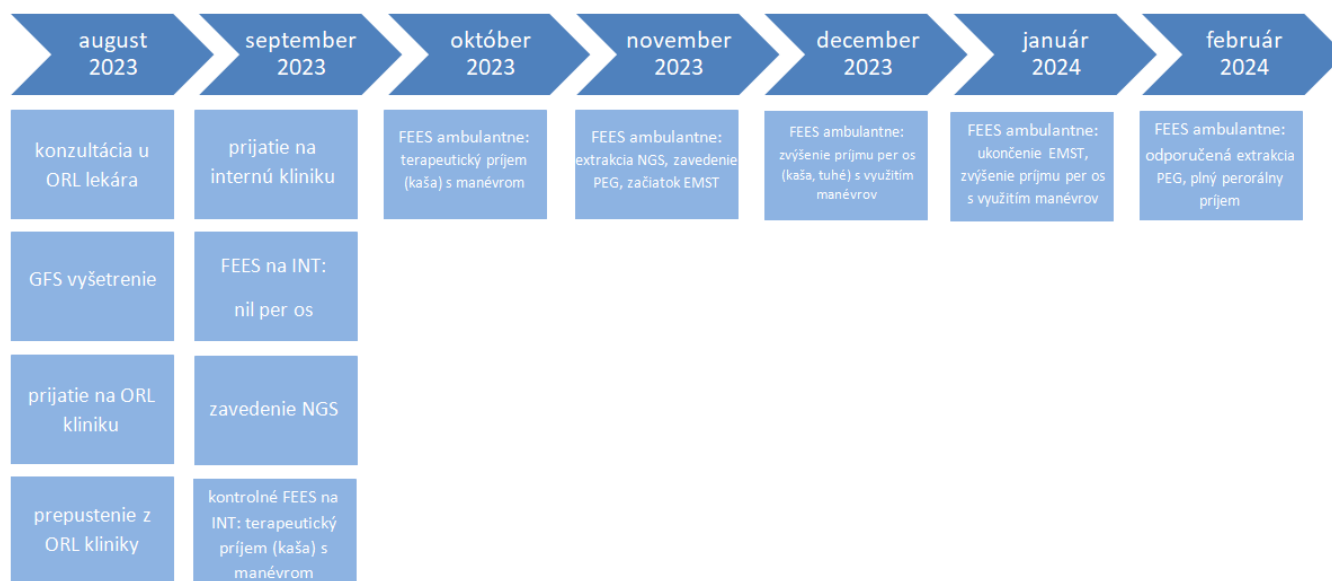
kontrolných FEES vyšetreniach a pretrvávajúcej aspirácie bol realizovaný silový tréning výdychového svalstva EMST s cieľom zvýšenia bezpečnosti prehltania. EMST je terapeutický program pozostávajúci z blokového cvičenia exhalácie cez trenažér s tlakovým ventilom, ktorý umožňuje nastavenie sily potrebnej na prefúknutie trenažéra. Cvičenia sa realizujú podľa štruktúry päť výdychov päťkrát za deň, a to päť dní v týždni po dobu minimálne piatich týždňov. Vydychovanie proti odporu posilňuje suprahoidné svalstvo, ktoré je aktívne pri elevácii hrtana a otvorení horného pažerákového zvierača, preto sa v posledných rokoch začalo využívať v terapii dysfágie (Mancopes, Smaoui a Steele, 2020). Posilňovanie expiračného svalstva má tiež vplyv na silu kašľa, ktorý chráni dolné dýchacie cesty pred aspiráciou slín a potravy (Templeman a Roberts, 2020). Po zlepšení bezpečnosti prehltania boli postupne zaradené ďalšie konzistencie prehltané s pomocou supraglotického prehltnutia, ktorého cieľom je uzatvoriť vchod do hrtana na úrovni hlasiviek pred prehltnutím a počas neho na zabránenie aspirácie (Butler, Pelletier a Steele, 2013). Súčasne boli postupne zvyšované dávky prijímanej stravy, aby sa pacient vrátil späť k prirodzenému príjmu potravy. Po úspešnej reštitúcii prehltacieho aktu bol pacient schopný plného perorálneho príjmu, indikovaná bola extrakcia PEG. Svoju úlohu v terapii postinfekčnej laryngeálnej parézy zohráva aj spontánna úprava narušenia. Plasticita nervového systému a neurálna regenerácia prirodzene napomáhajú návratu k normálnej funkcii hlasu a prehltacích štruktúr (Husain et al., 2017).

ZÁVER

Predmetom našej kazuistiky bolo popísanie priebehu diagnostiky a terapie u 85-ročného pacienta s ťažkou orofaryngeálnou dysfágiou pri unilaterálnej paréze hrtana suspektne vzniknutej po gastrofibroskopickom vyšetrení alebo na podklade postinfekčnej laryngeálnej neuropatie. Významným v terapeutickom procese bolo pravidelné sledovanie stavu pacienta a vývoja príznakov poruchy prehltania dysfagiologickým tímom prostredníctvom FEES vyšetrení. Terapia vždy reagovala na aktuálne ťažkosti pacienta. V prvej fáze starostlivosti bolo potrebné zabezpečenie adekvátneho príjmu potravy cez NGS a neskôr PEG. Pre prítomnosť aspiračnej pneumónie a narušenie efektivity a bezpečnosti prehltania bol v tejto fáze vylúčený perorálny príjem. Po stabilizovaní stavu pacienta bolo

možné zaviesť terapeutické prehltanie s využitím vhodných kompenzačných a reštitučných postupov. Efektívnym doplnením terapie bol EMST tréning s cieľom posilnenia výdychového svalstva a obnovenia bezpečnosti prehltania. V prípade popisovaného pacienta bolo podozrenie na narušenie relaxácie pažerákového zvierača, ktoré je jedným z patomechanizmov dysfágie pri unilaterálnej paréze hrtana. Zahraníčným štandardom pri hodnotení funkcie pažerákového zvierača a podielu jeho prípadnej dysfunkcie na príznakoch poruchy prehltania je HR manometria. Jej doplnenie by aj v našom prípade pomohlo objasniť príčinu dysfágie pacienta a smerovať terapeutické rozhodnutia správnym smerom.

Príloha 1: Časová os vyšetrení a terapie pacienta.



Literatúra

- ABUSHANIN, A., LORENZ, R. R., BHATT, A., 2018. Hoarseness of Voice After Endoscopic Dilation of an Esophageal Stricture. *Gastroenterology*. [online]. 155(3), s. 20-21. DOI: 10.1053/j.gastro.2018.04.021. Dostupné z: [Hoarseness of Voice After Endoscopic Dilation of an Esophageal Stricture - PubMed \(nih.gov\)](#).
- AMIN, M. R., KOUFMAN, J. A., 2001. Vagal neuropathy after upper respiratory infection: a viral etiology? *American Journal of Otolaryngology*. [online]. 22(4), s. 251-256. DOI: 10.1053/ajot.2001.24823. Dostupné z: [Vagal neuropathy after upper respiratory infection: a viral etiology? - PubMed \(nih.gov\)](#).
- BUTLER, S. G., PELLETIER, C. A., STEELE, C. M., 2013. Compensatory strategies and techniques. In: *Manual of diagnostic and therapeutic techniques for disorders of deglutition*. New York: Springer, s. 299-316. ISBN 9781461437789.
- CLAVÉ, P., SHAKER, R., 2015. Dysphagia: current reality and scope of the problem. *Nature Reviews Gastroenterology & Hepatology*. [online]. 12, s. 259-270. DOI: 10.1038/nrgastro.2015.49. Dostupné z: [Dysphagia: current reality and scope of the problem - PubMed \(nih.gov\)](#).
- ERDUR, O., GUL, O., OZTURK, K., 2019. Evaluation of upper oesophageal sphincter in unilateral vocal fold paralysis. *The Journal of Laryngology & Otology*. [online]. 133(2), s. 149-154. DOI: 10.1017/s0022215119000045. Dostupné z: [Evaluation of upper oesophageal sphincter in unilateral vocal fold paralysis - PubMed \(nih.gov\)](#).
- GIRALDEZ-RODRIGUEZ, L. A., JOHNS, M., 2013. Glottal Insufficiency with Aspiration Risk in Dysphagia. *Otolaryngologic Clinics of North America*. [online]. 46(6), s. 1113-1121. DOI: 10.1016/j.otc.2013.09.004. Dostupné z: [Glottal insufficiency with aspiration risk in dysphagia - PubMed \(nih.gov\)](#).
- HA, J. F., 2020. Unilateral vocal fold palsy & dysphagia: A review. *Auris Nasus Larynx*. [online]. 47(3), s. 315-334. DOI: 10.1016/j.anl.2020.03.001. Dostupné z: [Unilateral vocal fold palsy & dysphagia: A review - PubMed \(nih.gov\)](#).
- HUSAIN, S., SADOUGHI, B., MOR, N., LEVIN, A. M., SULICA, L., 2017. Time course of recovery of idiopathic vocal fold paralysis. *The Laryngoscope*. [online]. 128(1), s. 148-152. DOI: 10.1002/lary.26762. Dostupné z: [Time course of recovery of idiopathic vocal fold paralysis - PubMed \(nih.gov\)](#).
- JOHNSON, D. N., HERRING, H. J., DANIELS, S. K., 2014. Dysphagia management in stroke rehabilitation. *Current Physical Medicine and Rehabilitation Reports*. [online]. 2, s. 207-218. DOI: 10.1007/s40141-014-0059-9. Dostupné z: [s40141-014-0059-9.pdf](#).
- JUNG, S. W., 2006. Two cases of vocal cord paralysis complicated by upper gastrointestinal endoscopy. *Korean Journal of Gastrointestinal Endoscopy*. 33(1), s. 32-36. Dostupné z: [Two Cases of Vocal Cord Paralysis Complicated by Upper Gastrointestinal Endoscopy \(e-ce.org\)](#).
- KACAR, S., et al., 2010. Transient Unilateral Vocal Cord Paralysis During Endoscopic Ultrasound. *Digestive Endoscopy*. [online]. 23(1), s. 97. DOI: 10.1111/j.1443-1661.2010.01053.x. Dostupné z: [TRANSIENT UNILATERAL VOCAL CORD PARALYSIS DURING ENDOSCOPIC ULTRASOUND - Kacar - 2011 - Digestive Endoscopy - Wiley Online Library](#).

- KAGAYA, H., et al., 2011. Body positions and functional training to reduce aspiration in patients with dysphagia. *Japan Medical Association Journal*. [online]. 54(1), s. 35-38. Dostupné z: [\(PDF\) Body Positions and Functional Training to Reduce Aspiration in Patients with Dysphagia \(researchgate.net\)](#).
- KALA GROFOVÁ, Z., SATINSKÝ, I., 2018. Výživa u poruch polykání. In: Tedla, M., Černý, M. et al. *Poruchy polykání*, 2. vyd. Havlíčkův Brod: Tobiáš, s. 92-106. ISBN 9-788073-111885.
- KIM, C. M., DEWAN, K., 2021. Vocal Fold Paralysis and Dysphagia. *Current Otorhinolaryngology Reports*. [online]. 9(2), s. 101-106. DOI: 10.1007/s40136-021-00332-y. Dostupné z: [Vocal Fold Paralysis and Dysphagia | Current Otorhinolaryngology Reports \(springer.com\)](#).
- KUHN, M. A., BELAFSKY, P. C., 2013. Management of Cricopharyngeus Muscle Dysfunction. *Otolaryngologic Clinics of North America*. [online]. 46(6), s. 1087-1099. DOI: 10.1016/j.otc.2013.08.006. Dostupné z: [Management of cricopharyngeus muscle dysfunction - PubMed \(nih.gov\)](#).
- MANCOPE, R., SMAOUI, S., STEELE, C. M., 2020. Effects of Expiratory Muscle Strength Training on Videofluoroscopic Measures of Swallowing: A Systematic Review. *American Journal of Speech Language Pathology*. [online]. 29(1), s. 335-356. DOI: 10.1044/2019_AJSLP-19-00107. Dostupné z: [Effects of Expiratory Muscle Strength Training on Videofluoroscopic Measures of Swallowing: A Systematic Review - PubMed \(nih.gov\)](#).
- REES, C. J., HENDERSON, A. H., BELAFSKY, P. C., 2009. Postviral Vagal Neuropathy. *Annals of Otolaryngology, Rhinology & Laryngology*. [online]. 118(4), s. 247-252. DOI: 10.1177/000348940911800402. Dostupné z: [Postviral vagal neuropathy - PubMed \(nih.gov\)](#).
- TATAR, E. Ç., ÖCAL, B., KORKMAZ, H., ÜNLÜ, E., SÜRENOĞLU, Ü. A., SAYLAM, G., ÖZDEK, A., 2015. Postviral Vagal Neuropathy: What Is the Role of Laryngeal Electromyography in Improving Diagnostic Accuracy? *Journal of Voice*. [online]. 29(5), s. 595-599. DOI: 10.1016/j.jvoice.2014.10.006. Dostupné z: [Postviral Vagal Neuropathy: What Is the Role of Laryngeal Electromyography in Improving Diagnostic Accuracy? - ScienceDirect](#).
- TEMPLEMAN, L., ROBERTS, F., 2019. Effectiveness Of Expiratory Muscle Strength Training On Expiratory Strength, Pulmonary Function And Cough In The Adult Population: A Systematic Review. *Physiotherapy*. [online]. 106, s. 43-51. DOI: 10.1016/j.physio.2019.06.002. Dostupné z: [Effectiveness of expiratory muscle strength training on expiratory strength, pulmonary function and cough in the adult population: a systematic review - PubMed \(nih.gov\)](#).
- TSAI, M.-S. et al., 2018. Unilateral Vocal Fold Paralysis and Risk of Pneumonia: A Nationwide Population-Based Cohort Study. *Otolaryngology-Head and Neck Surgery*. [online]. 158(5), s. 896-903. DOI: 10.1177/0194599818756285. Dostupné z: [Unilateral Vocal Fold Paralysis and Risk of Pneumonia: A Nationwide Population-Based Cohort Study - PubMed \(nih.gov\)](#).
-