

Těhotenství a chlopenní vady

K. Linhartová

Kardiologické oddělení, Komplexní kardiovaskulární centrum, FN Plzeň

Souhrn

Chlopenní vady v těhotenství mohou být zdrojem významné morbiditě nebo i mortality. Důležitou součástí péče o pacientky s chlopenní vadou je prekoncepční poradenství, v těhotenství těchto žen je pak nezbytná multidisciplinární týmová spolupráce. Obecně jsou dobře snášeny vady lehké a regurgitační lépe než stenotické. Specifickou situací je těhotenství u pacientek s mechanickou chlopenní náhradou, zatížené vysokým procentem komplikací antikoagulační léčby. Základní vyšetřovací metodou je echokardiografie. U těžkých symptomatických vad nebo asymptomatických vad se sníženou funkcí levé komory je těhotenství považováno za kontraindikované a doporučuje se korekce vady. U středních až těžkých asymptomatických vad je vhodné ověřit funkční kapacitu na začátku těhotenství zátěžovým testem. Frekvence kontrol u středních až těžkých vad v těhotenství je jednou za měsíc až dva. Léčba, pokud je třeba, je kromě klidového režimu obvykle medikamentózní, v refrakterních situacích je zvažována katetrizační nebo chirurgická intervence ve specializovaných centrech.

Klíčová slova

těhotenství – bikuspidální aortální chlopeč – aortální stenóza – aortální regurgitace – mitrální regurgitace – mitrální stenóza

Pregnancy and valvular heart disease

Abstract

Valvular heart disease in pregnancy is an important cause of morbidity and mortality. Preconception counselling is an important part of follow-up in women with valve disease. Multidisciplinary team cooperation is important during pregnancy and labour. In general, mild valvular disease is well tolerated, and regurgitant lesions are better tolerated than stenotic ones. Pregnancy in women with mechanical valve prosthesis is a specific situation with a high frequency of complications associated with anticoagulant treatment. Echocardiography is the basic examination method. Pregnancy is considered contraindicated in severe symptomatic valve disease or severe asymptomatic valve disease with low ejection fraction of the left ventricle and correction of such valve disease is recommended before pregnancy. In moderate to severe asymptomatic disease, assessment of the functional capacity by a stress test is recommended before or at the start of pregnancy. The frequency of follow-up should be monthly or bimonthly in moderate to severe cases. Preconception counselling is an important part of follow-up in patients with valve disease. Treatment, if necessary, is bed rest regime and diuretic or arrhythmia treatment, but catheter or even surgical treatment at specialised centres is considered in refractory cases.

Key words

pregnancy – bicuspid aortic valve – aortic stenosis – aortic regurgitation – mitral regurgitation – mitral stenosis.

Úvod

Kardiolog se setkává se dvěma situacemi – chlopenní vada je zjištěna při prvním vyšetření na začátku těhotenství, nebo pacientka se známou chlopenní vadou plánuje těhotenství nebo otěhotní. V prvním případě je třeba provést vyšetření potřebná ke stanovení významnosti vady. Ve druhém je mimořádně důležité prekoncepční poradenství, tj. stanovit kardiovaskulární riziko vady před otěhotněním a doporučit buď korekci vady před otěhotněním, nebo optimální strategii sledování a léčby v graviditě. Tyto informace je třeba včas srozumitelně probrat s pacientkou a stanovit optimální postup s respektem k jejím preferencím i etickým postojům. Zvláštní pozornost zasluhuje péče o pacientky s mechanickou chlopenní protézou, u nichž je těhotenství stále zatíženo vyšším rizikem komplikací. Péče

o pacientky s vadami ve skupinách mWHO II–IV v těhotenství i během porodu (viz editoriaal Krejčího [1]) patří do rukou specializovaných center s multidisciplinárním týmem kardiologa, porodníka, anesteziologa a dle potřeby dalších specialistů [2].

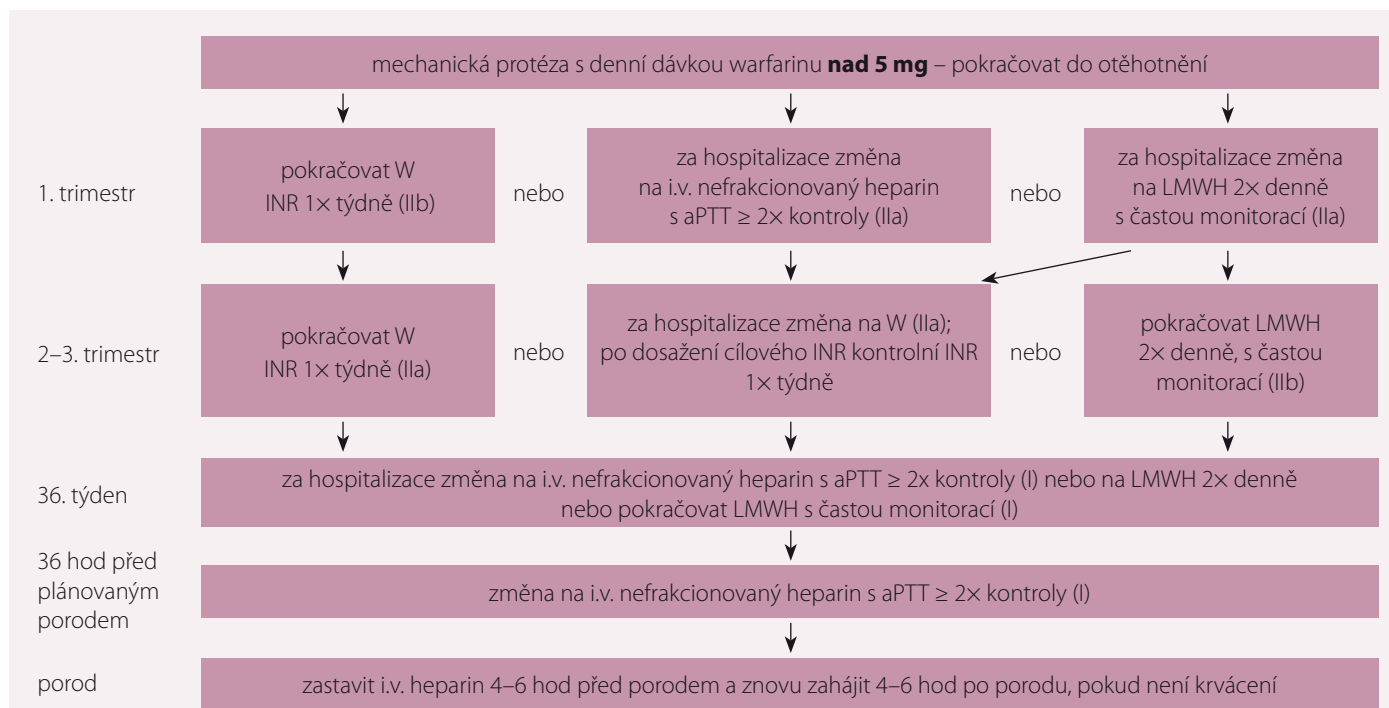
Základními vyšetřovacími metodami jsou EKG, transtorakální echokardiografie, k posouzení funkčního omezení může přispět zátěžový test. Při nejasném transtorakálním nálezu lze indikovat jícnovou echokardiografii. V případě potřeby grafických metod je indikována MR nebo CT. Principy echokardiografického hodnocení vad vycházejí z platných doporučení Evropské kardiologické společnosti [3] a Evropské asociace zobrazovacích metod [4,5]. Frekvence klinických a echokardiografických kontrol závisí na stupni vady, u lehkých vad obvykle jednou za trimestr,

u ostatních jednou za měsíc. Obecně platí, že dobře jsou tolerovány lehké vady a regurgitační lépe než stenotické. Během těhotenství klesá periferní odpor, což příznivě ovlivňuje objem regurgitace, nárůst cirkulujícího objemu ve druhém a třetím trimestru však opět regurgitaci zhoršuje a stejně tak může zvýšit i gradient u stenotických vad. Chlopenní vady tak mohou vést k srdečnímu selhání zejména ve 2. a 3. trimestru [1].

Dále probereme nejčastější chlopenní vady ve vztahu k těhotenství a porodu.

Aortální stenóza

Vzniká obvykle fibrózou a kalcifikací vrozeně bikuspidální nebo unikuspidální aortální chlopeč a může být spojena s aortopatií a zvýšeným rizikem disekce [6]. Revmatická etiologie je v rozvinutých zemích vzácná. Lehká



Tab. 1. Doporučení k antikoagulační léčbě u pacientek s mechanickou chlopenní náhradou a denní dávkou warfarinu nad 5 mg. Upraveno podle [1].

W – warfarin; LMWH – nízkomolekulární heparin; INR – international normalized ratio; aPTT – aktivovaný parciální tromboplastinový čas
 Doporučení: Třída I – důkazy a/nebo obecný souhlas, že daná léčba nebo procedura je prospěšná, užitečná, účinná – doporučuje se, je indikováno. Třída II – rozporuplné důkazy a/nebo rozcházející se názory na užitečnost/účinnost dané léčby nebo procedury; IIa – váha důkazů/názorů je ve prospěch užitečnosti/účinnosti – mělo by být zváženo; IIb – užitečnost/účinnost je méně doložena důkazy/názory – může být zváženo

až střední vada může být v těhotenství dobře tolerována. Významná symptomatická vada a asymptomatická vada se sníženou ejekční frakcí levé komory jsou v rizikové skupině WHO IV, kdy je těhotenství kontraindikováno a vada má být korigována před otěhotněním. Pokud žena otěhotní, je vysoké riziko komplikací. U významné asymptomatické vady je rozhodování individuální a tyto ženy mohou zvládnout těhotenství bez komplikací. Asymptomatická je však vhodné pečlivě zhodnotit a potvrdit zátěžovým testem. Při poklesu tlaku při zátěži, abnormálním výsledku testu, při výrazné hypertrofii levé komory (nad 15 mm) a také při trendu k progresi vady během posledních kontrol je rovněž indikována korekce před otěhotněním.

Průběh těhotenství těchto žen ukazují data z registru Evropské kardiologické společnosti ROPAC (Registry on pregnancy and structural heart disease) [7]: bylo sledováno 62 žen se střední a 34 s těžkou aortální stenózou. Během těhotenství i 1. týdne po porodu nikdo nezemřel, avšak více než třetina žen s těžkou vadou a 13 % žen se střední vadou bylo během těhotenství hospitalizováno z kardiálních příčin. Srdeční selhání (SS) se vyskytlo u 6,7 %

asymptomatických a 26,3 % symptomatických pacientek, pouze u jedné byla nutná intervence, a to balonkovou valvuloplastikou. Celkem 35 % dětí pacientek s těžkou aortální stenózou mělo nízkou porodní váhu.

Žena se střední nebo těžkou vadou má proto být kontrolována v těhotenství vč. echokardiografie jednou za měsíc až dva. Při rozvoji příznaků městnání je indikován klidový režim a restrikce tekutin, při trvajícím městnání je možná diuretická léčba. Je-li SS těžké a refrakterní na léčbu, je nutná intervence. U nekalcifikované chlopně může kardiolog zvážit možnost balonkové valvuloplastiky. Další možností je intervence chlopně po časném porodu císařským řezem, pokud je plod dostatečně zralý. Zcela nedávno byly publikovány první kazuistiky katetrační implantace aortální chlopně u těhotné [8].

Porod se u těžké vady doporučuje císařským řezem, u méně významné stenózy vaginální cestou.

Regurgitační vady

Příčinou aortální regurgitace je obvykle bikuspidální aortální chlopeč a bývá častěji spojena s aortopatií, která může být klinicky vý-

znamná [6]. Příčinou mitrální regurgitace je nejčastěji prolaps mitrální chlopně, vzácněji vrozená nebo porematická vada.

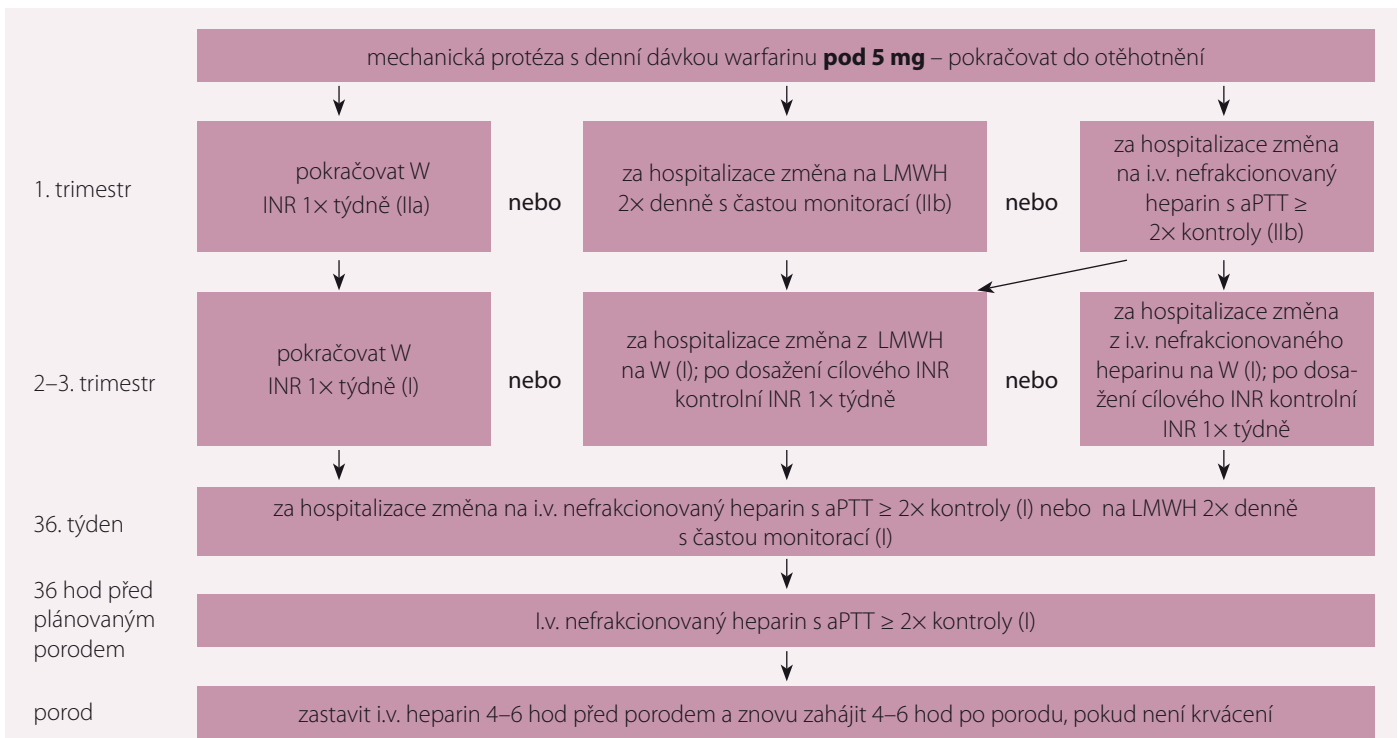
Regurgitační vady jsou snášeny lépe než stenotické. Korekce vady před otěhotněním je indikována u pacientek s významnou symptomatickou vadou a u asymptomatických žen, je-li snížena ejekční frakce levé komory. Z hlediska budoucího otěhotnění je žádoucí záchovná operace. U asymptomatických je vhodné posoudit funkční kapacitu zátěžovým testem.

Frekvence kontrol závisí na stupni vady: u těžké vady jednou za měsíc, u střední vady mohou být kontroly například jednou za trimestr. Pokud se objeví příznaky SS, je indikován klidový režim a diuretická léčba. Intervence je indikována při refrakterním SS. Pokud je plod dostatečně zralý, měl by porod předcházet operaci.

Porod je preferován vaginální cestou s epidurální anestézií a zkrácenou druhou dobou.

Mitrální stenóza

Je většinou porematické, vzácně vrozené etiologie a v ČR je z levostranných vad nejvzá-



Tab. 2. Doporučení k antikoagulační léčbě u pacientek s mechanickou chlopenní náhradou a denní dávkou warfarinu pod 5 mg. Upraveno podle [1].

W – warfarin; LMWH – nízkomolekulární heparin; INR – international normalized ratio; aPTT – aktivovaný parciální tromboplastinový čas

Doporučení: Třída I – důkazy a/nebo obecný souhlas, že daná léčba nebo procedura je prospěšná, užitečná, účinná – doporučuje se, je indikováno. Třída II – rozporuplné důkazy a/nebo rozcházející se názory na užitečnost/ účinnost dané léčby nebo procedury; IIa – váha důkazů/názorů je ve prospěch užitečnosti/účinnosti – mělo by být zváženo; IIb – užitečnost/účinnost je méně doložena důkazy/názory – může být zváženo

nější. Pacientka s lehkou vadou může těhotenství tolerovat dobře, riziko SS je však vysoké nejen u těžké, ale i u střední vady, i když byla dosud asymptomatická. U těchto žen je indikována korekce před otěhotněním, léčbou volby je balonková valvuloplastika, je-li technicky schůdná. Pokud těhotenství probíhá, jsou namísto kontroly každý měsíc. U lehké vady stačí kontroly jednou za trimestr a před porodem.

Při rozvoji SS v těhotenství je nutný křídový režim, léčba SS beta-1-selektivními blokátory a při trvajících symptomech diuretiky. Při vzniku fibrilace síní je indikována antikoagulační léčba a kontrola tepové frekvence, při trvajících symptomech je primárně ke zvážení perkutánní intervence.

Mechanické a biologické chlopenní protézy

Průběh těhotenství a porod u pacientek s normálně fungující biologickou protézou nebo po zachovné operaci mitrální nebo aortální chlopně se rizikem i průběhem neliší od osob s nativní chlopní. Relativně vyšší je pouze riziko infekční endokarditidy. Rutinní antibiotická

profylaxe je sice u těchto pacientek indikována pouze před dentálními výkony [9], avšak na riziko infekční endokarditidy je třeba myslet a aktivně po něm pátrat zejména při zvýšených teplotách nejasné příčiny.

Naproti tomu pravděpodobnost nekomplikovaného průběhu těhotenství a porodu u pacientek s mechanickou protézou je dle dat z registru ROPAC pouze 58 % [10]. Hemodynamicky je těhotenství při normální funkci mechanické protézy tolerováno dobře. Riziko však vyplývá z krvácivých a trombotických komplikací a teratogenity antikoagulační léčby.

V registru ROPAC bylo 212 pacientek s mechanickou aortální protézou. Jejich mateřská mortalita byla 1,4 %. Trombóza protézy se vyskytla u 4,7 %, u všech v 1. trimestru a při podávání některé z forem heparinu. Krvácivé komplikace se vyskytly u 23,1 % pacientek, nejčastěji v období kolem porodu, nevedly však k SS nebo mortalitě matky ani plodu. Podávání antagonistů vitamínu K v 1. trimestru bylo spojeno s vyšším rizikem potratu (28,6 vs. 9,2 %; $p < 0,001$) a pozdní mortality plodu (7,1 vs. 0,7 %; $p = 0,016$) než heparin. Vrozené abnormality byly přítomny u 6,8 % živě na-

rozených dětí matek, které dostávaly orální antikoagulační léčbu v prvním trimestru oproti 0,8 % u žen na heparinu v jakékoli formě ($p = 0,055$).

Perorální antikoagulační léčba v 1. trimestru je optimální z hlediska rizika trombózy, avšak je spojena s vyšším rizikem embryopatie a potratu. Teratogenita warfarinu je závislá na denní dávce: embryopatie byla popsána ve 2,6 % při dávce warfarinu pod 5 mg a 8 % při dávce warfarinu nad 5 mg denně [11].

Z těchto dat vyplývají úskalí jak antikoagulační léčby, která je třeba probrat s těhotnou ženou i jejím partnerem, tak i aktuálních doporučení pro antikoagulační léčbu v těhotenství Evropské kardiologické společnosti [2], jak je uvádí tab. 1 a 2. Cílové hodnoty INR se pohybují mezi 2,5 a 4 podle trombogenity protézy a rizikových faktorů pacientky. Při léčbě nízkomolekulárními hepariny může být kromě kontrol maximální hladiny anti Xa přínosná i kontrola hladiny před podáním, v podrobnostech a dávkování však odkazují na aktuální doporučení [2].

Klinické i echokardiografické kontroly by měly být prováděny jednou měsíčně, kromě

toho však vždy při novém příznaku dušnosti nebo periferní embolizace.

Závěr

Optimálním stavem je znalost stupně chlopenní vady před otěhotněním a nesmírně důležité je prekoncepční poradenství u pacientek s chlopenní vadou. Významné symptomatické vady mají být korigovány před otěhotněním. U ostatních je nutné pečlivé sledování během těhotenství. Speciální pozornost si zasluhují pacientky s mechanickou chlopenní náhradou, u nichž je těhotenství dosud zatíženo vysokým rizikem komplikací vyplývajících z nutnosti antikoagulační léčby. Péče o pacientky s vadou ve skupině mWHO II–IV patří do péče specializovaných center a multidisciplinárního týmu, který dokáže včas reagovat na rozvoj komplikací a má možnosti katetrizace nebo i kardiokirurgické intervence.

Literatura

1. Krejčí J. Editorial. Proč bychom měli věnovat pozornost problematice kardiovaskulárních onemocnění v těhotenství? *Kardiol Rev Int Med* 2018; 20(4): 249–250.
2. Regitz-Zagrosek VR, Roos-Hesselink JW, Bauersachs J et al. 2018 ESC Guidelines for the management of cardiovascular diseases during pregnancy. *Eur Heart J* 2018; 39(34): 3165–3241. doi: 10.1093/eurheartj/ehy340.
3. Linhartová K, Kočková R, Línková. 2017 ESC/EACTS Guidelines for the management of valvular heart disease: Summary prepared by the Czech Society of Cardiology. *Cor Vasa* 2017; 59: e562–e591. Dostupné na: <https://www.sciencedirect.com/science/article/pii/S0010865017301650>.
4. Baumgartner H, Hung J, Bermejo J et al. Recommendations on the echocardiographic assessment of aortic valve stenosis: a focused update from the European Association of Cardiovascular Imaging and the American Society of Echocardiography. *Eur Heart J Cardiovasc Imaging* 2017; 18(3): 254–275. doi: 10.1093/ehjci/jew335.
5. Lancellotti P, Tribouilloy C, Hagendorff A et al. Recommendations for the echocardiographic assessment of native valvular regurgitation: an executive summary from the European Association of Cardiovascular Imaging. *Eur Heart J Cardiovasc Imaging* 2013; 14(7): 611–644. doi: 10.1093/ehjci/jet105.
6. Žáková D. Problematika těhotenství u žen s vrozenou srdeční vadou. *Kardiol Rev Int Med* 2018; 20(4): 273–279.
7. Orwat S, Diller GP, van Hagen IM et al. Risk of pregnancy in moderate and severe aortic stenosis: from the multinational ROPAC registry. *J Am Coll Cardiol* 2016; 68(16): 1727–1737. doi: 10.1016/j.jacc.2016.07.750.
8. Berry N, Sawlani N, Economy K et al. Transcatheter aortic valve replacement for bioprosthetic aortic stenosis in pregnancy. *JACC Cardiovasc Interv* 2018; 11(19): e161–e162. doi: 10.1016/j.jcin.2018.07.046
9. Linhartová K, Beneš J, Gregor P. 2015 ESC Guidelines for the management of infective endocarditis. Summary document prepared by the Czech Society of Cardiology. *Cor Vasa* 2016; 58: e107–e128. Dostupné na: <http://www.sciencedirect.com/science/article/pii/S0010865015001290>
10. van Hagen IM, Roos-Hesselink JW, Ruys TP et al. Pregnancy in women with a mechanical heart valve – data of the European Society of Cardiology Registry of Pregnancy and Cardiac Disease (ROPAC). *Circulation* 2015; 132(2): 132–142. doi: 10.1161/CIRCULATIONAHA.115.015242.
11. Cotrufo M, De Feo M, De Santo LS et al. Risk of warfarin during pregnancy with mechanical valve prostheses. *Obstet Gynecol* 2002; 99(1): 35–40.

*Doručeno do redakce: 21. 10. 2018
Přijato po recenzi: 30. 10. 2018*

doc. MUDr. Kateřina Linhartová, PhD.

www.fnplzen.cz
linhartovak@fnplzen.cz

www.csgh.info