proLékaře.cz | 24.11.2026

SPECKLE TRACKING ECHOKARDIOGRAFIE – NOVÁ ULTRAZVUKOVÁ METODA HODNOCENÍ GLOBÁLNÍ A REGIONÁLNÍ FUNKCE MYOKARDU

M. Hutyra, T. Skála, M. Kamínek, D. Horák

Souhrn
Speckle tracking echokardiografie je nová neinvazivní ultrazvuková metoda hodnocení globální a regionální funkce včetně deformace myokardu nezávisle na srdečních translačních pohybech a insonačním úhlu. Dále jsou zmíněny patofyziologické souvislosti anatomické stavby myokardu k novým charakteristikám globální a regionální funkce LK (zejména rotace a torze LK), které je možné pomocí speckle tracking echokardiografie stanovit. Přehledový článek se stručně zabývá základními principy této metody včetně možných klinických aplikací.

Klíčová slova
speckle tracking echokardiografie – deformace myokardu – rotace LK – torze LK

Summary
Speckle tracking echokardiografie a new non-invasive method for the assessment of left ventricular global and regional function. Speckle tracking echocardiography is a new, non-invasive method for the assessment of left ventricular global and regional function. Speckle tracking echocardiography offers the opportunity to track myocardial deformation independently of both cardiac translation and the insonation angle. Recently, speckle tracking echocardiography was proposed as an alternative method to assess left ventricular deformation and torsion. In this paper, we aim to explain the fundamental principles and potential clinical applicability of speckle tracking echocardiography.

Key words
speckle tracking echocardiography – myocardial deformation – left ventricular rotation – left ventricular torsion

Úvod

Echokardiografie představuje základní zobrazovací metodu srdce, které je rutinně využívána v klinické praxi pro hodnocení regionální a globální funkce jednotlivých srdečních oddílů. Základním problémem této metody však stále zůstává závislost měření jednotlivých parametrů na zkušenosti vyšetřujícího lékaře (např. vizuální odhad globální a regionální systolické funkce LK), proto mohou být výsledky velmi špatně reprodukovatelné a významně subjektivně zkreslené. Tento fakt se týká nejen konvečních echokardiografických modalit, jako je dvourozměrné a jednorozměrné zobrazení (B-mode a M-mode), ale zejména i novějších sofistikovaných přístupů založených na tkáňové dopplerovské echokardiografii, která byla ještě donedávna považována za velmi slibnou a perspektivně klinicky využitelnou metodu.

Z výše uvedených faktů vyplývá stále trvající snaha o identifikaci co možná nejjednoduššího a snadno vyšetřitelného parametru s dobrou reprodukovatelností ve vztahu k dané klinické problematice (hodnocení globální systolické a diastolické funkce LK a PK, identifikace intraventrikulární asynchronie levé komory srdeční atd). Další možná cesta vede přes neustálý technologický rozvoj se snahou o nalezení univerzálně použitelné echokardiografické metody, která by mohla detailně a zároveň komplexně identifikovat konkrétní fyziologicky determinované funkce myokardu jednotlivých srdečních oddílů nezávisle na subjektivním hodnocení vyšetřujícího a insonačním dopplerovském úhlu a přitom by byla co možná nejlépe reprodukovatelná a srovnatelná s jinými metodami zlatého standardu ve vztahu k dané problematice.

Tkáňová dopplerovské echokardiografie je echokardiografická metoda s dobrou výpovědní hodnotou, zejména pokud jde o globální longitudinální systolické funkce LK hodnocené pomocí vrcholových systolických hodnot mitrálních anulárních rychlostí. Problémem tkáňové dopplerovské echokardiografie ve vztahu k hodnocení regionální funkce jednotlivých segmentů myokardu LK je přítomnost rychlostního gradientu směrem od báze k srdečnímu hrotu, dále vysoká závislost na dopplerovském úhlu, nutnost používání vyšších snímkovacích frekvencí (frame rate) a v neposlední řadě závislost na extrakardiálních pohybech, translaci srdce a tetheringu sousedních segmentů myokardu. Zásadní limitací tkáňové dopplerovské echokardiografie je velmi špatná reprodukcibilita jednotlivých parametrů. Tento fakt vyplývá například z výsledků studie PROSPECT (PREDICTORS OF RESPONSE TO CRT), která kromě velmi vysoké variability jednotlivých echokardiografických parametrů zjistila, že žádný z těchto parametrů není spolehlivě a rutinně použitelný k precizní predikci jak klinické odpovědi, tak reverzní remodelace LK po implantaci biventrikulárního kardiostimulátoru. Nicméně tkáňová dopplerovská echokardiografie jako první ultrazvuková metoda vyvolala zájem o hodnocení regionální deformace daného segmentu myokardu hodnocené pomocí míry deformace (strain – ε), respektive rychlosti této deformace (strain rate – SR).

proLékaře.cz | 24.11.2026

Vzhledem k výše zmíněné špatné reprodukovatelnosti, zejména deformačních, ale i rychlostních parametrů založených na tkáňové dopplerovské echokardiografii, byla vyvinuta principiálně jiná metoda kvantifikující globální systolickou funkci prakticky ve všech fyziologicky determinovaných modalitách a schopná popsat regionální rychlosti a deformaci tak, aby byl výsledek lépe reprodukovatelný než tkáňová dopplerovská echokardiografie. Tato potenciálně velmi slibná metoda se nazývá speckle tracking echokardiografie, v dostupné literatuře je někdy také nazývaná dvourozměrný strain (2D strain). Znalost principů této metody a jejích limitací, které nejsou zanedbatelné, je velmi důležitá pro její správné použití a interpretaci výsledků získaných pomocí STE.

Základní principy speckle tracking echokardiografie

Speckle tracking echokardiografie je nová neinvazivní ultrazvuková metoda schopná hodnotit globální a regionální deformaci a rotaci myokardu relativně nezávisle na translačních pohybech srdce a insonačním dopplerovském úhlu. Principem této metody je identifikace velmi specifických ultrazvukových artefaktů vznikajících v důsledku odrazu ultrazvuku při průchodu tkání, interferencí s tkání myokardu a jejich odrazem. Tyto specifické obrazce (speckle-skvrny) ve dvourozměrném zobrazení jsou unikátní pro danou vyšetřovanou oblast zájmu a semiautomaticky identifikované pomocí speciálního softwaru. Dále jsou ultrazvukové artefaktové obrazce složeny z jednotlivých relativně konstantně velkých elementárních bodů, které jsou distribuovány náhodně podle složení a ultrazvukové interference myokardu a podobně jako otisk palce v daktyloskopii si uchovávají svůj specifický charakter během srdečního cyklu. Následně jsou speckle daného segmentu, respektive předem definované vyšetřované oblasti zájmu, identifikovány pomocí speciálního software, zachyceny a zprůměrovány, načež je analyzována rychlost, změna jejich polohy (displacement) a dále deformační parametry (strain a strain rate). Se vzrůstajícím počtem adekvátně a po celou dobu srdečního cyklu identifikovaných individuálních speckle může být vypočítána míra pohybu, jeho rychlost, deformace (strain) a rychlost deformace (strain rate) ve dvou na sebe vzájemně kolmých rovinách v jedné vyšetřené echokardiografické projekci. Odtud pochází další alternativní název pro tuto metodu – dvourozměrný (2D) strain. Z parasternální projekce na krátkou osu LK jsou tedy identifikovány radiální a cirkumferenciální, z apikálních projekcí dále longitudinální a transverzální rychlostní a deformační parametry. Další možností této metody je omezení zóny zájmu například pouze na subendokardiální vrstvu myokardu s jejím selektivním hodnocením vůči celkovému rozsahu stěny daného segmentu. Klíčovým bodem správného použití této metody je nalezení co možná nejvyššího počtu adekvátně identifikovaných speckle, které tvoří daný speckle obrazec během celého srdečního cyklu. Toho je dosaženo optimalizací snímkovací frekvence (frame rate), která je vyšší než frekvence pro konvenčně používané dvourozměrné zobrazení a optimálně se pohybuje v rozmezí 70–90 snímků/s (minimálně 50/s), proto je tato metoda závislá na frame rate. Použití nižších hodnot frame rate vede k neadekvátní identifikaci a označení hodnocených speckle a omezení citlivosti speckle tracking echokardiografie v zachycení velmi rychlých událostí (například preejekční segmentární rychlosti). Naopak vyšší hodnoty snímkovací frekvence snižují prostorové rozlišení dané metody.

Na základě projekcí na krátkou osu LK je dále možné analyzovat regionální a globální rotaci LK a z rozdílu mezi rotací hrotu a srdeční báze je vypočítávána tzv. torze LK, která představuje relativně nový parametr funkce LK, jehož význam je v současnosti cílem intenzivního výzkumu. Z výše uvedeného je patrné, že pomocí metody speckle tracking echokardiografie je možné současně získat informaci o longitudiální, radiální a cirkumferenciální funkci myokardu včetně hodnocení rotace LK, respektive její torze. Výhodou této metody je kromě uvedené komplexnosti poskytovaných informací její nezávislost na dopplerovském incidenčním úhlu, poloautomatický způsob identifikace vyšetřované zóny, validace této metody se sonomikrometrií myokardu a MRI taggingem a v neposlední řadě její lepší reproducibilita zejména v porovnání s reproducibilitou tkáňové dopplerovské echokardiografie [1].

Validace a klinická použitelnost speckle tracking echokardiografie

Měřené parametry speckle tracking echokardiografie byly porovnávány s dosud standardně využívanými metodami hodnocení regionální deformace myokardu. V animálních modelech po experimentálním navození infarktu myokardu speckle tracking echokardiografie lehce nadhodnocovala měřené parametry v porovnání se sonomikrometrií. U hodnot radiálního a cirkumferenciálního strain byla prokázána velmi dobrá korelace mezi sonomikrometrií a speckle tracking echokardiografií. Starší a relativně příbuzná, klinicky použitelná metoda tzv. MRI-tagging zatím nadále zůstává referenční metodou hodnocení deformace myokardu i přes svou časovou náročnost a nízké časové rozlišení (nízká snímkovací frekvence – frame rate). Nebyly shledány statisticky významné rozdíly v porovnávaných měřeních metodou tkáňové dopplerovské a speckle tracking echokardiografie vůči MRI-taggingu. Nicméně pro radiální parametry se zdá být metoda, speckle tracking echokardiografie přesnější než tkáňové dopplerovské echokardiografie v porovnání s MRI-taggingem [3,4].

Z hlediska použitelnosti metody speckle tracking echokardiografie v klinické praxi vyplývá, že 98 % segmentů LK zdravých kontrol a 80 % segmentů LK u pacientů s infarktem myokardu lze analyzovat pomocí metody speckle tracking echokardiografie. Navíc variabilita parametrů získaných metodou speckle tracking echokardiografie je významně nižší v porovnání s metodou tkáňové dopplerovské echokardiografie [10].

Normální nálezy speckle tracking echokardiografie a fyziologie kontrakce myokardu LK ve vztahu k longitudinální, radiální a tangenciální funkci, rotaci a torzi LK

Displacement, rychlosti, strain, strain rate

Uvedené parametry představují základní kvantitativní charakteristiky hodnocené pro danou oblast zájmu. Princip jejich stanovení a příklady využití jsou uvedeny v obr. 1, 2, 3.

Rotace a torze LK

Speckle tracking echokardiografie jako první echokardiografická metoda umožňuje kvantitativní analýzu nejen regionální a globální deformace, ale dokonce i rotace LK v jednotlivých úrovních projekcí na krátkou osu od báze přes ekvatoriální až k apikální. LK v průběhu srdečního cyklu v jednotlivých segmentech nejen zkracuje a ztlušťuje, ale dále i rotuje a během diastoly se stav LK vrací zase zpět na původní úroveň. Existuje dále předpoklad, že rotace LK v jednotlivých úrovních generuje tzv. globální torzi LK, která tak představuje další relativně nový marker globální systolické funkce LK. Prognostický a diagnostický význam

proLékaře.cz | 24.11.2026

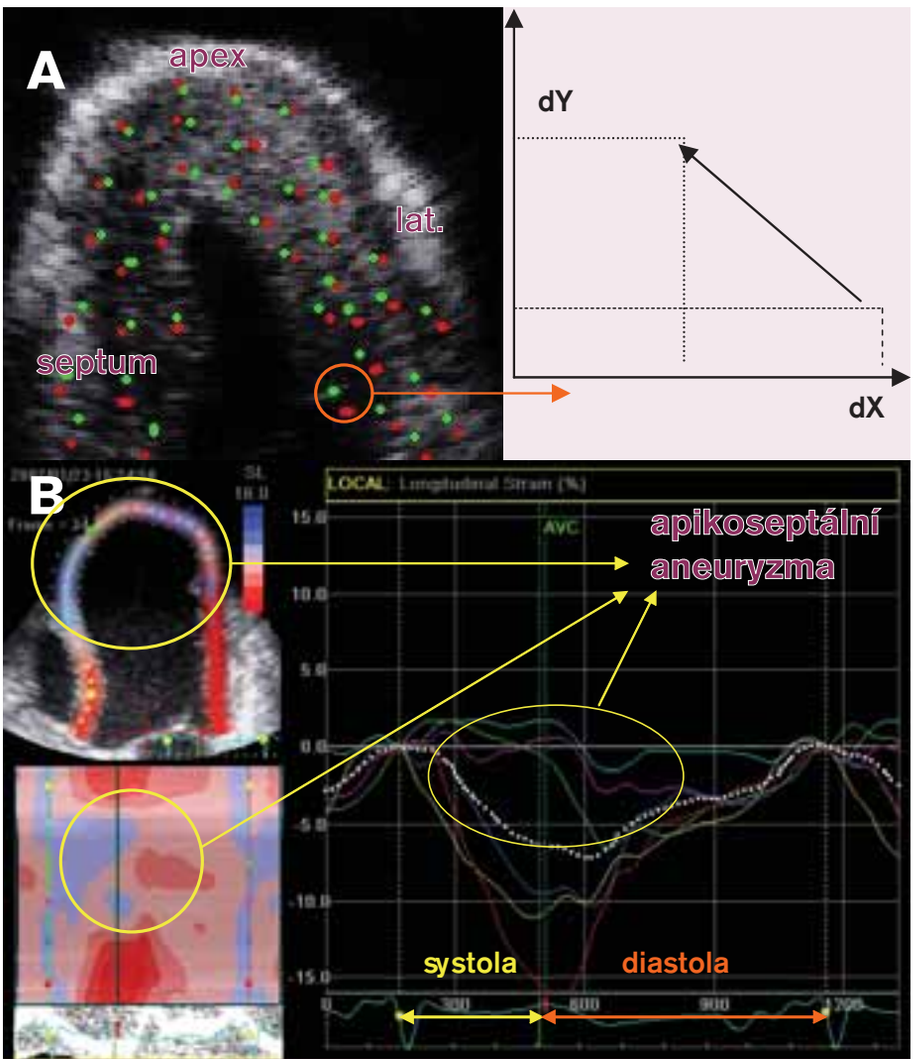

Obr. 1. Základní principy speckle tracking echokardiografie a její hodnocení.

A. Ultrazvukové vlnění vytváří interferenci při průchodu tkání myokardu v důsledku odrazu, lomu a pohlcení specifické ultrazvukové obrazce podobné skvrně – speckle. Tyto speckle jsou pomocí speciálního software rozpoznávány z dvourozměrného zobrazení – B-mode a jsou detekovány během celého srdečního cyklu v jednom R-R intervalu při současně registrovaném EKG. Poloha speckle se tak mění během srdečního cyklu v čase od časné systoly (červený bod) k pozdní diastole (zelený bod), přičemž off-line je vypočítávána změna polohy daného speckle-displacement (mm), dále rychlost změny této pozice (cm/s), míra deformace daného segmentu- strain (%) a rychlost této deformace- strain rate (s-1) pro danou vyšetřovanou oblast zájmu, která ve většině případů odpovídá segmentu. Uvedené parametry jsou vypočítávány pro dvě na sebe kolmé roviny v daném zobrazení. Pro projekce na dlouhou osu LK jsou měřeny longitudinální a transverzální charakteristiky, pro projekce na krátkou osu LK radiální a cirkumferenciální charakteristiky. Navíc ze 3 projekcí v krátké ose v jednotlivých úrovních LK (baze, papilární svaly a apex) lze vypočítat regionální a globální rotaci respektive torzi LK- viz výše (volně podle Marwicka [4]).

B. Off-line analýza je prováděna ve speciálním softwarovém prostředí. V levé horní části je v superponovaném dvourozměrném zobrazení z apikální 4dutinové projekce patrná hodnota vrcholového longitudinálního systolického strain – ε (%) v barevné škále. Již z tvaru LK je patrné, že se jedná o pacienta po proběhlém transmurálním infarktu přední stěny (ověřené magnetickou rezonancí) s remodelací LK do apikoseptálního aneuryzmatu. Ve třech segmentech LK uvedené projekce (midseptální označený světle modře, apikoseptální – zeleně, apikolaterální – fialově) je patrná podle barevné škály minimální až lehce pozitivní deformace značící dyskinezi dané oblasti. Nejlépe se aktivně kontrahuje, tedy systolicky deformuje podle parametru longitudinálního ε bazální segment laterální stěny a septa (červená, respektive žlutá barva). Semikvantitativně lze během celého srdečního cyklu hodnotit deformaci z tzv. C-mode (curved M-mode) v levé dolní části obrázku, ve kterém jsou ve stejné barevné škále hodnoceného parametru patrné jednotlivé segmenty LK od baze septa (žlutá) k bázi laterální stěny (červená) v průběhu 1 srdečního cyklu. Kvantitativně je longitudinální ε (%) v jednotlivých segmentech označených barevně hodnotitelný pomocí spektrálních křivek. Uvedená analýza je softwarově umožněna i semiautomaticky. Průměrná hodnota longitudinálního ε je patrná z tečkované křivky. (AVC – aortic valve closure, ohraničení časové události uzávěru aortální chlopně)

tohoto parametru bude nutné ještě ověřit, nicméně je jasné, že torze LK sehrává důležitou roli ve vytváření a optimalizaci ejekční energie LK v průběhu systoly LK a má také vliv na elastický recoil LK během diastoly. Zdá se tedy, že funkčně tento parametr sumárně postihuje jak globální systolickou, tak i diastolickou funkci LK. Velmi zjednodušeně si schematicky lze torzi LK představit jako ždímání mokrého ručníku. Tato torze LK je umožněna anatomickým složením myokardu, který je podle histologických studií v subendokardiální oblasti orientován pravotočivě helikálně, následně po apikálním vertexu je ve střední vrstvě myokard dominantně cirkulární a subepikardiálně svalová vlákna probíhají zase longitudinálně až levotočivě spirálně. Během systoly z pohledu od srdečního hrotu dochází za normálních okolností u zdravého jedince k dominantní rotaci apexu proti směru hodinových ručiček (counterclockwise) a opačné rotaci (clockwise) v úrovni srdeční báze. Systolický stupeň rotace tzv. twisting rate (vyjadřovaný v jednotkách stupeň za sekundu) a časná diastolická rotace opačného směru tzv. untwisting rate v jednotlivých úrovních LK generuje tedy její globální torzi, kterou bylo možné až do příchodu speckle tracking echokardiografie neinvazivně měřit pomocí MRI srdce (metoda MRI-taggingu). Rotace, torze, twist, respektive untwisting rate LK jsou reprodukovatelně a přesně měřitelné z krátké osy LK v úrovních báze, papilárních svalů a srdečního hrotu pomocí speckle tracking echokardiografie a výsledky jsou velmi dobře srovnatelné se sonomikrometrií a metodou MR taggingu [7,8].

Perspektivy speckle tracking echokardiografie v klinické kardiologii

1. Hodnocení regionální a globální funkce myokardu LK ve srovnání s dalšími metodami

Parametr untwisting rate představuje jednoduchý neinvazivní marker globální systolické funkce LK. V klinické studii na 67 pacientech, u kterých bylo provedeno simultánní echokardiografické vyšetření a pravostranná katetrizace, byl nalezen statisticky významný rozdíl mezi untwisting rate mezi skupinami se systolickou dysfunkcí LK (55 °/s, EF LK = 25 ± 9 %, n = 34) a normální systolickou funkcí LK (89 °/s, EF LK = 64 ± 7 %, n = 33) [7].

V hodnocení globální systolické funkce LK byla prokázána velmi dobrá inverzní korelace mezi měřením globálního systolického

proLékaře.cz | 24.11.2026

longitudinálního strain a měřením ejekční frakce (EF) LK. Kvantifikace globální systolické funkce pomocí nových parametrů je relativně velmi rychlá a méně závislá na hodnotícím subjektu než v případě odhadu, respektive měření EF LK [9].

V experimentální studii byla ověřena velmi dobrá korelace měření longitudinálního strain mezi speckle tracking echokardiografií a sonomikrometrií ($r = 0,9$, $p < 0,001$). Dále v klinické práci byla tato velmi dobrá korelace potvrzena srovnáním speckle tracking echokardiografie vůči magnetické rezonanci a metodě taggingu ($r = 0,87$, $p < 0,001$), přičemž prostřednictvím speckle tracking echokardiografie bylo možné adekvátně analyzovat 80 % segmentů. Na definitivní zhodnocení a klinickou využitelnost metody speckle tracking echokardiografie v identifikaci jednotlivých ischemických substrátů, respektive v hodnocení viability myokardu, musíme zatím počkat. [2].

2. Objektivizace intraventrikulární synchronie LK před srdeční resynchronizační léčbou

Implantace biventrikulárního kardiostimulátoru v rámci resynchronizační léčby chronického srdečního selhání vedla v prospektivní práci Ypenburga et al k redukci intraventrikulární asynchronie LK detegované pomocí analýzy křivek vrcholového strain v projekci na krátkou osu LK v úrovni papilárních svalů. Implantace biventrikulárního kardiostimulátoru vedla v časovém horizontu 6 měsíců k redukci sekundární mitrální regurgitace navozené asynchronií stahu anterolaterálního (midinferolaterální segment) vůči posteromediálnímu papilárního svalu (midinferoseptální segment). Po přechodném vypnutí biventrikulární stimulace došlo k navození preexistující asynchronie LK [5].

Význam parametru interpapilomuskulární dyssynchronie LK bude nutné ověřit na větších prospektivních studiích a čas prověří skutečnou praktickou použitelnost tohoto parametru, eventuálně celkově obnoví důvěru echokardiografie na poli identifikace inter-,respektive intraventrikulární asynchronie a potenciálních respondérů biventrikulární kardiostimulace u pacientů s chronickým levostranným srdečním selháním [6]. Zklamání, které je na tomto poli spojeno s metodou tkáňové dopplerovské echokardiografie, by tak mohlo být perspektivně vystřídáno jistou nadějí, kterou skýtá střízlivě hodnocená metoda speckle tracking echokardiografie.

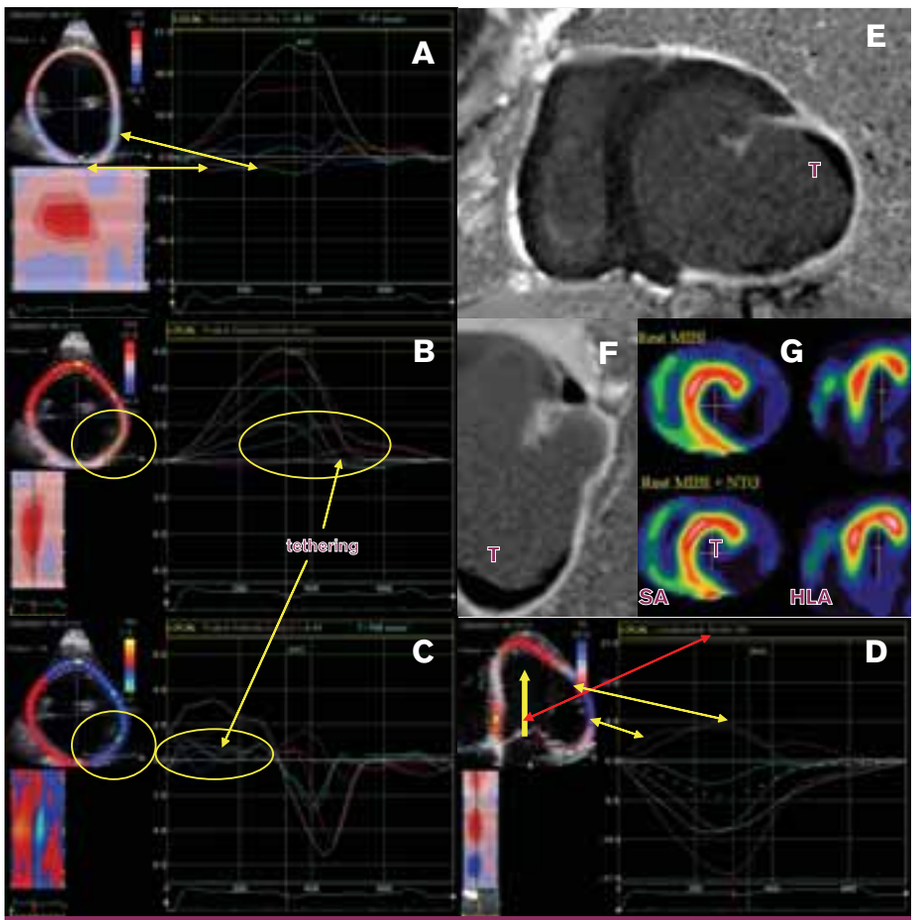

Obr. 2. Vybrané spektrální křivky speckle tracking echokardiografie.

A. Cirkumferenciální (obvodový) strain (ε) vyjadřující míru deformace dané oblasti zájmu hodnocený v parasternální projekci v úrovni srdečního hrotu u zdravého jedince s nálezem kvantitativně a kvalitativně normální systolické deformace s maximem v časovém horizontu uzávěru aortální chlopně (aortic valve closure – AVC) – εsyst. Vlevo nahoře je B-mode uvedené projekce se superponovaným obrazem speckle tracking echokardiografie v parametru cirkumferenciální ε (%). Celá levá komora je rozdělena do 6 segmentů, které představují regiony zájmu, pro které jsou sumárně hodnoceny jednotlivé parametry. Vlevo dole je v C-mode (curved mode) levá komora rozprostřena, jednotlivé segmenty jsou opět označeny identicky barevně a je evidentní distribuce parametru cirkumferenciálního ε v průběhu srdečního cyklu. Vpravo je graficky patrný spektrální průběh křivek jednotlivých segmentů pro parametr cirkumferenciální ε, ze kterých je možná jejich přesná kvantitativní analýza a měření časových intervalů. Tečkovaná čára znázorňuje vypočítanou průměrnou hodnotu daného parametru sumárně pro vyšetřenou echokardiografickou projekci.

B. Radiální ε hodnocený v parasternální projekci v úrovni mitrální chlopně u jiného subjektu s nálezem kvantitativně a kvalitativně normální systolické deformace s maximem v časovém horizontu těsně po uzávěru aortální chlopně (AVC), kromě anterobazálního segmentu (žlutá).

C. Radiální strain rate (SR) vyjadřující rychlost deformace (s^{-1}) hodnocený v parasternální projekci v úrovni srdečního hrotu u zdravého jedince s nálezem kvantitativně normální SR s maximem v časovém horizontu uzávěru aortální chlopně (AVC) s lehce nehomogenní distribucí maximálních endsystolických hodnot SR, ale v kvantitativních mezích normy. Hodnoty SRe a SRa vyjadřují jednotlivé diastolické komponenty daného parametru.

D, E, F. Hodnocení rotace a torze LK. Během systoly je v projekci na krátkou osu LK v úrovni srdečního hrotu patrná lehce negativní (clockwise) časná systolická (ve fázi izovolumické kontrakce – žlutá šipka) a dominantní pozdně systolická (bílá šipka) rotace apexu proti směru hodinových ručiček (counterclockwise) a opačná orientace rotace v úrovni papilárních svalů a srdeční baze. Rotace (°) je hodnocená pro jednotlivé segmenty (barevné spektrální křivky) a sumárně pro danou projekci (tečkovaná křivka).

Limitace metody

Z principů metody speckle tracking echokardiografie vyplývá její zprůměrňování pro danou oblast zájmu respektive segment LK. Z daného faktu je evidentní nižší citlivost v zachycení malých zón myokardu postižených určitým patologickým procesem. I přes skutečnost, že například pro hodnocení regionálních abnor-

proLékaře.cz | 24.11.2026



Obr. 3. Příklad posterolaterálního aneuryzmatu LK s transmurální jizvou a trombem.

Transtorakální echokardiografie (A, B, C, D): V parasternální projekci na krátkou osu LK je při použití speckle tracking echokardiografie patrná dyskineze v posterobazálním (fialová barva) a inferolaterálním segmentu LK (zelená barva).

A. Dyskineze je zřejmá a kvantifikovatelná ze spektrální analýzy průběhu křivek radiálního strain – ε (%), ve kterém je patrná pasivní systolická deformace v uvedených segmentech LK vyjádřená negativními hodnotami vrcholové systolické radiální deformace (radiální strain). V anterobazálním (žlutá) a septobazálním segmentu (červená) jsou naopak hodnoty vrcholového systolického radiálního ε zcela v normě, navíc s patrnou postsystolickou deformací.

B. Stejná projekce se spektrální analýzou změny polohy (displacement), ze které je patrná minimální změna polohy v posterobazálním (fialová barva) a inferolaterálním segmentu LK (zelená barva) s dominantním minimálním postsystolickým pohybem.

C. Segmentová analýza rychlostí s patrnou redukovanou systolickou rychlostí v posterobazálním (fialová barva) a inferolaterálním segmentu LK (zelená barva) v rámci tzv. pasivního pohybu tkáně uvedených segmentů (tethering).

D. Analýza míry deformace tzv. longitudinálního ε v posterobazálním (fialová barva) a inferolaterálním segmentu LK (zelená barva) s průkazem evidentní pasivní systolické deformace v oblasti aneuryzmatu LK (pozitivní systolické hodnoty ε).

E, F. Zobrazení srdce magnetickou rezonancí. V projekcích krátké osy LK (E) a na horizontální dlouhé (F) v rekonstruované sekvenci PSIR-TrueFisp 2D s použitím kontrastní látky (Gadovist) je patrné aneuryzmatické vyklenutí 106×68×49 mm v oblasti posterolaterální stěny myokardu levé komory srdeční s patrnou dyskinezí ztenčené stěny aneuryzmatu a baze anterolaterálního papilárního svalu s částečnou jizevnatou přeměnou. Dále je evidentní transmurální postkontrastní sycení (fenomén delayed enhancement) jako korelát jizvy v celém rozsahu stěny aneuryzmatu a kraniobazálně na endokardiálním povrchu lokalizovaný nástěnný trombus (T).

G. SPECT myokardu. Na vybraných tomografických řezech v krátké (short axis- SA) a horizontální dlouhé ose (HLA- horizontal long axis) je zobrazen klidový perfuzní defekt laterálně a inferolaterálně na úrovni absence vychytávání radiofarmaka (horní řádek). Na opakované studii po podání nitroglycerinu (NTG) se nález prakticky nemění (dolní řádek)

malit u ischemické choroby srdeční je tato segmentární analýza dostatečná, tak existují onemocnění myokardu jako například arytmogenní kardiomyopatie pravé komory srdeční, myokarditida nebo hypertrofická kardiomyopatie, které zejména v počátečních stadiích mohou postihovat daleko menší oblast, než je jeden segment, a mohou ho s náhodnou distribucí postihovat v různých etážích stěny (od subendokardu přes střední myokardiální vrstvu až k subepikardu). Vzhledem k použití nižších hodnot frame rate (50–110/s) v porovnání s tkáňovou dopplerovskou echokardiografií (optimálně více než 180/s) není také metoda speckle tracking echokardiografie schopna přesně zachytit časově velmi krátké události, jako například rychlost v izovolumické fázi kontrakce, která může představovat marker viability myokardu daného segmentu. Další nezanedbatelnou limitací je závislost na minimálně suboptimální vyšetřitelnosti ve dvourozměrném zobrazení s adekvátní delineací kontur endokardu a nutností pečlivého volení zóny zájmu s vyloučením zejména perikardu, který by významně zkresloval výsledky měření.

Závěr

Speckle tracking echokardiografie otevírá nové horizonty v kvantifikaci srdečních funkcí. Výsledky pilotních studií naznačují určitý příslib zejména v hodnocení globální a regionální systolické a diastolické funkce myokardu. Na definitivní zhodnocení významu této metody v diagnostickém algoritmu, a zejména její klinické využitelnosti, si ale zatím budeme muset počkat.

Literatura

1. Korinek J, Kjaergaard J, Sengupta PP et al. High Spatial Resolution Speckle Tracking Improves Accuracy of 2-Dimensional Strain Measurements: An Update on a New Method in Functional Echocardiography. J Am Soc Echocardiogr 2007; 20(2): 165–170.

2. Amundsen BH, Helle-Valle T, Edvardsen T et al. Noninvasive Myocardial Strain Measurement by Speckle Tracking Echocardiography: Validation Against Sonomicrometry and Tagged Magnetic Resonance Imaging. J Am Coll Cardiol 2006; 47(4): 789–793.

3. Becker M, Bilke E, Kuhl H et al. Analysis of myocardial deformation based on pixel tracking in two-dimensional echocardiographic images enables quantitative assessment of regional left ventricular function. Heart 2006; 92(8): 1102–1108.

4. Marwick TH. Measurement of strain and strain rate by echocardiography: ready for prime time? J Am Coll Cardiol 2006; 47(7): 1313–1327.

5. Ypenburg C, Lancellotti P, Tops LF et al. Acute Effects of Initiation and Withdrawal of Cardiac Resynchronization

proLékaře.cz | 24.11.2026

Therapy on Papillary Muscle Dyssynchrony and Mitral Regurgitation. Am Coll Cardiol 2007; 50; 2071–2077.
6. Suffoletto MS, Dohi K, Cannesson M et al. Novel speckle tracking radial strain from routine black-and-white echocardiographic images to quantify dyssynchrony and predict response to cardiac resynchronization therapy. Circulation 2006; 113(7): 960–968.
7. Wang NJ, Knoury DS, Yue Y et al. Left ventricular untwisting rate by speckle tracking echocardiography. Circulation. 2007; 116(22): 2580–2586.
8. Helle-Valle T, Prosby J, Edvardsen T et al. New noninvasive method for assessment of left ventricular rotation: speckle tracking echocardiography. Circulation 2005; 112(20); 3149–3156.
9. Reisner SA, Lysyansky P, Agmon Y et al. Global longitudinal strain a novel index of left ventricular systolic function. J Am Soc Echocardiogr 2004; 17(6): 630–633.
10. Leitman M, Lysyasky P, Sidenko S et al. Two-dimensional strain – a novel software for real time quantitative echocardiographic assessment of myocardial function. J Am Soc Echocardiogr 2007; 17(10): 1021–1029.

Doručeno do redakce 13. 2. 2008
Přijato k otištění po recenzi 20. 3. 2008

MUDr. Martin Hutyra, Ph.D.[1]
MUDr. Tomáš Skála[1]
doc. MUDr. Milan Kamínek, Ph.D.[2]
MUDr. David Horák, Ph.D.[3]
[1] 1. interní klinika FN Olomouc
[2] Klinika nukleární medicíny FN Olomouc
[3] Radiologická klinika FN Olomouc
martinhutyra@seznam.cz