

POUŽITÍ KRYODESTRUKCE V NEFARMAKOLOGICKÉ TERAPII FIBRILACE SÍNÍ

L. Šedivá, P. Neužil, M. Táborský, J. Škoda, J. Petřů, P. Niederle

Souhrn

Fibrilace síní je nejčastější typ arytmie v populaci, a proto se na ni dnes soustřeďuje veliký zájem. Vzhledem k tomu, že nefarmakologická terapie této dysrytmie nemá dosud dostatečnou úspěšnost a je také spojena s některými poměrně závažnými komplikacemi, stále hledáme technologii, která by úspěšnost katetrizačních výkonů zlepšila a snížila riziko komplikací. V naší práci ukazujeme, že použití kryodestrukce pomocí kryobalonku je bezpečná a účinná alternativa radiofrekvenční energie.

Klíčová slova

fibrilace síní – kryodestrukce – kryobalonek

Summary

The use of cryodestruction in non-pharmacological treatment of atrial fibrillation. Atrial fibrillation is the most frequent type of arrhythmia in the population, and as such attracts much interest today. The success rate of non-pharmacological treatment of this dysrhythmia is still insufficient and the method is associated with some relatively serious complications, and therefore we continue to look for a technology which would increase the success rate of catheterisation procedures and reduce the risk of complications. Our paper shows that the use of cryodestruction with the help of a cryo balloon is a safe and efficient alternative to radiofrequency therapy.

Keywords

atrial fibrillation – cryodestruction – cryo balloon

kryodestrukce a cirkulárních lézí okolo plicních žil při použití standardního kryokatétru byla již vícekrát publikována: problémem této metody je dlouhá doba výkonu (každá aplikace kryo-termie, která má způsobit ireverzibilní destrukci tkáně, trvá 4 min) [1]. Ve snaze zjednodušit výkon, zkrátit trvání výkonu a dosáhnout širokého použití této metody je nově zkoušena efektivita použití kryobalonku při izolaci plicních žil.

Při teplotě 0 až $-5\text{ }^{\circ}\text{C}$ vzniká ledová formace, která je viditelná na ultrazvuku, dochází k minimálnímu poškození tkáně mrazem. V dalším průběhu aplikace chladu poklesá teplota na -5 až $-30\text{ }^{\circ}\text{C}$, dochází k reverzibilnímu elektrickému bloku a k adhezi tkáně k ledové formaci. Teprve při další asi minutové aplikaci mrazu a poklesu teploty pod $-31\text{ }^{\circ}\text{C}$ dochází k ruptuře buněčné membrány a k buněčné smrti bez poškození pojivových struktur. Vzniká ireverzibilní léze s trvalým elektrickým blokem [2]. Při použití kryobalonku je tento blok realizován cirkulárně extraostialně, v těsné blízkosti ústí plicní žíly. Teoreticky jedna aplikace trvajících 4–6 min vede k elektrické izolaci vedení z plicní žíly na svalovinu levé síně, pokud je ideální kontakt tkáně s balonkem. Naše zkušenosti však ukazují, že takováto 1 aplikace nezpůsobí kompletní blok vedení, je nutno aplikovat mrazení několikrát s pootočením balonku tak, aby bylo dosaženo ideálního kontaktu; ústí plicních žil samozřejmě není ideálně cirkulární. Jako chladicí médium se u tohoto systému používá tekutý N_2O , systém je uzavřený a plyn N_2O se po aplikaci odvádí do centrálního odsávání.

Naše zkušenosti se datují od dubna 2004, kdy jsme poprvé použili kryobalonek. Náš soubor nemocných tvořil celkem 20 nemocných,

Úvod

Fibrilace síní je nejčastější supraventrikulární arytmie, jejíž prevalence se podle současných poznatků u populace nad 65 let pohybuje od 6 do 9 % [8]. Přítomnost některé z forem fibrilace síní (paroxyzmální, perzistující nebo permanentní), je spojena s dvojnásobnou mortalitou a morbiditou. Na této mortalitě a morbiditě se nejvíce podílejí tromboembolické komplikace, které vznikají na podkladě trombu ze stagnující krve v oušku levé síně [7].

Dnes je známo, že hlavní roli při vzniku této arytmie hrají triggery neboli spouštěče, které jsou lokalizovány v plicních žilách [4]. Tyto spouštěče mají vliv hlavně na vznik paroxyzmální formy fibrilace síní, která může postupně přejít v perzistující až permanentní formu, která vede k remodelaci síně. Tato remodelace je zpočátku elektrická, postupně vede k remodelaci strukturální [5]. Veškeré úsilí je tedy dnes věnováno vývoji technologií, které

umožní bezpečnou, rychlou a kompletní izolaci plicních žil od svaloviny levé síně. Samozřejmě se snažíme ovlivnit arytmiu pokud možno již ve stadiu paroxyzmální fibrilace síní, kdy ještě není přítomna strukturální remodelace [6].

Zlatým standardem dnešní doby je použití radiofrekvenční (RF) energie. Tato metoda je při správném použití bezpečná a nevede ani k tromboembolickým komplikacím (nutná je aplikace heparinu po celou dobu výkonu), ani k postablační stenóze plicní žíly při striktním dodržení zásady aplikace RF energie vně ústí plicních žil (to vyžaduje ale velkou zkušenost katetrizujícího lékaře) [3]. Hledá se tedy způsob, jak zvýšit bezpečnost a účinnost výkonu a umožnit nejširší použití této metody k eliminaci fibrilace síní.

Kryodestrukce

Použití kryodestrukce v nefarmakologické terapii arytmií je známo již několik let, efektivita

13 mužů a 7 žen, průměrného věku 51 + 8 let. U všech nemocných se jednalo o paroxysmální formu fibrilace síní. Průměrná ejekční frakce našich nemocných byla 48 %. Celkový počet plicních žil u těchto nemocných byl 78. Po dvojité transseptální punkci jsme nejprve zavedli mapovací cirkulární katétr do ústí plicní žíly (Lasso), poté balonkový kryokatétr. V době provádění výkonů jsme měli k dispozici balonky různých průměrů: 21, 23, 28 mm. K zavedení kryobalonku jsme měli k dispozici neřiditelný zavaděč. Během celého výkonu jsme podávali kontinuálně heparin k dosažení účinné antikoagulace. Kompletní izolace plicních žil jsme dosáhli u 74 plicních žil, tedy u 95 %. Průměrná doba kryotermie na izolaci jedné žíly byla 12 min.

Po výkonu jsme nemocné sledovali v 3měsíčních intervalech. Kromě podrobné anamnézy,

ve které jsme se soustředili na přítomnost symptomů souvisejících s atakami fibrilace síní, jsme prováděli holterovské monitorování a zaznamenávali 12svodové EKG. Ve 12měsíčním sledování došlo k recidivě fibrilace síní u 7 nemocných, tedy u 35 % z celkového počtu.

V říjnu 2005 jsme u nemocných s prokázanou recidivou fibrilace síní provedli reablaci. Prokázali jsme obnovené vedení z plicní žíly na levou síň u 11 plicních žil (u každého nemocného s fibrilací síní bylo obnovené vedení alespoň u 1 plicní žíly). Při provádění této reablace jsme měli k dispozici kromě 3 diametrů balonu (21, 23, 28 mm – v této fázi byly dostupné v říditelné formě), i říditelný zavaděč, který umožňoval dosažení lepšího kontaktu s tkání.

V dalším 8měsíčním sledování jsme zatím nezaznamenali žádnou recidivu fibrilace síní.

Závěr

Z našich zkušeností vyplývá, že použití kryobalonku v nefarmakologické terapii fibrilace síní je účinná metoda, která je pro nemocného bezpečná. V našem souboru jsme nezaznamenali ani jednu tromboembolickou komplikaci, ani v jednom případě nebyla diagnostikována stenóza plicní žíly. Jak vyplývá z výsledků našeho sledování, říditelný zavaděč a říditelnost katétru zvyšuje úspěšnost výkonu. Definitivní závěry budeme moci učinit až po dlouhodobém sledování a po posouzení výsledků výkonu u většího počtu nemocných.

Literatura

1. Dubuc M, Talajic M, Roy D et al. Feasibility of cardiac cryoablation using a transvenous steerable electrode catheter. *J Interv Card Electrophysiol* 1998; 2: 285–292.

2. Lustgarten DL, Keane D, Ruskin J. Cryothermal ablation: mechanism of tissue injury and current experience in the treatment of tachyarrhythmias. *Prog Cardiovasc Dis* 1999; 41: 481–498.

3. Yu WC, Hsu TL, Tai CT et al. Acquired pulmonary vein stenosis after radiofrequency catheter ablation of paroxysmal atrial fibrillation. *J Cardiovasc Electrophysiol* 2001; 12: 887–892.

4. Lewalter T, Burkhardt D, Bielik H et al. Circumferential pulmonary vein mapping and ablation in focal atrial fibrillation: single catheter technique. *J Interv Card Electrophysiol* 2002; 7: 165–170.

5. Haissaguerre M, Jais P, Shah DC et al. Electrophysiological end point for catheter ablation of atrial fibrillation from multiple pulmonary venous foci. *Circulation* 2000; 101:1409–1417.

6. Shah DC, Haissaguerre M, Jais P. Toward a mechanism based understanding of atrial fibrillation. *JA Cardiovasc Electrophysiol* 2001; 12: 1284–1285.

7. Jais P, Weerasooriya R, Shah DC, Hocini M et al. Ablation therapy for atrial fibrillation: past, present and future. *Cardiovasc Res* 2002; 54: 337–349.

8. Savelieva I, Camm AJ. Clinical relevance of silent atrial fibrillation: prevalence, prognosis, quality of life and management. *J Intervent Cardiac Electrophysiol* 2000; 4: 369–382.

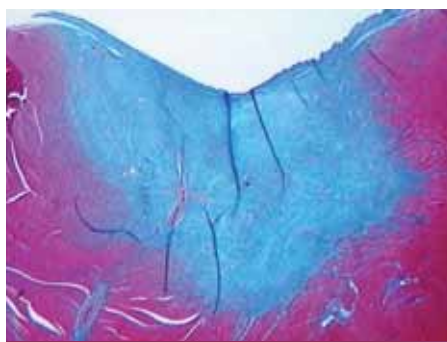
*Doručeno do redakce 10. 1. 2007
Přijato k otištění po recenzi 15. 3. 2007*

MUDr. Lucie Šedivá, Ph.D.
doc. MUDr. Petr Neužil, CSc., FESC
doc. MUDr. Miloš Táborský, CSc., FESC
MUDr. Jan Škoda
MUDr. Jan Petru
prof. MUDr. Petr Niederle, DrSc.

Kardiologické oddělení Nemocnice Na Homolce, Praha
lucie.sediva@homolka.cz



Obr. 1. Arctic Circler® Balloon.



Obr. 2. Kryoléze po 3 týdnech.