proLékaře.cz | 25.4.2024

U malé části nemocných proběhne AIM jako zcela typická námahová AP, na kterou je nemocný zvyklý, bez známek zhoršení po stránce intenzity nebo doby trvání. Nezdá se, že by něco ukazovalo na závažnost tohoto stavu.

Diagnostické problémy mohou nastat, také když bolest trvá jen krátce a náhle a rychle zcela odezní. Tak tomu obvykle bývá, pokud se obnoví průtok koronární tepnou uzavřenou trombem. Tento stav může být také důsledkem podání analgetik, především opiátů.

Bezbolestné formy AIM

V zásadě můžeme rozlišit 3 varianty tohoto stavu. I když bývá označován jako bezbolestný (němý), často jej určitá retrosternální (byť minimální nebo nevýrazná) bolest doprovází, ale nebývá vedoucím příznakem, takže ji nemocní nevnímají nebo považují za bezvýznamnou, a lze ji zjistit jedině cílenými dotazy.

Druhou možností je skutečně zcela bezbolestná forma AIM. Zde jsou možné 2 varianty. Nemocní sice nemají bolesti, ale mají jiné výrazné příznaky, které je vedou k vyhledání zdravotnické pomoci. K těmto příznakům nejčastěji patří [8–13]:

1. srdeční selhání tzn. dušnost bez bolesti, buď vzniklá čerstvě, nebo jako zhoršení dušnosti chronické,
2. akutní GIT potíže – obvykle nauzea až zvracení, vzácně nucení na stolici, případně průjem (Tyto potíže se vyskytují častěji u AIM postihujícího dolní stěnu [6,7] a kupodivu i u žen [14,15]. Nesmíme ovšem zapomenout na možnost, že nauzea a zvracení mohou být vyvolány podáním opiátů ke ztišení bolestí.),
3. synkopální stavy,
4. výrazné pocení,
5. mozková příhoda kompletní nebo tranzitorní ischemická ataka (embolizační nebo z hypotenze či nedostatečné perfuze při některých bradyarytmiích),
6. nervozita, neklid, úzkost až obavy o život (strach ze smrti),
7. náhlý vznik zmatenosti, dezorientace, manického syndromu nebo až psychózy, u starších pacientů i náhlá progrese příznaků mozkové arteriosklerózy,
8. náhle vzniklá celkovou slabost,
9. periferní arteriální embolizace,
10. palpitace, arytmie až srdeční zástava,
11. nepříjemné pocity v horní polovině těla (diskomfort).

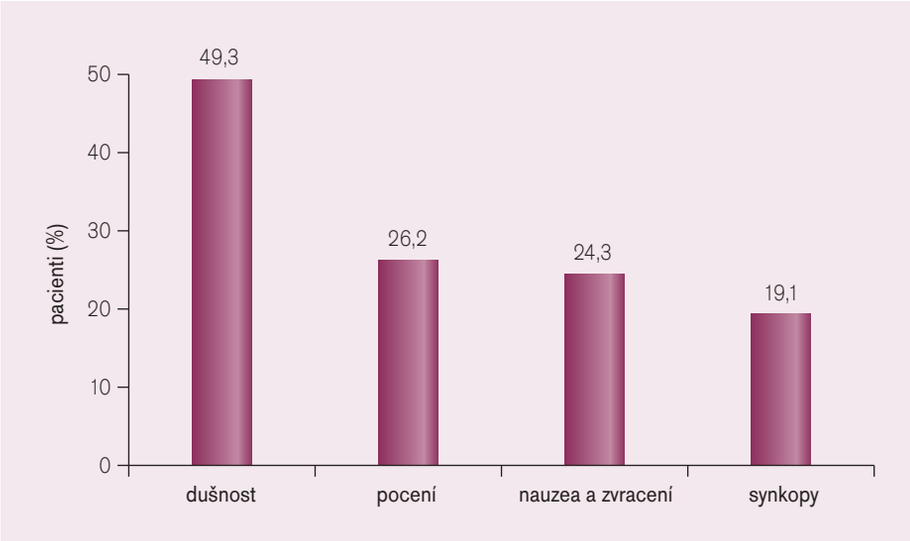

Graf 1. Dominující příznaky u nemocných přijatých s bezbolestným AKS (součet přesahuje 100 %, protože někteří nemocní měli několik příznaků současně).

Tyto příznaky se mohou vyskytovat izolovaně nebo v kombinacích. Mezi autory panuje shoda, že nejčastějším atypickým příznakem bezbolestného AIM je srdeční selhání, resp. dušnost; v názorech na pořadí zastoupení dalších příznaků jsou naopak velké rozdíly. Ty jsou způsobeny především rozdílným věkem, ale i etnickým složením sledovaných souborů [16–18]. Obecně můžeme říci, že s vyšším věkem přibývá neuropsychiatrické symptomatologie [9,11,12], viz body 5.–7. výše uvedeného přehledu.

Příklad zastoupení některých příznaků u nemocných s bezbolestným AIM v registru GRACE ukazuje graf 1.

Konečně poslední variantou je zcela bezpříznakový infarkt (čistý němý infarkt). Ten je buď zjištěn později zcela náhodně na podkladě laboratorního vyšetření (EKG záznamu, echokardiografie, scintigrafie myokardu, magnetické rezonance apod), nebo ho prokáže až pitevní nález. Jindy je samotný infarkt zcela bezpříznakový, ale projeví se až klinickými příznaky komplikací (srdeční selhání, epistenokardická perikarditida, arytmie atd). Zajímavou vzácnou variantou je bezbolestný vlastní IM, který se projeví až poinfarktovou AP.

Zastoupení bezbolestného AIM mezi nemocnými a jeho prevalence v populaci

Otázka prevalence těchto stavů v populaci je velmi složitá. Nabízí se několik možností. Kromě cílených studií [19,20,13,21] je další základní možností využití dat z rozsáhlých nemocničních registrů [17,10] se všemi omezeními, která z toho vyplývají. Poslední, poměrně nejnáročnější metodou je zaměření se na určitou populaci. Nejpřesnější, ale také nejobtížnější je sledování vzorku celé populace, jak je tomu u Framinghamské studie [22]. Častěji se volí taková populace, u které je známé zvýšené riziko němého AIM, například diabetici [23].

Nejobtížnější je zjištění prevalence zcela němého AIM, protože nemocní, kteří jsou přijímáni až s jeho komplikacemi, představují jen špičku ledovce. Údaje z Framinghamské studie získané pouze z analýzy EKG křivky v 2letých intervalech udávají během 30letého sledování na souboru 5 127 pacientů, že u více než 25 % nemocných s jasnými EKG známkami prodělaného AIM nebyl infarkt v době příhody diagnostikován (procento bylo ještě vyšší u starších osob a u žen). U těchto nediagnostikovaných AIM měla polovina nemocných atypické příznaky a zbývající polovina byla zcela asymptomatická [22]. Z těchto výsledků vyplynulo, že zhruba každý 8. člověk prodělal během sledovaného období AIM s atypickými příznaky a zhruba stejný počet prodělal němý infarkt. Další pozorování ukazují, že u starších osob bývá zcela němých AIM dokonce více než 20 % [12]. Ve studii West Scotland Coronary Prevention Study (WOSCOPS) byl sledován soubor 6 595 mužů ve věku 45–65 let po dobu 4,9 roku. EKG záznam byl analyzován při vstupu a pak pravidelně 1krát ročně. Bylo překvapivě zjištěno, že u 355 nemocných, kteří během tohoto období prodělali AIM (5,4 %), proběhl infarkt skoro v polovině

proLékaře.cz | 25.4.2024

případů (47,3 %) jako němý nebo nerozpoznaný a byl zjištěn pouze z každoročního EKG záznamu [21]. Samozřejmě z těchto dat nelze přesně stanovit, jaký podíl byl skutečně němých AIM a kolik jich nebylo diagnostikováno proto, že nemocní svoje potíže jako IM nevnímali nebo je bagatelizovali.

Na základě těchto studií můžeme formulovat shrnutí, že zcela němý nebo nediagnostikovaný IM se vyskytuje u relativně velkého procenta populace.

Poněkud přesnější údaje najdeme u pozorování zabývajících se pouze výskytem bezbolestného AIM prezentujícího se atypickými příznaky. Zde se lze již poměrně dobře opřít o data ze studií nebo registrů, protože tito nemocní obvykle lékařskou pomoc vyhledají. Jestliže dřívější pozorování uváděla poměrně malý podíl (jen několik procent) těchto nemocných ze všech pacientů s AIM [19,20], pozdější studie ukazují, že více než 20 % nemocných s AIM je přijímaných s bezbolestnou formou a atypickými příznaky [13]. Analýza amerického národního registru AIM (NRMI-2) dokonce udává, že takových nemocných s AIM je celá 1/3 [17]. Tato překvapivě vysoká čísla, která jsou v dobré shodě s výše uvedenými daty z Framinghamské studie [22], nelze vysvětlit jen moderní podstatně citlivější detekcí AIM, která spočívá především na zvýšení koncentrací sérového troponinu [24].

Charakteristika nemocných s bezbolestným AIM

Většina pozorování zcela shodně udává, že pacienti s bezbolestnou formou AKS jsou významně starší než ti s klasickými bolestivými příznaky, je mezi nimi více žen a mají častější anamnézu diabetu, hypertenze nebo srdečního selhání [10,13,17,19,20,25–33].

Některé práce ještě uvádějí, že je mezi nimi méně kuřáků, nemocných s poruchami lipidového metabolizmu a léčených perkutánní koronární angioplastikou (PCI) [10,17]. Rozporné jsou údaje o prodělaném AIM nebo aortokoronárním bypassu (CABG) v anamnéze [10,17]. Epizodicky byl v anamnéze pozorován častější výskyt mozkových příhod, ale menší výskyt AP, jakož i méně častá pozitivní rodinná anamnéza ICHS [17]; tyto údaje bude ovšem nutno potvrdit dalšími studiemi.

V nefrologických přehledech se dále udává, že také nemocní s pokročilým renálním selháním mají zvýšený výskyt bezbolestné formy AIM [34–36], avšak takových nemocných je v souborech nemocných s AIM jen malé procento, takže jejich statistické hodnocení je obtížné.

I když ženy s AIM obecně mají vyšší průměrný věk, nelze vysvětlit zvýšený výskyt bezbolestného AIM u žen jen věkem, protože ten trvá i po adjustaci podle věku [13,37]; jasné vysvětlení příčiny tohoto rozdílu zatím není známo [14,15].

Dřívější pozorování často redukovala problém klinicky atypicky se prezentujícího nebo i němého AIM převážně na diabetickou populaci, u které se předpokládá jako důsledek diabetická (poly)neuropatie [38,39]. Avšak data z registrů [10,17] ukazují, že diagnóza DM je přítomna jen u zhruba 1/3 nemocných s chybějícími bolestivými příznaky a ve studii EMMACE (H4) se dokonce tento počet pohyboval pouze kolem 15 %. Je tedy zřejmé, že tuto skupinu nelze omezit jen na diabetiky, jak se to obvykle traduje v běžné lékařské praxi [40].

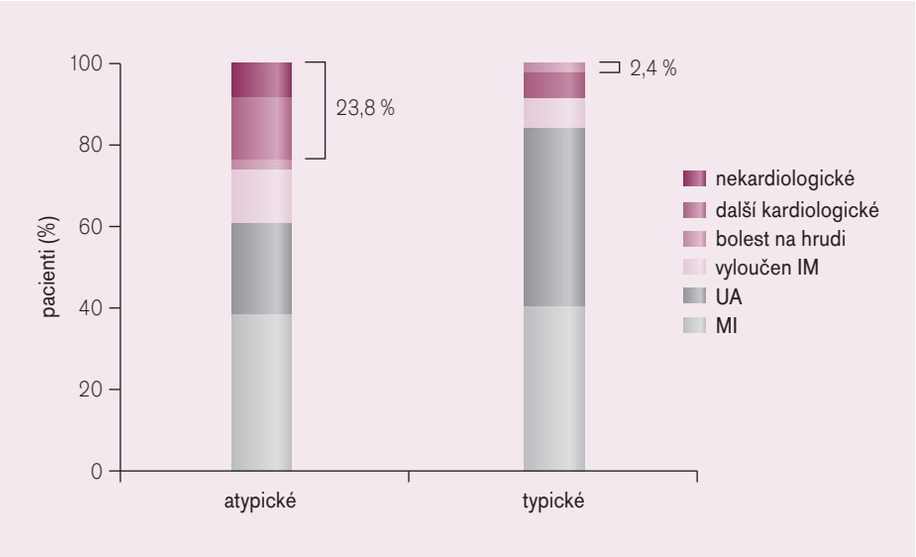

Graf 2. Typ příznaku podle diagnózy při příjmu do nemocnice. Procentuální údaje představují pacienty, u kterých diagnóza ACS nebyla při příjmu rozpoznána.
IM = infarkt myokardu; UA = nestabilní angina pectoris [10].

Problémy s diagnostikou a léčbou bezbolestných AIM (s atypickými příznaky), prognóza nemocných

S problematikou němého AIM nebo AIM prezentujícího se atypickými příznaky bezprostředně souvisí otázka časového intervalu mezi vznikem potíží a příchodem pacienta do nemocnice. I když i mezi nemocnými se zcela typickými příznaky AIM byly identifikovány některé skupiny přicházející s významným zpožděním (ženy, starší osoby a paradoxně i ti, kteří již dříve prodělali AIM [41]), patří sem pacienti s atypickými příznaky zcela standardně. Pomiňme zřejmý fakt, že kvůli tomu jsou tito nemocní mnohem více ohroženi náhlou smrtí v první minutách až hodinách po vzniku potíží, ještě před příchodem do nemocnice, a soustřeďme se na hospitalizační problematiku.

Studie, které otázku doby příchodu do nemocnice podrobně sledovala, zjistila, že průměrná

Tab. Nemocniční komplikace.*

hodnoty	atypičtí pacienti	typičtí pacienti	hodnota p
CHF/plicní edém	585 (33,4)	2 817 (14,9)	< 0,001
kardiogenní šok	150 (8,6)	713 (3,8)	< 0,001
fibrilace/flutter síní	298 (17)	1 506 (7,9)	< 0,001
setrvalá VT/VF	104 (6)	724 (3,8)	< 0,001
akutní renální selhání	180 (10,3)	643 (3,4)	< 0,001
smrt	228 (13)	808 (4,3)	< 0,001

**Hodnoty uváděné numericky (%), pokud není uvedeno jinak. CHF = městnavé selhání srdce; VF = komorová fibrilace; VT = komorová tachykardie*