

# KLINICKÁ KARDIOLOGIE (OBRAZOVÝ TEXT)

CURRENT MEDICAL LITERATURE LTD, LONDON 1998, 438S.

## KOARKTACE AORTY

George C. Sutton, Kanu Chatterjee

### Patofyziologie

Koarktace aorty je kongenitálním zúžením aortálního oblouku nebo sestupné aorty. Má různou lokalizaci, rozsah a závažnost a může být sdružena s jinými kongenitálními abnormalitami jako bikuspidální chlopní aorty. Získaná koarktace aorty např. u Takayashuovy choroby se objevuje na různých a vícečetných místech.

U koarktace aorty objevené v dospělém věku je zúžení obvykle ostře ohraničeno a leží právě za odstupem levé podklíčkové tepny proximálně k úponu ligamentum arteriosum (1). U méně než 10 % případů je koarktace dlouhá několik centimetrů. Bikuspidální aortální chlopeň se vyskytuje asi u 85 % případů (2). Při izolované

koarktaci se vyvíjí kolaterální cirkulace mezi horní a dolní částí těla (3).

Koarktace aorty zvyšuje rezistenci proti eejkci levé komory a vede k hypertrofii levé komory. Protože koarktace aorty u dospělých je za odstupem levé podklíčkové tepny, vzniká hypertenze pouze na horních končetinách. Může se však objevit též celková hypertenze vlivem stimulace RAAS při renální hypoperfuzi. Bikuspidální aortální chlopeň a koarktace jsou predispozicí pro vznik infekční endokarditidy.

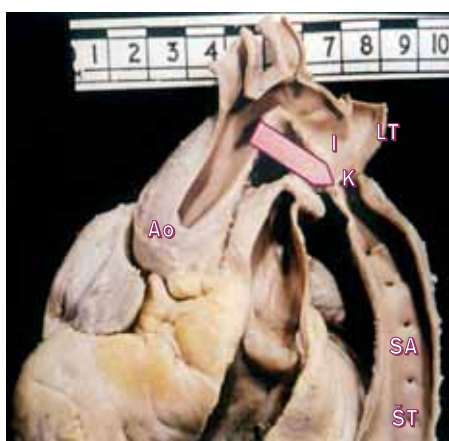
### Klinické vyšetření

#### Subjektivní příznaky

Dospělí s koarktací aorty nemají obvykle příznaky. Vada je objevena při rutinním vyšetření, je-li zjištěna hypertenze nebo šelest. Příležitostně jsou diagnostikovány až komplikace, tj. angina, endokarditis, srdeční infarkt nebo disekce aorty. Cerebrovaskulární komplikace mohou vzniknout vlivem mozkové hemoragie, často prasknutím vakového aneuryzmatu.

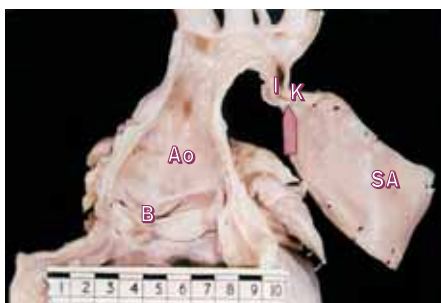
### Objektivní příznaky

Obvyklá je hypertenze. Pulz na dolních končetinách je často slabý a femorální pulz opožděný proti pulzu na pravé paži. V suprasternální jamce mohou být výrazné pulzace. Vývoj kolaterálního oběhu mezi horní a dolní polovinou těla objevíme palpací arteriálních pulzací okolo lopatek. Levá komora je vlivem hypertenze hypertrofická, provázená palpací dvojitého hrotového impulzu. Klasickým auskultačním nálezem je eejkční systolický šelest nad místem koarktace a může



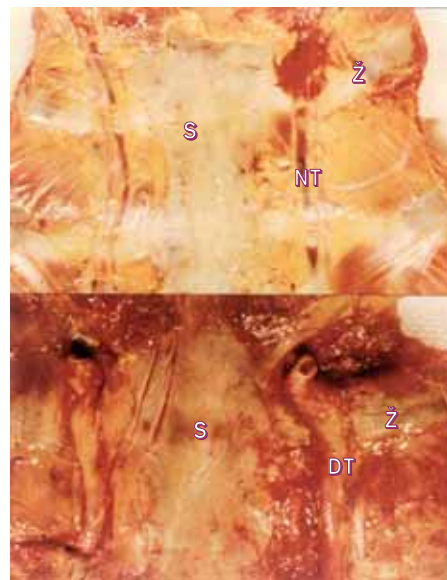
Obr. 1. Pohled na tepny aortálního oblouku a koarktaci aorty (šipka) lokalizovanou právě pod levou podklíčkovou tepnou. Ústí interkostálních tepen jsou široká.

Ao – aorta, I – istmus, LT – levá podklíčková tepna, K – koarktace, SA – sestupná aorta, ŠT – široká ústí interkostálních tepen



Obr. 2. Pohled na tepny aortálního oblouku, koarktaci aorty s dilatací vzestupné aorty a na bikuspidální chlopeň aorty.

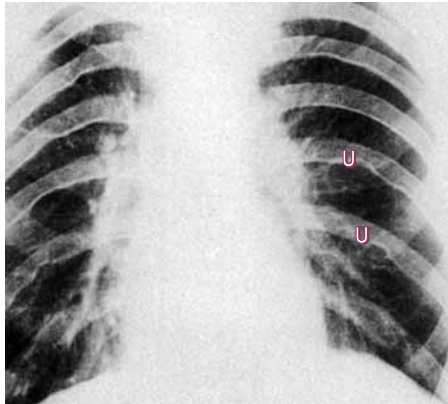
B – bikuspidální chlopeň, Ao – aorta, I – istmus, K – koarktace, SA – sestupná aorta



Obr. 3. Panel ukazuje podél sternu probíhající obě vnitřní mamární arterie u normálního pacienta a pacienta s koarktací, kde jsou vlivem kolaterálního toku značně dilatované.

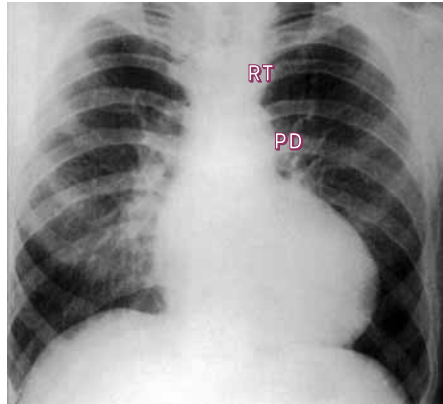
NORMÁLNÍ OBRAZ: S – sternum, Ž – žebro, NT – normální tepny

KOARKTACE: S – sternum, Ž – žebro, DT – dilatované tepny



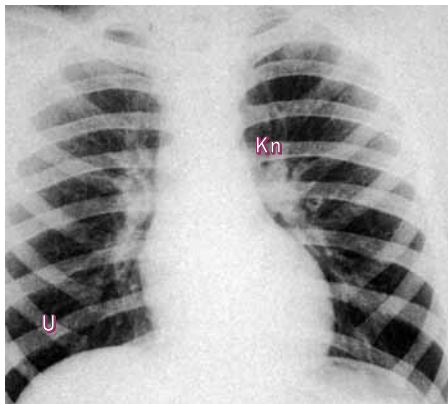
Obr. 4. Skiagram u koarktace ukazuje zřetelné uzurace žeber.

U – uzurace



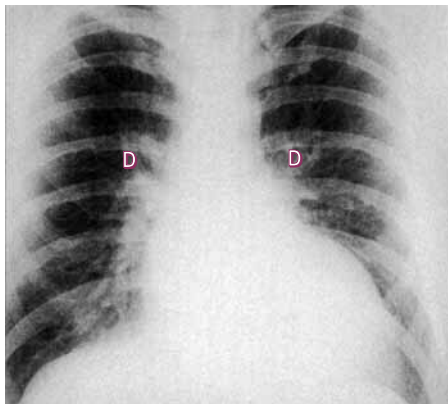
Obr. 7. Skiagram u koarktace shrnují „značení trojky“: horní vyklenutí v místě aortálního knoflíku je způsobeno širokou podklíčkovou tepnou odstupující z aortálního oblouku před koarktací. Dolní vyklenutí je tvořeno poststenotickou dilatací sestupné aorty pod koarktací.

RT – rozšířená podklíčková tepna, PD – poststenotická dilatace



Obr. 5. Skiagram u koarktace ukazuje plochý aortální knoflík.

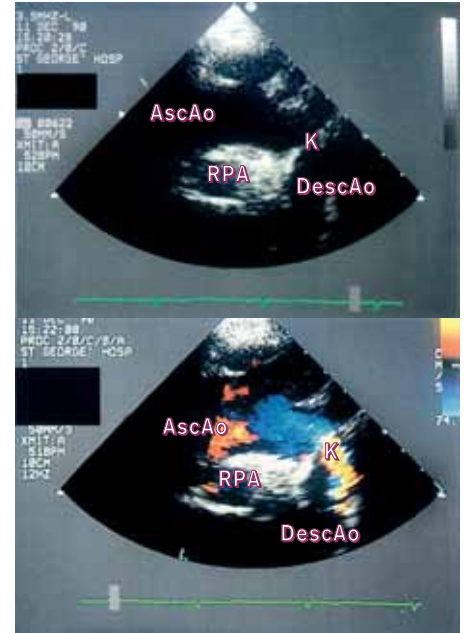
U – uzurace, Kn – knoflík



Obr. 6. Skiagram u koarktace ukazuje zvětšené srdce s dilatací levé síně a žil horních laloků, svědčící pro plicní žilní hypertenzi.

D – dilatace levé síně a žil horních laloků

být nejlépe slyšitelný vzadu nad páteří. Šelest je proti ejekčnímu šelestu stenózy aortální chlopně opožděný a přesahuje aortální komponentu druhé ozvy. Přídatným nálezem může být ejekční klik a šelest z koexistující bikuspidální chlopně



Obr. 9. (a) Suprasternální 2D-pohled ukazuje aortální oblouk a jeho tepny. Zřetelná „přepážka“ omezuje aortální lumen distálně od levé podklíčkové tepny. (b) Barevná dopplerovská echokardiografie zde ukazuje vysokou rychlost a turbulenci toku vlivem koarktace.

aorty. Jiné šelesty vznikají turbulentním prouděním přes dilatované anastomozující tepny okolo lopatek. Podobají se opožděným ejekčním a někdy kontinuálním šelestům.

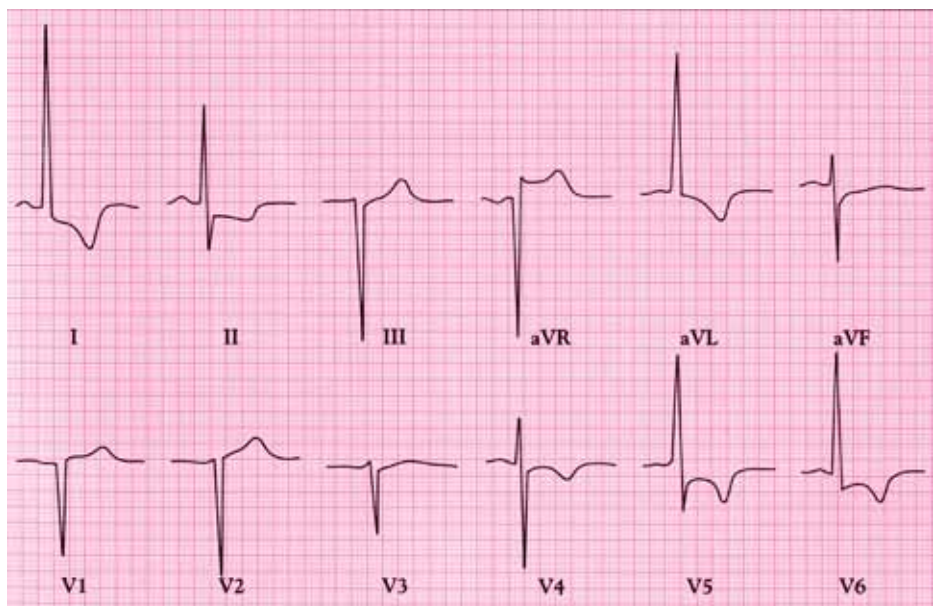
### Vyšetření Radiologie

Charakteristickým rysem koarktace na skiagramu jsou uzurace na jednotlivých žebrech (4), abnormality aortálního knoflíku (5) a zvětšení srdce (6). Uzurace na žebrech je vidět od puberty. Aortální knoflík může být plochý, vysoký,

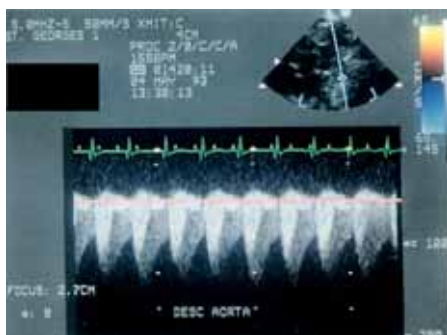
nízký, vzácně dvojitý (7). Poststenotická dilatace sestupné aorty je běžná.

### Elektrokardiografie

EKG může být normální nebo nacházíme hypertrofii levé komory s abnormalitami ST-T v levých hrudních svodech (8).



Obr. 8. EKG u pacienta s koarktací aorty. Vysoké voltáže komplexů QRS a změny ST-T ve svodech I, II, aVL a V4-6 značí hypertrofii levé komory. NB: 1mV ve V4-6 = 0,5 cm



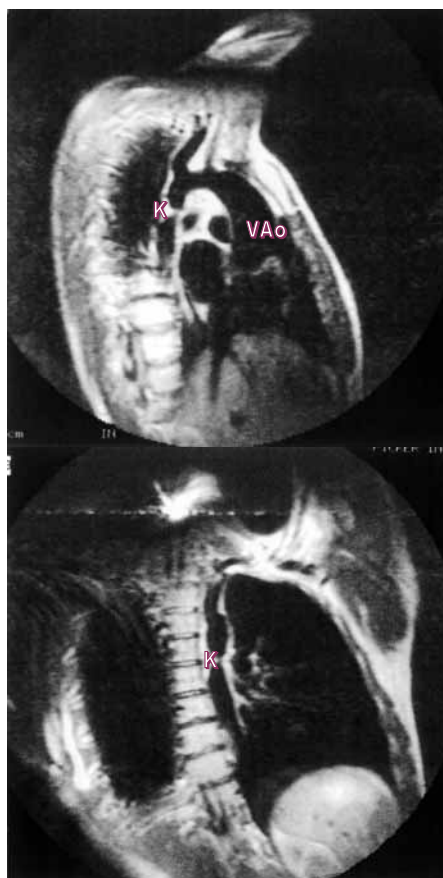
Obr. 10. Kontinuální spektrální dopplerovská echokardiografie dítěte s koarktací aorty. Dvojitá denzita je způsobena superpozicí toků proximálně a distálně od léze. Není velké zvýšení vrcholové rychlosti toku, ale tok za restrikcí je kontinuální během celého cyklu.

## Echokardiografie

U malých dětí se koarktace aorty obvykle projevuje jako „přepážka“ v horní hrudní aortě blízko odstupu levé podklíčkové tepny. Často vypadá jako echodenzní „zaklínění“ (wedge) do aortální stěny (9a). Barevná dopplerovská echokardiografie zaznamaná v tomto bodu zrychlení toku (9b).

U starších dětí a dospělých není možno znázornit koarktaci přímo nebo obdržet dobrý dopplerovský signál. Nápomocná může být transezofageální technika, ale zobrazení aortálního oblouku v oblasti levé podklíčkové tepny je obtížné. Klíčem k přítomnosti koarktace je rozšíření aortálního oblouku a pravé brachiocefalické tepny, hypertrofie levé komory, častá nestenozující bikuspidální chlopeč aoraty a chybění pulzačního toku v abdominální aortě.

Kontinuální dopplerovská echokardiografie může zachytit zvýšenou rychlost toku v místě koarktace, přítomnost kolaterál může závažnost léze minimalizovat nebo zamaskovat. Hlavním



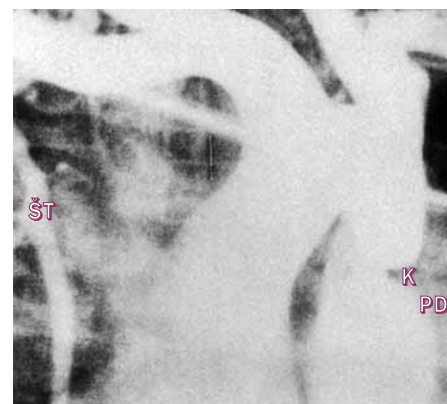
Obr. 11. Koarktace sestupné hrudní aorty. MR-spin-echo v sagitální rovině (a) a šikmé koronální rovině (b). Je vidět jasné místo koarktace za tepnami oblouku.

K – koarktace, VAo – vzestupná aorta

dopplerovským rysem není vysoká rychlost, ale spíše prodloužení toku do diastoly (10).

## Zobrazení magnetickou rezonancí

Zobrazení magnetickou rezonancí (magnetic resonance imaging – MRI) určí vážnost koarktace a anatomii aorty (11) a také tlakový gradient a množství kolaterálního toku.



Obr. 12. Aortogram v antero-posteriorní projekci ukazuje zúžení při junkci istmu se sestupnou aortou. Dilatovaná vnitřní mamární tepna.

ŠT – široká mamární tepna, K – koarktace tvaru „poličky“, PD – post-stenotická dilatace aorty

## Srdeční katetrizace a angiografie

Je systolická tlaková diference mezi oblastí nad místem koarktace a oblastí pod ní. Aortogram typické koarktace ukazuje „zásuvkové“ zúžení v junkci istmu a sestupné aorty (12). U dlouhotrvající těžké koarktace vidíme dilataci arteria mammae interna a jiných kolaterálních tepen.

## Základy léčení

Hemodynamicky závažná koarktace vyžaduje chirurgickou úpravu. Katérová dilatace aorty je málo účinná. Antibiotická profylaxe infekční endokarditidy se doporučuje.

KONEC