

# KLINICKÁ KARDIOLOGIE (OBRAZOVÝ TEXT)

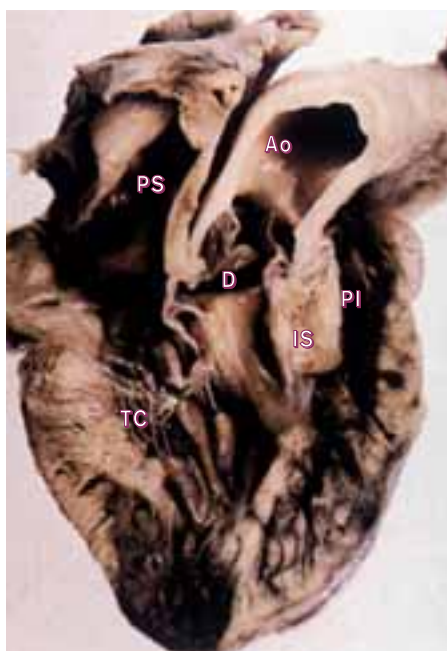
CURRENT MEDICAL LITERATURE LTD, LONDON 1998, 438S.

## FALLOTOVA TETRALOGIE

George C. Sutton, Kanu Chatterjee

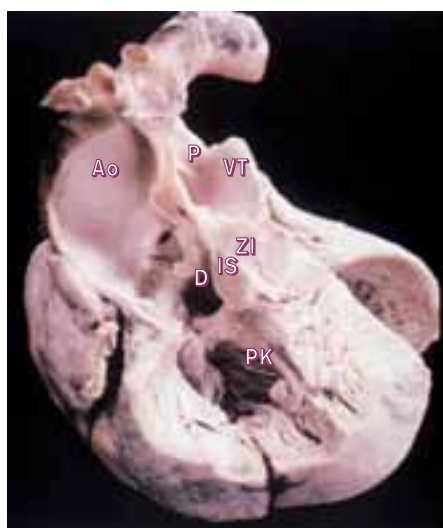### Patofyziologie

Fallová tetralogie sestává ze 4 samostatných anatomických lézí: z infundibulární stenózy plicnice s valvulární stenózou nebo bez ní, defektu komorového septa, aorty nasedající na komorové septum a hypertrofie pravé komory (1–3). Foramen ovale často zůstává otevřené, i když k hlavnímu pravo–levému zkratu na úrovni komor přispívá málo. Pravostranný aortální oblouk přetrvává u 25 % pacientů. Hypertrofie pravé komory je výsledkem obstrukce výtokového traktu pravé komory. Ejekce pravé komory přednostně vede do nasedající aorty (pravo–levý zkrat) a plicní průtok je omezen.



1. Fallová tetralogie v pohledu z pravé komory. Vidíme aortu nasedající na defekt komorového septa, a deviaci infundibulárního septa dopředu, působící stenózu plicnice.

TC – trikuspidální chlopeč, PS – pravá síň, Ao – aorta, D – defekt, PI – pulmonální infundibulární stenóza, IS – infundibulární septum



2. Fallová tetralogie z předního pohledu, přední stěna pravé komory je odstraněna. Pro extrémní „nasedání“ aorty jsou velké tepny v těsném vztahu.

PK – pravá komora, D – defekt, Ao – aorta, P – plicnice, VT – velké tepny těsně při sobě, ZI – zúžené infundibulum, IS – infundibulární septum

### Klinický obraz

#### Subjektivní příznaky

Fallová tetralogie působí pravidelně obtíže od mládí, kdy se též diagnostikuje. V dospělosti patří k hlavním komplikacím mozková trombóza podmíněná polycytemií, mozkový absces, infekční endokarditida a vzácněji přechodná cyanotická období. Mohou se objevit paradoxní embolizace.

#### Objektivní příznaky

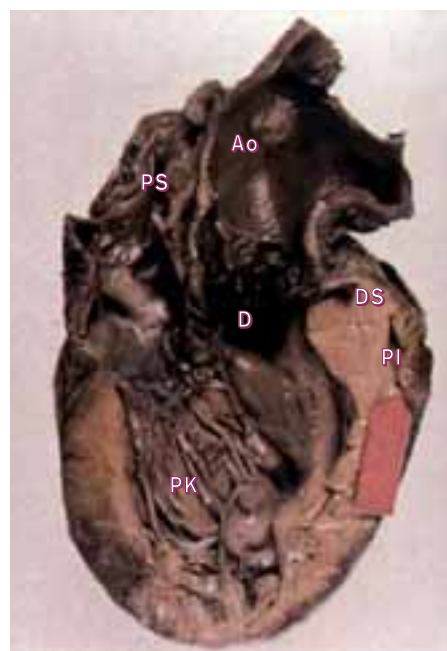U Fallovy tetralogie podobně jako u izolované stenózy plicnice není vlna „a“ na žilním pulzu výrazná; příčinou je přidružený defekt komorového septa. Obvykle zaznamenáme ejekční systolický šelest, který se při těžké obstrukci zkracuje. Pulmonální ejekční klik a uzávěr pulmonální chlopně často nejsou slyšitelné, protože chlopeč

je nepohyblivá. Cyanóza a paličkové prsty jsou integrální součástí nálezu.

### Vyšetření

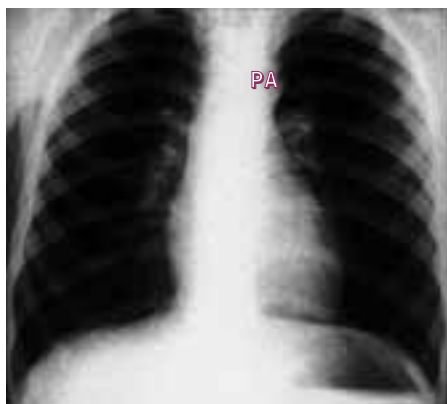#### Radiologické vyšetření

Radiologickými znaky jsou normální srdeční silueta a normálně vaskularizovaná nebo oligemická plicní pole (4). Srdeční stín není zvětšen, protože je dilatace komor zanedbatelná. Tvar srdečního stínu je normální asi v 50 %, ve zbytku má tvar dřeváku (5). Příčinou je hypertrofie pravé komory a žádné zvětšení levé komory. To vede ke zdvižení hrotu nad kopuli levé bránice a k nepřítomnosti stínu vykresleného normálně



3. Fallová tetralogie v pohledu zprava ukazuje extrémní deviaci infundibulárního septa dopředu. Výtokový trakt pravé komory je rozříznut (šipka).

PK – pravá komora, PS – pravá síň, Ao, D – defekt, DS – deviace infundibulárního septa dopředu, PI – pulmonální infundibulum



4. Skiagram Fallotovy tetralogie ukazuje normální vzhled kromě lehce prominující aorty. PA – lehce prominující aorta

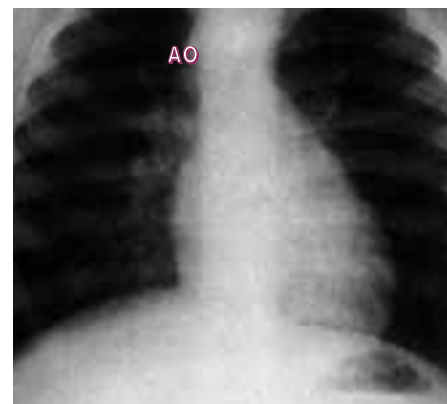
plicní tepnou (plicní tepna je u Fallotovy tetralogie malá). Chybění stínu této oblasti je zvýrazněno při pravostranném aortálním oblouku (6).

### Elektrokardiografie

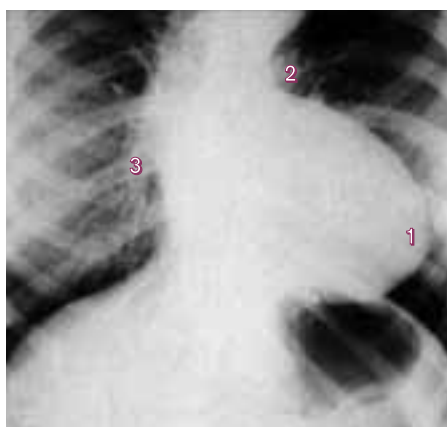
EKG ukazuje mírnou hypertrofii pravé komory, nejméně nápadnou u těžké stenózy plicnice bez defektu komorového septa. Hypertrofie pravé síně je též méně častá než u stenózy plicnice (7).

### Echokardiografie

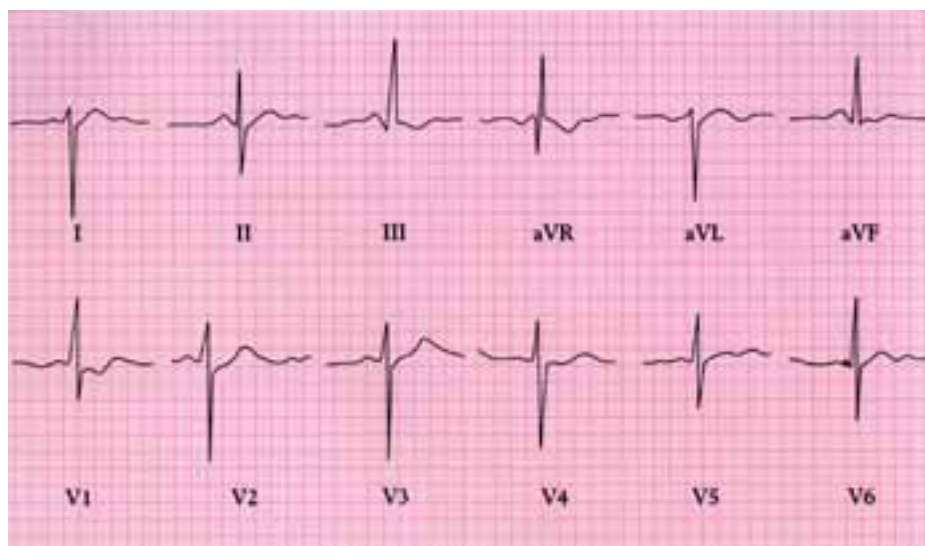
Charakteristickým znakem je nasedání posunutého aortálního kořene na interventrikulární septum. Výsledkem je široký nonrestriktivní



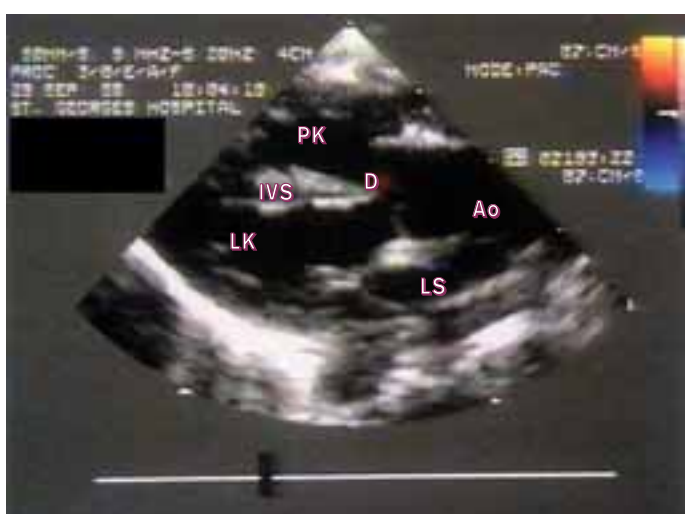6. Skiagram ukazující pravostranný aortální oblouk. AO – pravostranný aortální oblouk



5. Skiagram Fallotovy tetralogie ukazuje typickou srdeční siluetu způsobenou (1) zdviženým hrotem, (2) výrazným pulmonálním zářezem způsobeným malou plicní tepnou, a (3) sníženou náplní plicního řečiště.

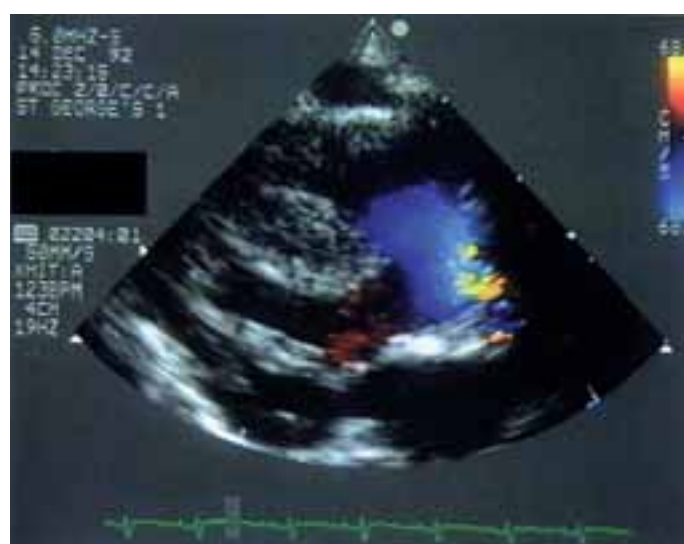

7. EKG u Fallotovy tetralogie ukazuje hypertrofii pravé komory.

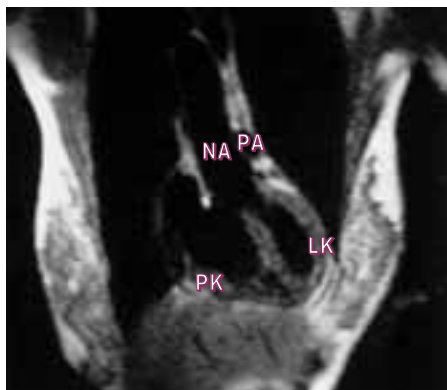

8. Parasternální pohled v dlouhé ose u dítěte s Fallotovou tetralogií ukazuje nasedající aortu nad interventrikulární septum, čímž se vytvořil septální komorový defekt.

LK – levá komora, IVS – interventrikulární septum, PK – pravá komora, D – defekt, Ao – aorta, LS – levá síň

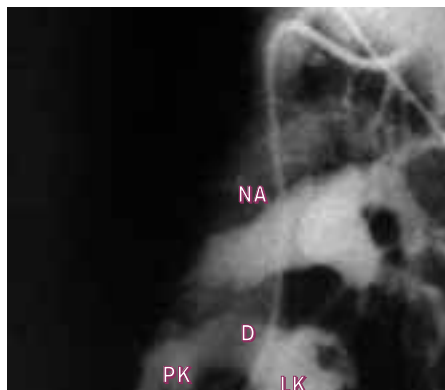

9. Parasternální pohled v dlouhé ose v barevném dopplerovském zobrazení ukazuje systolický výtok z obou komor do široké aorty, která nasedá na hypertrofické interventrikulární septum.



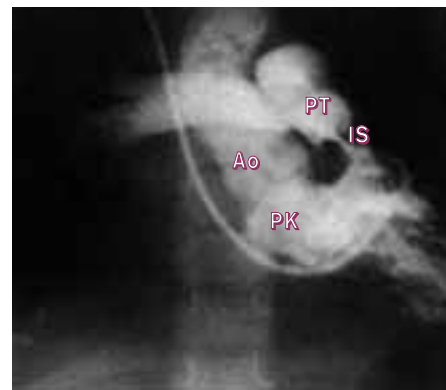10. MR spin echo v koronální rovině znázorňuje Fallotovu tetralogii – zřetelný defekt a nasedající aortu.

PK – pravá komora, NA – nasedající aorta, PA – malá plicní arterie, LK – levá komora



11. Ventrikulogram PK v laterální projekci ukazuje pravo-levý zkrat defektem

PK – pravá komora, D – defekt, NA – nasedající aorta, LK – levá komora



12. Ventrikulogram PK v antero-posteriorní projekci ukazuje infundibulární stenózu s nasedající aortou.

PK – pravá komora, Ao – aorta, PT – plicní tepna, IS – infundibulární stenóza

defekt komorového septa (8). Barevné dopplerovské vyšetření ukazuje systolický výtok z obou komor do aorty (9). Vyhodnocení přidružené hypertrofie pravé komory a výtokové obstrukce je podobné jako u stenózy plicnice.

### Zobrazení magnetickou rezonancí

Ukazuje anatomické rysy tetralogie (10).

### Srdeční katetrizace a angiografie

Známky pravo-levého zkratu na komorové úrovni se poznají podle desaturace krve v levé

komoře a aortě. Zjistíme systolickou tlakovou diferenci mezi výtokovým traktem pravé komory a plicní tepnou.

Na angiogramu pravé komory vidíme obstrukci výtokového traktu, pravo-levý zkrat podle průchodu kontrastu z pravé do levé komory defektem komorového septa (11), nasedání aorty a infundibulární stenózu (12).

### Základy léčení

U mladých pacientů dáváme přednost celkové korekci, je-li proveditelná. Zkratová korektura

u mladých velmi těžkých případů zvýší pulmonální průtok a může být provedena jako úvodní zákrok před celkovou korekcí.

příště

**Koarktace aorty**