proLékaře.cz | 25.4.2024

Nekompaktní myokard levé komory

M. Štejfa

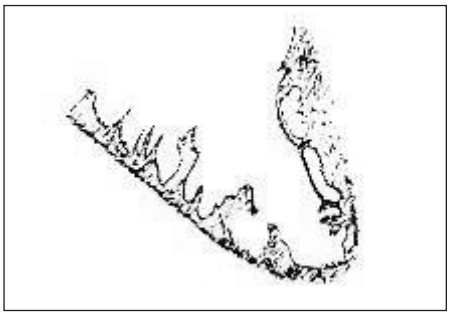

Obr. Echokardiografické schéma podélného řezu levou komorou v dlouhé ose ukazuje prominující trabekuly s hlubokými intertrabekulárními prohlubněmi, charakteristickými pro nekompaktní myokard.

Kardiomyopatie (KMP) jsou stále předmětem výzkumu, avšak řada otázek – především etiopatogenetických – zůstává nedořešena. Jako výsledek neúplných znalostí nacházíme v klasifikaci KMP, kterou zveřejnila Světová zdravotnická organizace r. 1997, položku „neklasifikované KMP“: zahrnuje etiopatogeneticky i morfologicky nejasné jednotky s běžnou symptomatologii nemocí myokardu. Patří sem např. minimální fibróza myokardu, tachyarytmická kardiomyopatie, fibroelastóza, mitochondriální onemocnění apod. A také jedna vývojová anomálie myokardu zvaná „nekompaktní myokard“. Jde o tak raritní postižení, že se v klinických kardiologiích ani neuvádí, neboť bylo doposud předmětem ojedinělých sdělení.

V časné fázi embryonálního vývoje srdce dochází ke ztrátám (apoptóze) myokardiálních vláken, což vede ke zmenšení myokardiální masy a propletení zbývajících svazků vláken vytvářejících trabekuly. V následujícím vývoji se myokard postupně kondenzuje a velké prostory mezi trabekulami jsou vyplněny novou svalovinou a kapilárami. Kompaktace trabekul je dokonalejší v levé komoře než v pravé.

Objeví-li se v procesu endomyokardiální morfogeneze levé komory zpoždění trabekulární kompaktace, vznikají velké prominující trabekuly střídané hlubokými intratrabekulárními prohlubněmi (obr). Následkem strukturálních změn levokomorového myokardu jsou morfologické a funkční změny: tloušťka komorové stěny je menší, srdeční kontrakce se stávají neúčinnými (vzniká srdeční selhání), komorová distenzibilita je snížená (restrikční plnění), hrozí nebezpečí letálních komorových arytmií a možnost intertrabekulárních trombóz.

Hlavní diagnostickou metodou je 2D-echokardiografie, která odhalí sníženou ejekční frakci, takže echokardiografický obraz je podobný dilatační kardiomyopatii, avšak bez hypertrofie a dilatace komorové stěny, s restriktivní poruchou diastolického plnění. Excesivní trabekularizaci levé komory odhalí průkazněji tkáňové dopplerovské vyšetření. Těmito charakteristikami se nekompaktní myokard zřetelně odlišuje od ostatních kardiomyopatií a stává se vzácnou kongenitální kardiomyopatií *sui generis*. Jako léčba se u těžkých případů v nepřítomnosti jiných závažných úchylek nabízí ortotopická transplantace.

Literatura

1. Oeschslin EN et al. Long-term follow-up of 34 adults with isolated left ventricular noncompaction: a distinct cardiomyopathy with poor prognosis. J Am Coll Cardiol 2000; 36(2): 493–500.

2. Jenni R et al. Echocardiographic and pathoanatomical characteristics of isolated left ventricular non-compaction: a step to towards classification as a distinct cardiomyopathy. Heart 2001; 86: 666–671.