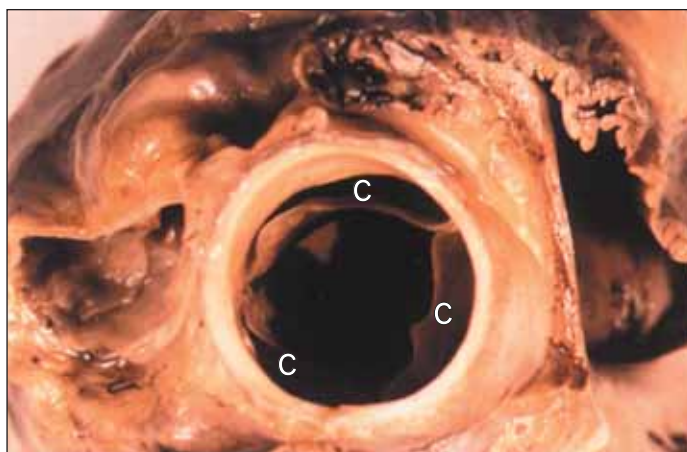


Klinická kardiologie (obrazový text)

Current Medical Literature Ltd., London 1998, 438s.

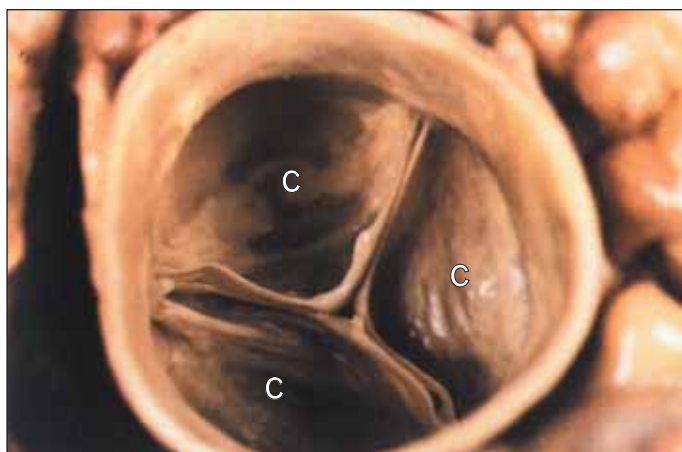
George C. Sutton, Kanu Chatterjee

Aortální stenóza



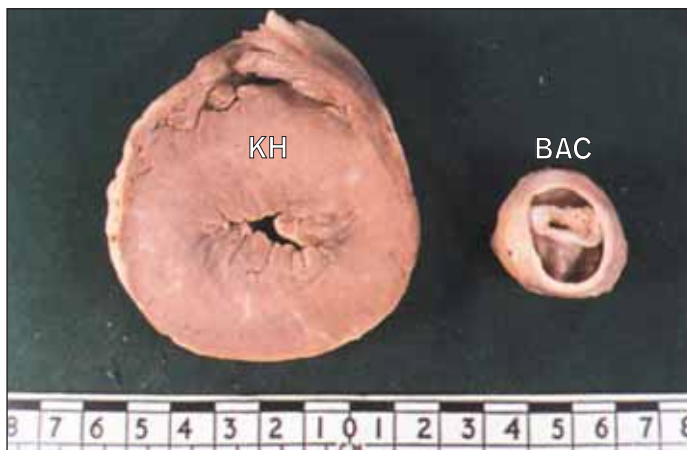
1. Plně otevřená normální aortální chlopeň.

C – cíp



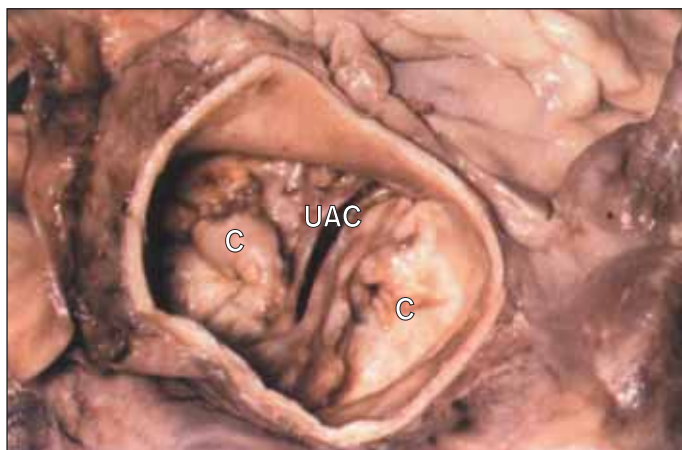
2. Plně uzavřená normální aortální chlopeň.

C – cíp



3. Bikuspidální aortální chlopeň s následnou těžkou hypertrofií levé komory. Transverzální řez komorou ukazuje výraznou koncentrickou hypertrofii levé komory a zdánlivou obstrukci dutiny levé komory.

KH – koncentrická hypertrofie levé komory, BAC – bikuspidální aortální chlopeň



4. Kalcifikovaná bikuspidální aortální chlopeň. Transverzální řez kořenem aorty, otvor chlopně mezi oběma cípy. Na každém cípu jsou hroudy kalcifikací.

C – cíp, UAC – ústí aortální chlopně

Definice

Zúžení výtokového traktu levé komory způsobující překážku systolickému toku z levé komory do aorty.

Patofyziologie

Trvalá obstrukce výtokového traktu levé komory se může objevit ve 3 úrovních. Nejčastější na úrovni aortální chlopně (stenóza

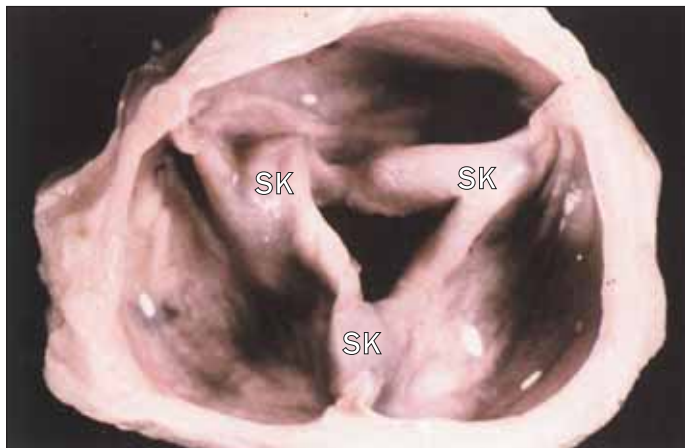
aortální chlopně), ale může být též nad nebo pod chlopní (supravulvárni a subvalvárni stenóza aorty).

Stenóza aortální chlopně

Normální aortální chlopeň má 3 cípy a její normální plocha se pohybuje mezi 2,6 až 3,5 cm/m² (1, 2). Nejčastější příčinou izolované aortální stenózy u dospělých je kongenitální bikuspidální chlopeň (3). Rodí se s ní asi

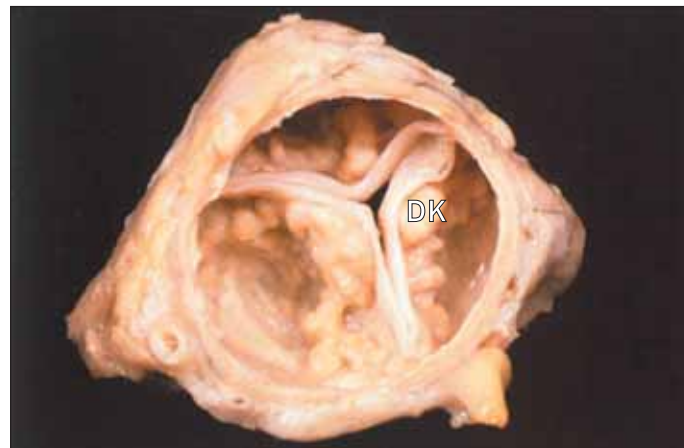
2 % populace, vyskytuje se častěji u mužů než u žen. Během času vede hemodynamický stres na mírně nestejných chlopních cípech k fibróze a dystrofické kalcifikaci chlopně. Dystrofická kalcifikace bikuspidální chlopně se vyvíjí pozvolna a zjistí se vzácně před 40. rokem (4).

Revmatická aortální stenóza je charakterizována fúzí všech 3 komisur a vytvoří centrální trojúhelníkový otvor (5). Vzniká též vaskula-



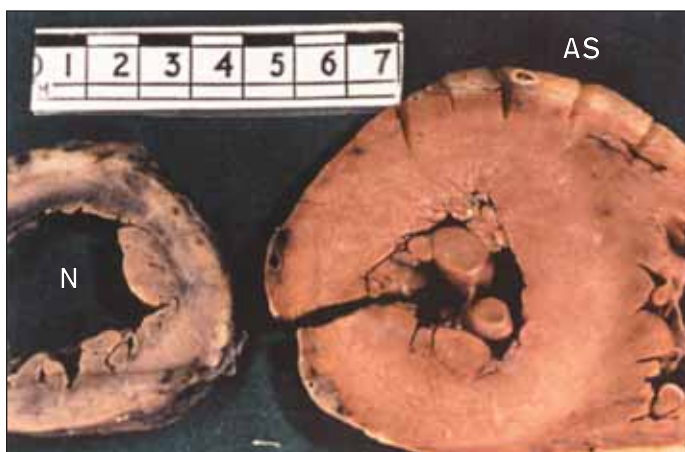5. Revmatická aortální stenóza u pacienta s koexistující mitrální regurgitací. Otvor aortální chlopně je vlivem fúze všech 3 komisur trojúhelníkový.

SK – srostlé komisury



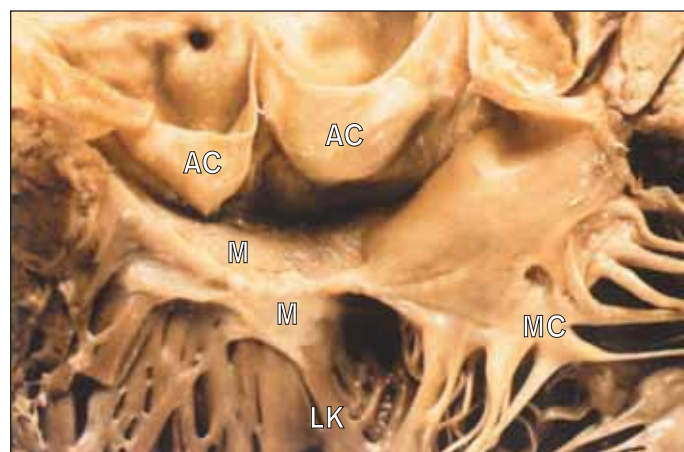
6. „Senilní“ aortální stenóza chlopně s 3 cípy a extrémními dystrofickými kalcifikacemi cípů ve vztahu k věku.

DK – dystrofické kalcifikace



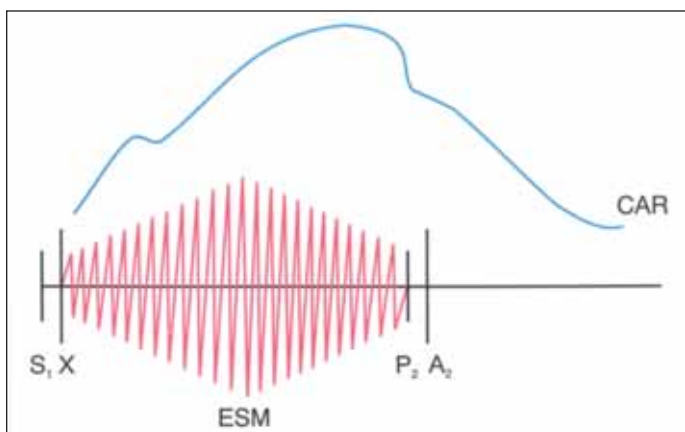
7. Transverzální řez levou komorou u pacienta s normálním srdcem ve srovnání s pacientem trpícím aortální stenózou. U aortální stenózy je stěna levé komory ztlukštlá a dutina je malá.

N – normál, AS – aortální stenóza



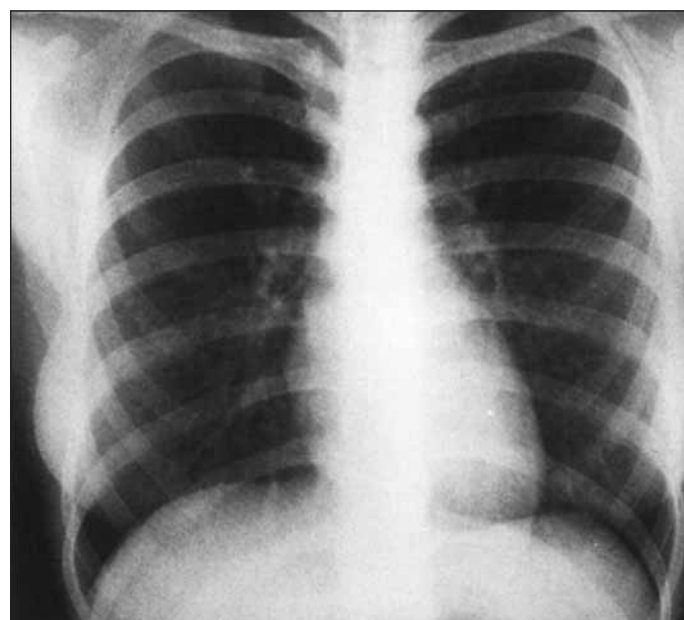
8. Aortální výtokový trakt v případě subvalvulární aortální stenózy. Membrána spojuje přední cíp mitrální chlopně s mezikomorovou přepážkou pod aortální chlopní.

M – membrána, AC – aortální chlopeč, LK – levá komora, MC – mitrální chlopeč

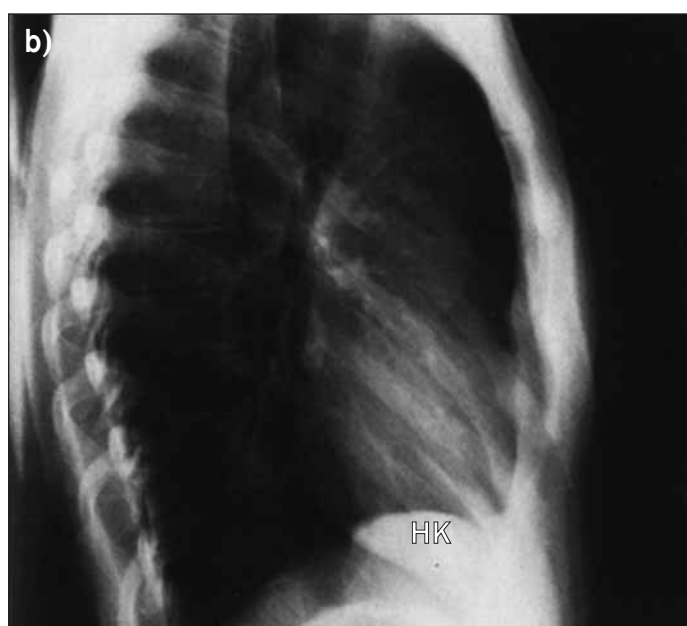
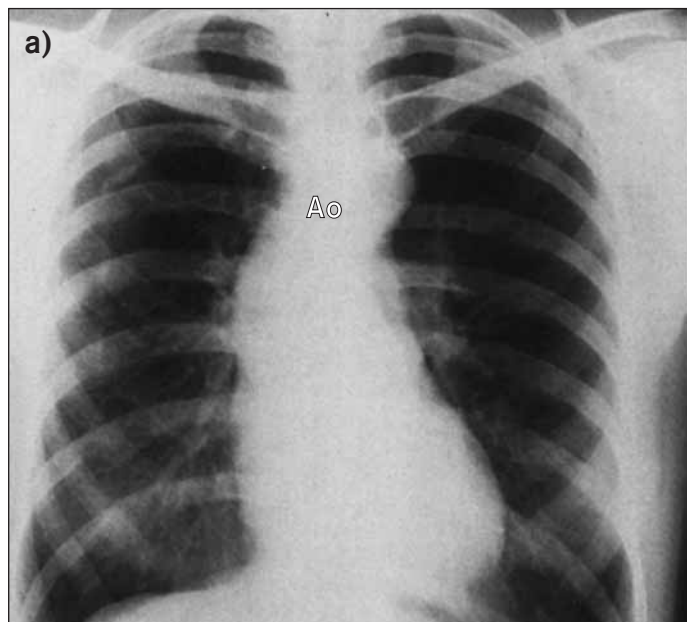


9. Schematická ilustrace fyzikálního nálezu u signifikantní stenózy aorty. Pomalu vzestupující karotický pulz s odloženým vrcholem s anakrotickým raménkem, ejekčním systolickým šelestem a reverzním rozštěpem 2. ozvy.

S₁ = první ozva, P₂ = plicní komponenta 2. ozvy, A₂ = aortální komponenta 2. ozvy, ESM = ejekční systolický šelest, CAR = karotický arteriální pulz, X = ejekční klik



10. RTG hrudníku při nekomplikované stenóze aorty je normální.



11. Kongenitální stenóza aortální chlopně u mladého člověka. Frontální snímek (a) ukazuje normální tvar srdce s prominující vzestupnou aortou a aortálním obloukem, který je u 20leté ženy abnormální. Boční pohled (b) ukazuje vyklenutí levé komory dozadu k pravé síni, ohraničené dolní dutou žilou.

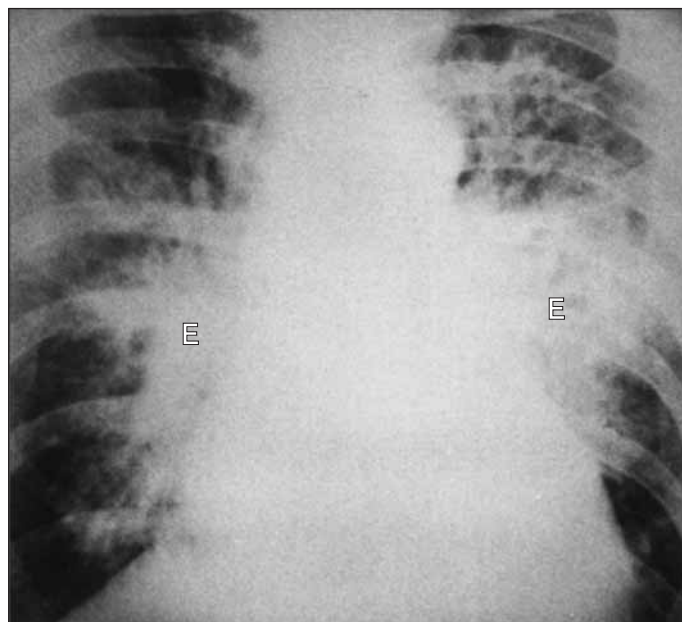
Ao – Příliš prominující vzestupná aorta je u mladé ženy abnormální, zakulacení – levokomorového hrotu

HK – Hypertrofická levá komora protruduje dozadu

rizace cípů a fibróza, buď s, nebo bez významných kalcifikací. Makroskopický nebo mikroskopický důkaz poškození mitrální chlopně je přítomen u revmatické aortální stenózy téměř vždy.

Senilní kalcifikující aortální stenóza nebo Mönckebergova aortální stenóza se objevují jako výsledek dystrofických kalcifikací u normální trikuspidální aortální chlopně (6). Někdy zjistíme buňky naplněné tukem. Kalcifikace může přecházet do kořene aorty, na mitrální anulus a převodný systém.

Vzácnou příčinou získané aortální stenózy jsou familiární hypercholesterolemie, revmatoidní choroba srdce, systémový lupus erythematoses, ochrónóza a léčení metylsergidem.



12. RTG hrudníku u aortální stenózy s edémem plic.

E – edém

Všechny formy aortální stenózy vedou k obstrukci výtoku, která je spojena se zvýšením levokomorového systolického tlaku vedoucího ke koncentrické hypertrofii levé komory, spojené s výrazným ztluštěním kardiomyocytů (7). Ačkoliv hypertrofie výhodně snižuje levokomorový wall stress, a udržuje tak adekvátní čerpací funkci navzdory výtokové obstrukci, v konečném stadiu se objevuje závažná subendokardiální fibróza z ischemie. Proto se u některých pacientů vyvine dilatace levé komory se snížením systolické funkce.

Supravalvulární aortální stenóza

Supravalvulární aortální stenóza je u dospělých vzácná. Objeví se místní fibromuskulární zúžení typu přesýpacích hodin, nebo generalizovaná hypoplazie vzestupné aorty. Může být spojena s hyperkalcemií, mentální retardací, charakteristickou tvář a četnými stenózami nebo koarktací velkých větví plicnice (Williamsův syndrom).

Subvalvulární aortální stenóza

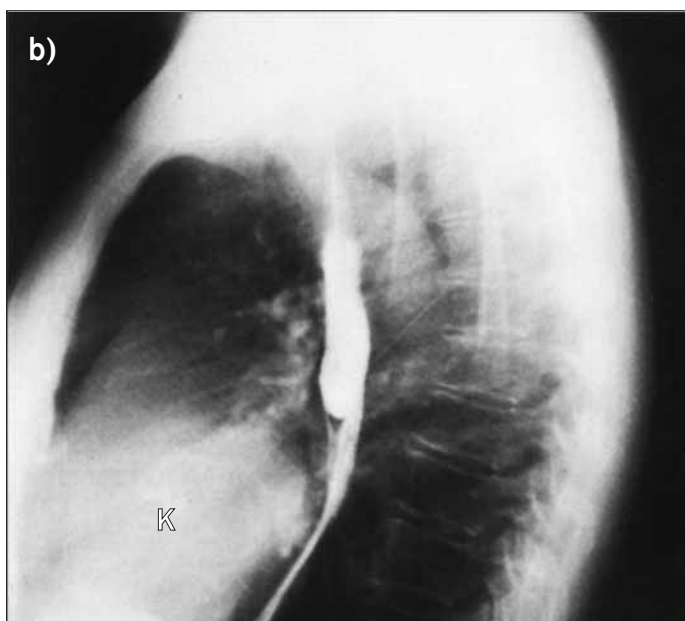
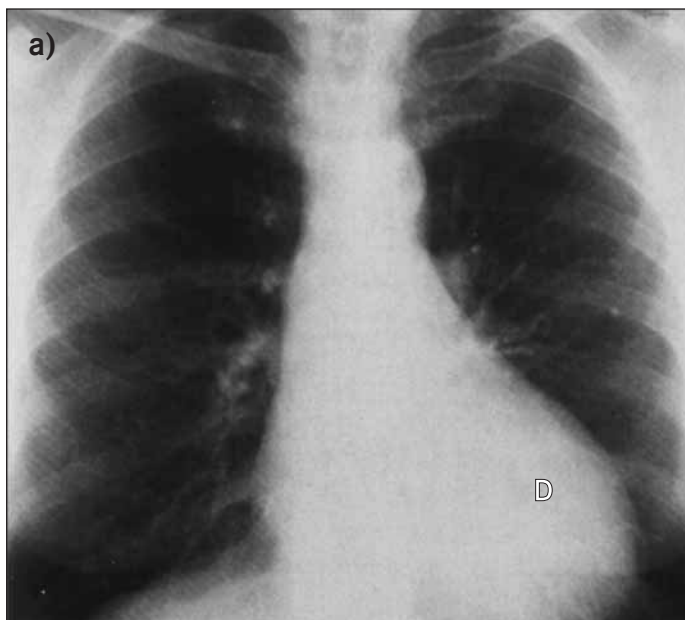
Trvalá subvalvulární stenóza aorty je zaviněna membranózní přepážkou, fibromuskulárním zúžením nebo tunelovou deformací. Přepážka je připevněna k přednímu cípu mitrální chlopně, sestává z tkáně podobné chlopniovým cípům, rozprostírá se dopředu a spojuje se těsně pod pravým koronárním cípem s aortální chlopní (8). Fibromuskulární komponenta protruduje dopředu od mezikomorové přepážky naproti přednímu mitrálnímu cípu. Subvalvulární aortální stenóza může být sdružená s vyklenutím se hypertrofickým septem a vždy je sdružená s aortální regurgitací.

Příznaky

Pacienti s těžkou kongenitální aortální stenózou srdečně selhávají brzy po narození. U jiných asymptomatických pacientů se při rutinním vyšetření zjistí srdeční šelest. Pacienti s těžkou aortální stenózou mohou zůstat po většinu života asymptomatickými.

Subjektivní příznaky

Hlavními subjektivními příznaky jsou dušnost, synkopa a angina. Příznaky srdečního selhání, jako dušnost, jsou výsledkem zvýšeného plicního kapilárního tlaku v zaklínění při zvýšení diastolického tlaku v levé komoře vlivem diastolické dysfunkce levé komory při levokomorové hypertrofii. Angina nemusí být výsledkem koronární choroby



13. Kalcifikovaná aortální stenóza u dospělého. Ve frontální rovině (a) vidíme zakulacení levokomorového hrotu při hypertrofii levé komory a dilatační rozšíření doleva. Ascendentní aorta není rozpoznatelná. Laterální pohled (b) ukazuje kontrastní kalcifikace v místě aortální chlopně. Poststenotická dilatace aorty je častější u mladých než u starých lidí.

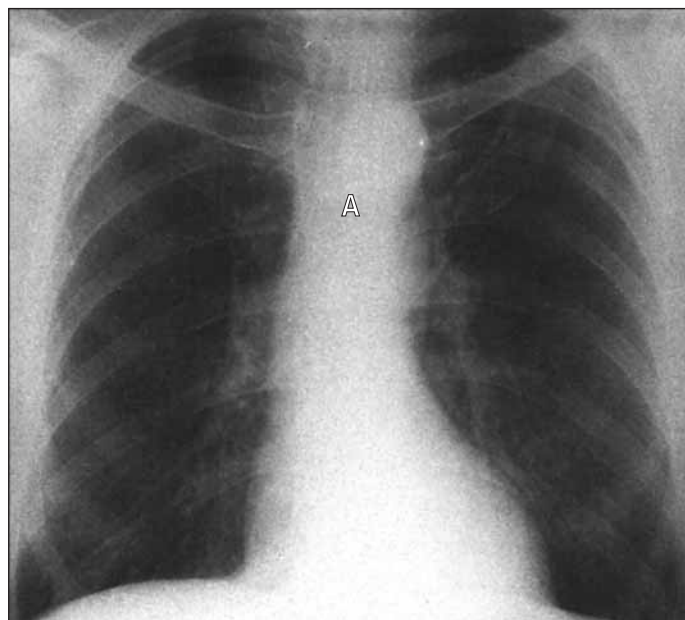
D – Dilatace levé komory, K – Kalcifikace v místě aortální chlopně

ale myokardiální ischemie podmíněné zvýšenou spotřebou kyslíku a zhoršenou myokardiální perfuzí. Synkopa nebo presynkopa může být námahová nebo spontánní. Námahová synkopa se objevuje jako výsledek poklesu mozkové perfuze vlivem nedostačujícího vzestupu minutového výdeje v přítomnosti metabolicky zprostředkované periferní vazodilatace. Přispívat může reflexní periferní vazodilatace vznikající ve stěnách levé komory. Spontánní synkopa pravděpodobně vzniká při záchvatu komorové tachyarytmie,

nebo při srdeční blokadě. Obecně je vznik kteréhokoliv z příznaků uvedené triády (srdeční selhání, angina, synkopa) neblahým znamením s 50% 5letou mortalitou. Riziko náhlé smrti u jinak symptomatických pacientů činí přibližně 2 % za rok.

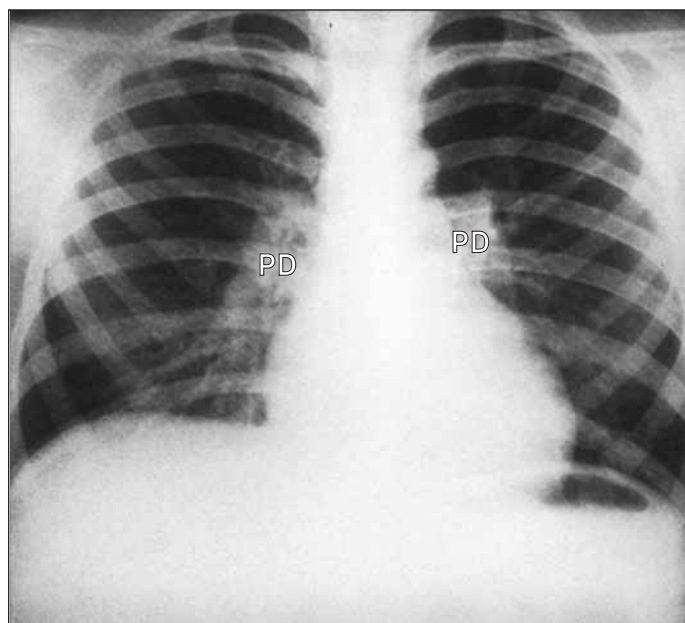
Objektivní příznaky

Významná aortální chlopněvá nebo subvalvulární stenóza je sdružena s pomalým vzestupem aortálního pulzového tlaku, který může být klinicky zjištěn jako pomalý náběh karo-



14. RTG hrudníku u supraavlulární stenózy. Srdece je tvarem normální a vzestupná aorta nerozeznatelná.

A – aorta

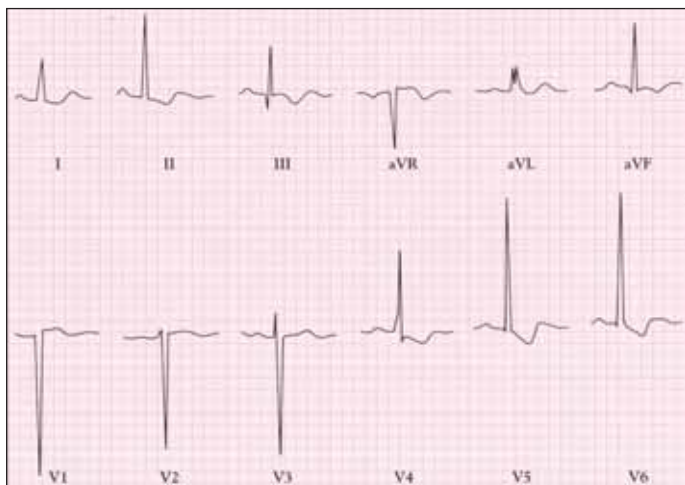


15. RTG hrudníku u supraavlulární stenózy aorty sdružené s centrální stenózou plicnice. Aortální oblouk je nerozeznatelný, je poststenotická dilatace plicnice.

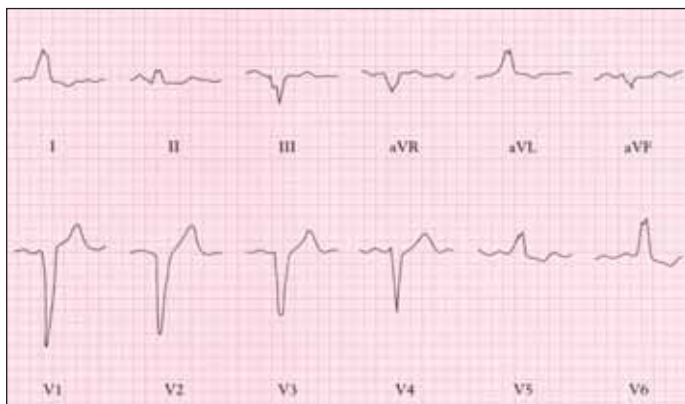
PD – poststenotická dilatace

tického pulzu. Anakrotické raménko, opoždřený vrchol a systolický karotický vír jsou též častým nálezem. U supraavlulární stenózy jsou arteriální pulzy na krku asymetrické, u pravé karotidy je náběh ostrý, zatímco levý je pomalý vlivem přednostní propagace vysoké rychlosti proudu do truncus brachiocephalicus.

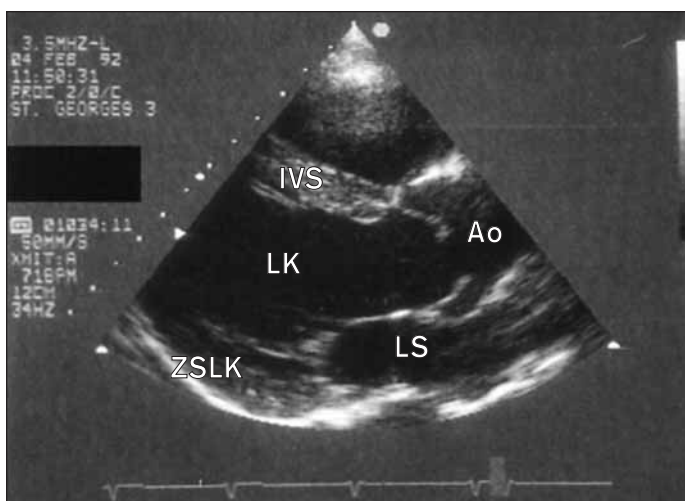
U významné aortální stenózy palpujeme systolický vír nad pravým 2. mezižebním prostorem. Hrotový impulz je vlivem hypertrofie levé komory prodloužený. Můžeme cítit pre-



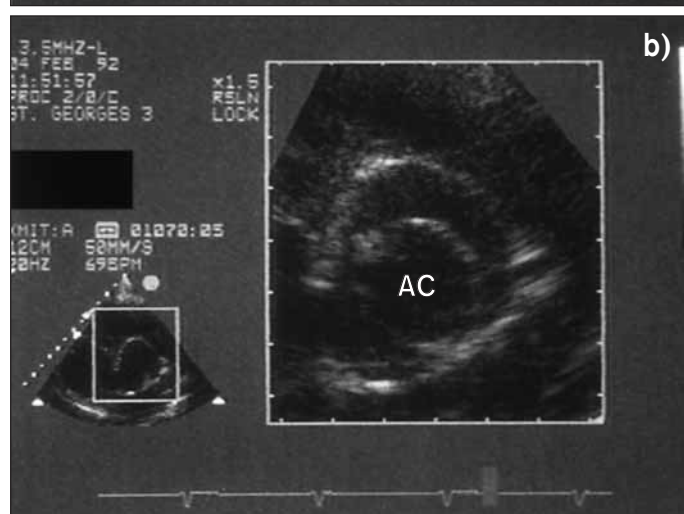
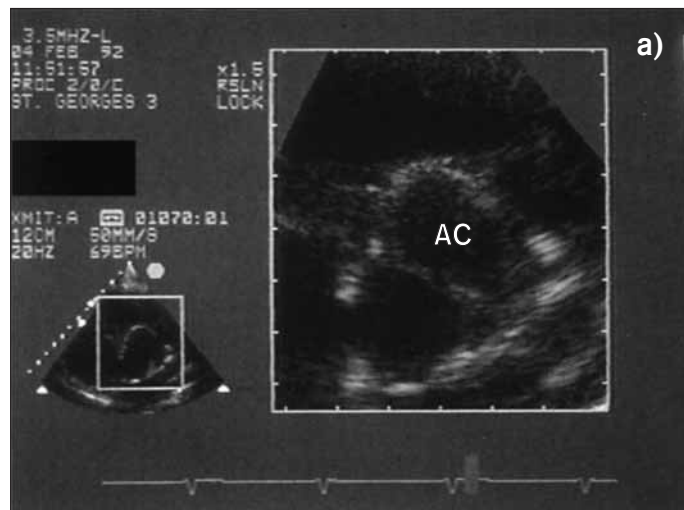
16. EKG u těžké stenózy aorty ukazuje hluboký kmit S ve V1 a vysoké kmity R ve V5 se změnami ST-T poukazuující na hypertrofii levé komory.



17. EKG u pacienta se stenózou aorty, blokáda levého raménka.

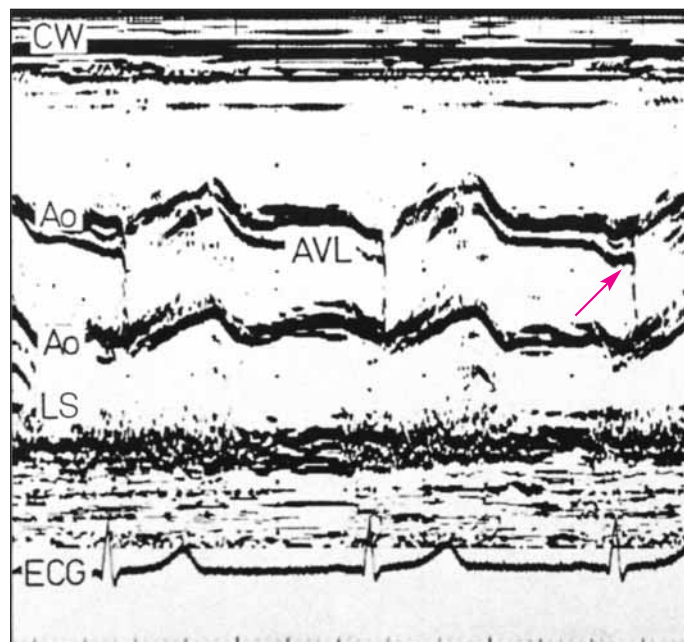


18. Parasternální pohled v dlouhé ose u pacienta s kongenitální bikuspidální chlopní aorty. Cipy jsou lehce ztlustělé a ukazují charakteristické vyklenutí v systole. Lehké rozšíření proximální vzestupné aorty.



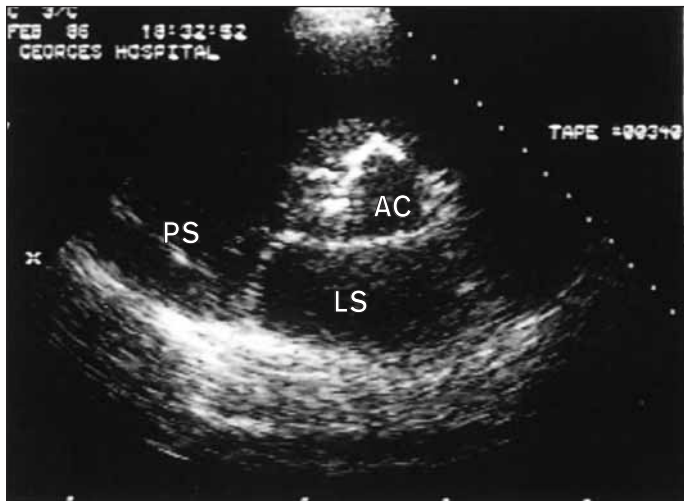
19. Pohled v parasternální krátké ose u pacienta s bikuspidální chlopní aorty (a) ukazuje v diastole diagonální linii uzávěru a (b) v systole otevřené chlopněvé ústí spíše tvaru „citrone“ než trojúhelníku.

AC – aortální chlopeň



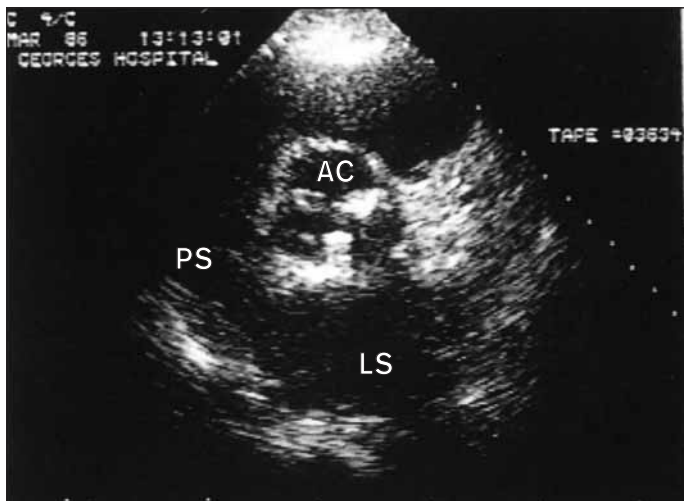
20. M-mode u pacienta s bikuspidální chlopní aorty ukazuje přemístění linie diastolického uzávěru dopředu (šipka).

Kontinuální dopplerovské vyšetření – Ao – LS – levá síň

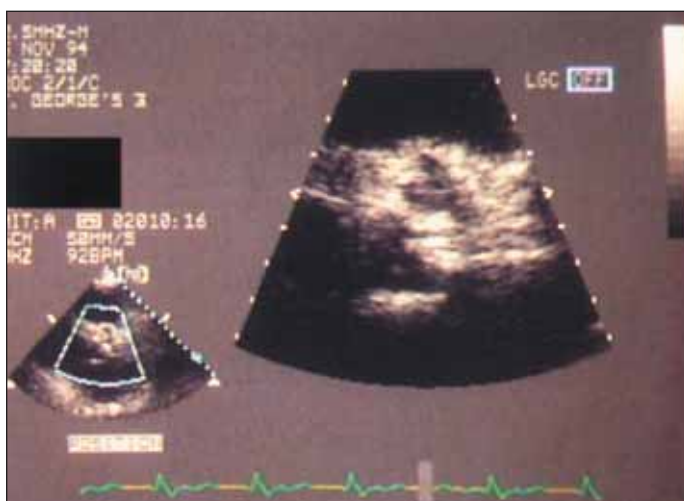

21. Parasternální sekce krátké osy u případu aortální stenózy. Rozmístění kalcifikací může být někdy i klíčem k etiologii: diagonální pruh poukazuje na bikuspidální aortální chlopeň.

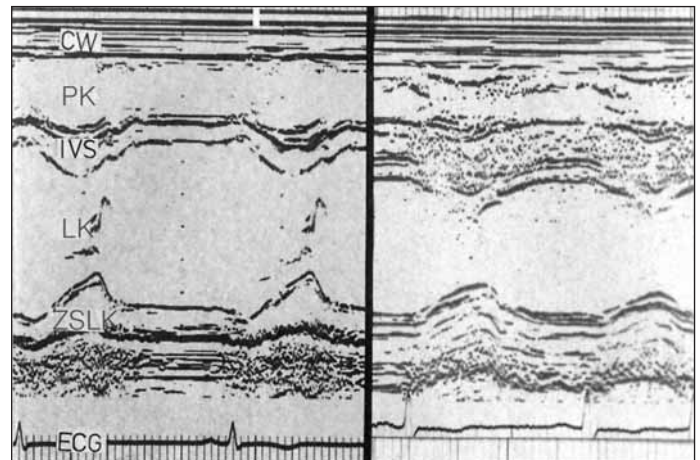
AC – aortální chlopeň, PS – pravá síň, LS – levá síň



22. Parasternální sekce krátké osy u pacienta s revmatickou stenózou aorty. Kalcifikace ve fúzovaných komisurách trojčipé aortální chlopně.

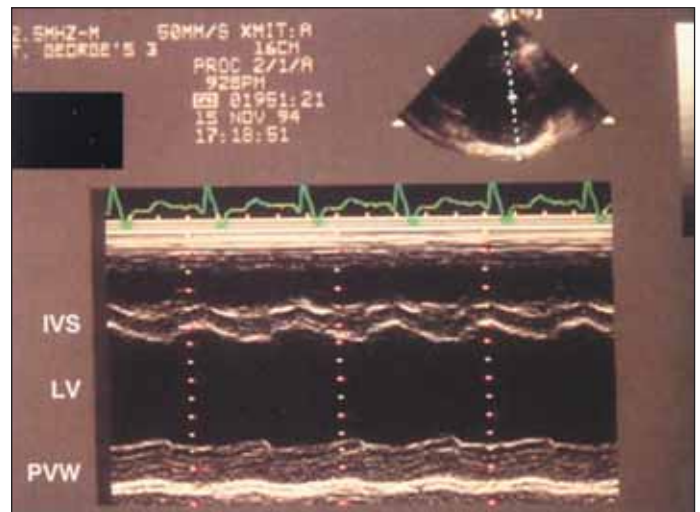


23. Zvětšený parasternální pohled v krátké ose ukazuje těžce kalcifikovanou aortální chlopeň. U pokročilé choroby jsou kalcifikace tak husté, že struktura cípů nemůže být určena a zakrývá etiologii.



24. M-mode vlevo ukazuje normální levou komoru a vpravo případ aortální stenózy s těžkou koncentrickou hypertrofií a značně redukovanou rychlostí časného plnění. Dynamika plnění je podobná jako u mitrální stenózy.

Kontinuální dopplerovské vyšetření – PK – LK – ZSLK



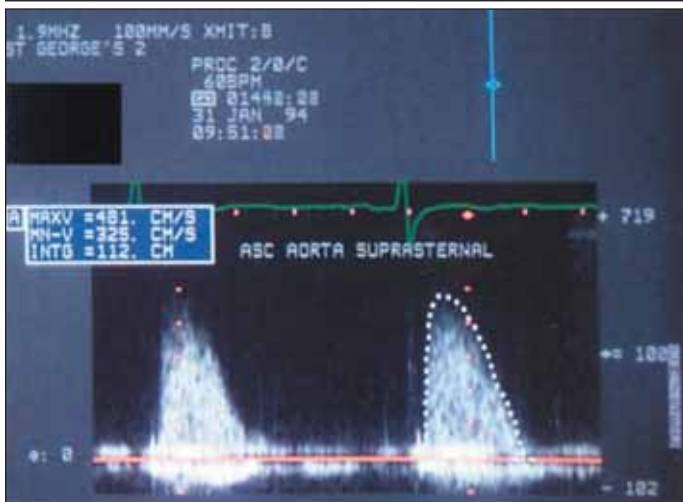
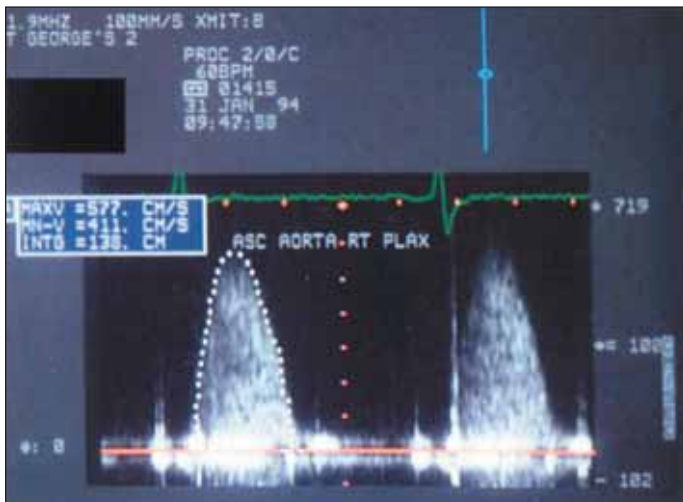

25. M-mode pacienta s dlouhotrvající těžkou stenózou aorty spojenou s omezením systolické a diastolické funkce komory. Levá komora je zvětšená a hypertrofická. Frakce systolického zkrácení je pod 30 % a rychlost diastolického plnění snižena.

systolickou vlnu (hmatná 4. ozva), která vytváří „dvojitý impuls“, poukazující na sníženou komplianci levé komory se zvýšeným enddiastolickým tlakem. Drsný ejekční systolický šelest o nízké frekvenci s opožděným vrcholem a reverzním rozštěpem 2. ozvy (v nepřítomnosti blokády levého raménka Tawarova) ukazuje na prodloužení ejekční doby levé komory u těžké stenózy (9). Intenzita aortální komponenty 2. ozvy je oslabená vlivem nízkého aortálního diastolického tlaku a omezených pohybů chlopně. Ejekční aortální šelest je přítomen jen při pohyblivé chlopně. Nenacházíme jej u supervalvulární a subvalvulární stenózy. Časný diastolický šelest o vysoké frekvenci indikuje přidruženou aortální regurgitaci. Intenzita 1. ozvy je snižena vlivem zvýšeného diastolického komorového tlaku. 3. zvuk je slyšet až při dilataci levé komory.

Vyšetření

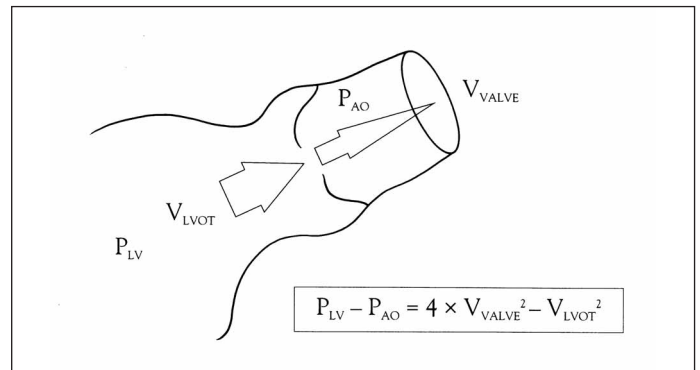
Radiologie

U nekomplikované aortální stenózy je srdeční silueta nezvětšená (10), i když levý okraj je často prominující. Ascendentní aorta může promi-



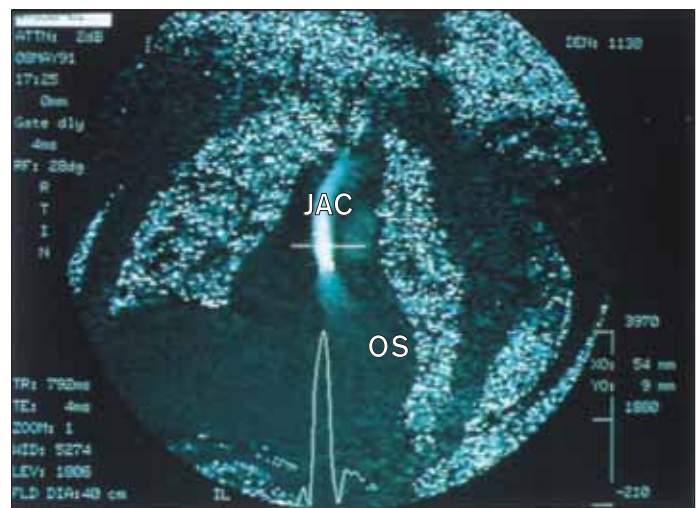
26. Záznam kontinuálním spektrálním dopplerovským vyšetřením z hrotu (nahore), pravého horního parasternálního okraje (uprostřed) a suprasternálně (dole) u mladého muže s hlasitým systolickým šelestem. Vrcholový gradient je vyšší než 130 mmHg, se stejnými hodnotami z hrotu a pravé parasternální hrany. To dokládá, že oba směry paprsku jsou v podstatě sdružené, a potvrzuje technickou správnost záznamu.

novat vlivem poststenotické dilatace (11). V pozdějších stadiích u pacientů s dilatovanou levou komorou radiologicky vidíme zvětšení srdce a zvýšení plicního žilního tlaku (12). Můžeme vidět kalcifikace aortální chlopně, nejlépe při skiagrafii (13). U dospělých svědčí nepřítomnost kalcifikací pro lehčí stenózu.



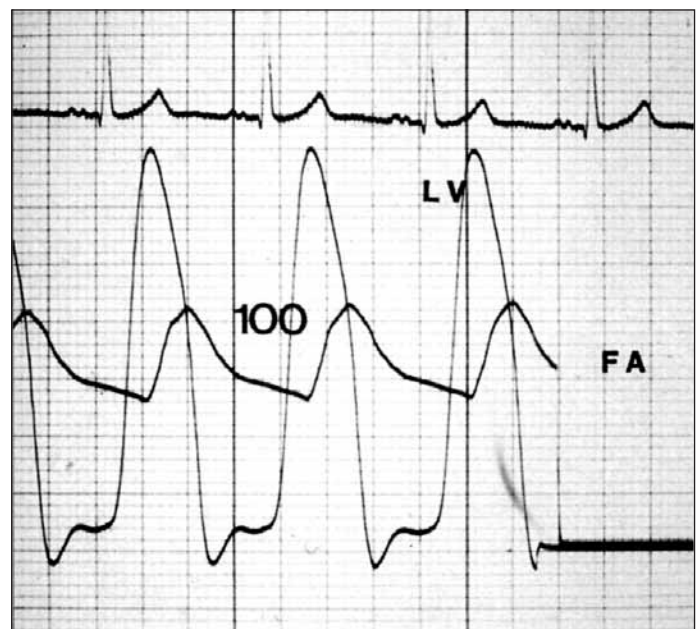
27. Diagram ukazuje teorii měření transvalvulárních gradientů vtokových rychlostí jetu s použitím Bernoulliho rovnice.

P_{LV} = tlak v levé komoře – P_{AO} = tlak v aortě – V_{valve} = rychlost v chlopní – V_{LVOT} = rychlost v levém výtokovém traktu

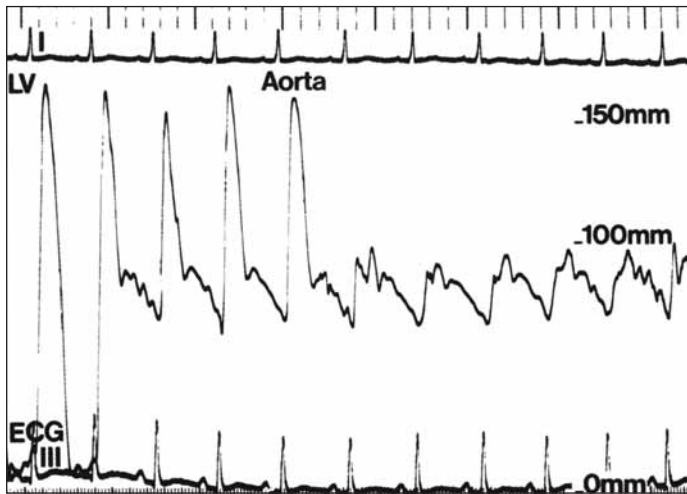


28. Mapování rychlosti u aortální stenózy magnetickou rezonancí. Zobrazovací rovina byla otočena šikmo a ukazuje jet v rámečku vertikálně. Měření vrcholové rychlosti aortálního jetu dává téměř 4m/s, což se rovná tlakovému gradientu 64 mmHg.

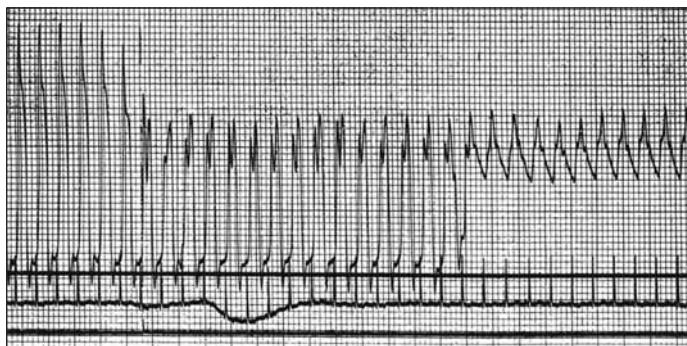
JAC – jet aortální chlopní, OS – obrys srdce



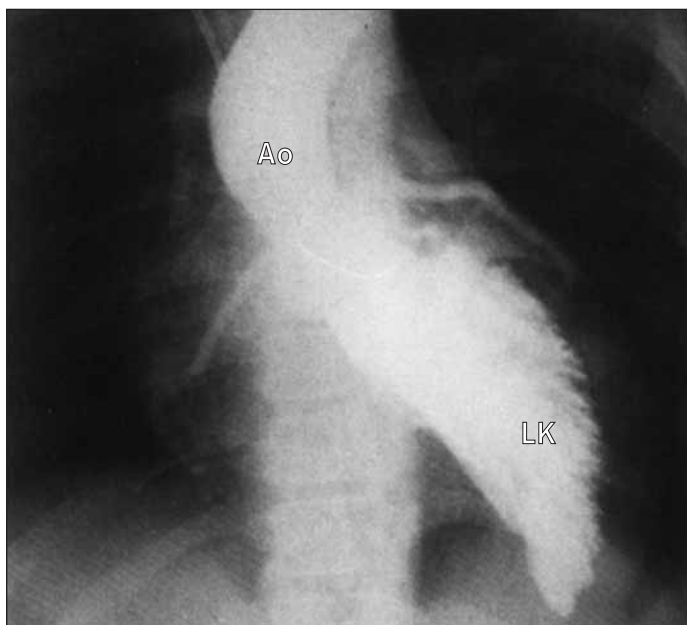29. Tlakový záznam ukazuje gradient přes aortální chlopně.



30. Tlakový záznam ukazuje gradienty u supravulární stenózy při stahování katétru z levé komory do aorty.



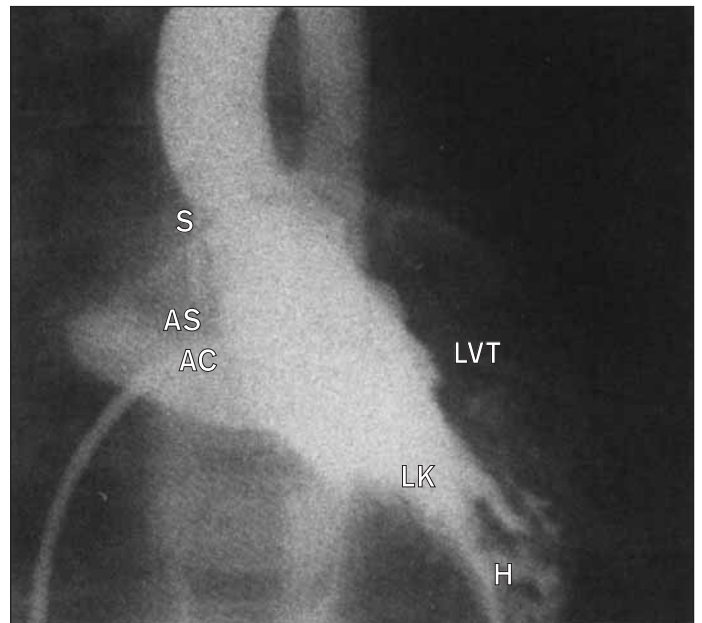
31. Tlakový záznam ukazuje gradienty u subvalvulární stenózy.



32. Angiogram levé komory v pravé přední šikmé projekci u aortální stenózy ukazuje velkou hypertrofii levé komory.

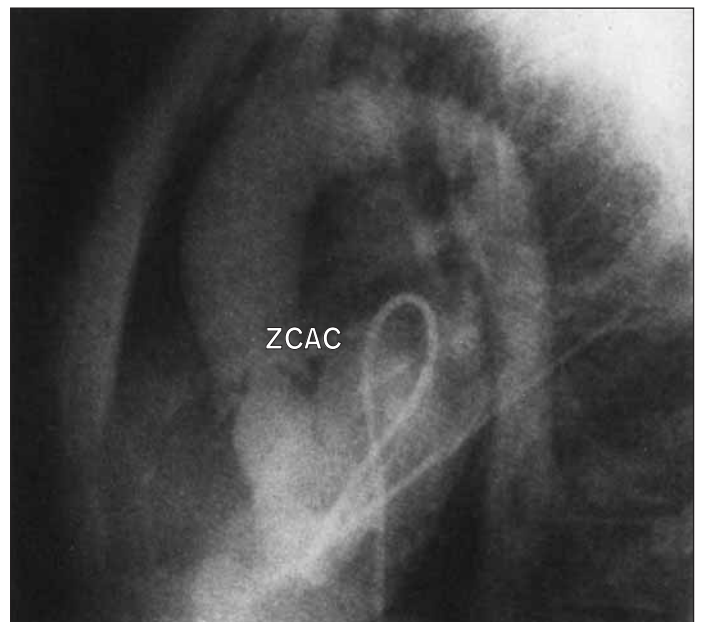
Ao – aorta, LK – levá komora

U supravulární aortální stenózy má srdce radiologicky normální tvar a nenápadnou aortu (14). Můžeme najít též známky stenózy plicní tepny (15). U subvalvulární stenózy je radiogram obvykle normální, avšak příležitostně lze zjistit poststenotickou dilataci aorty.



33. Systolický rámeček u pacienta z obrázku 32 ukazuje ztluštělou kopulovitou chlopeň.

AC – aortální chlopeň, AS – aortální sinusy, S – stenóza, LVT – levá věnčitá tepna, LK – levá komora, H – hypertrofie a silný papilární sval

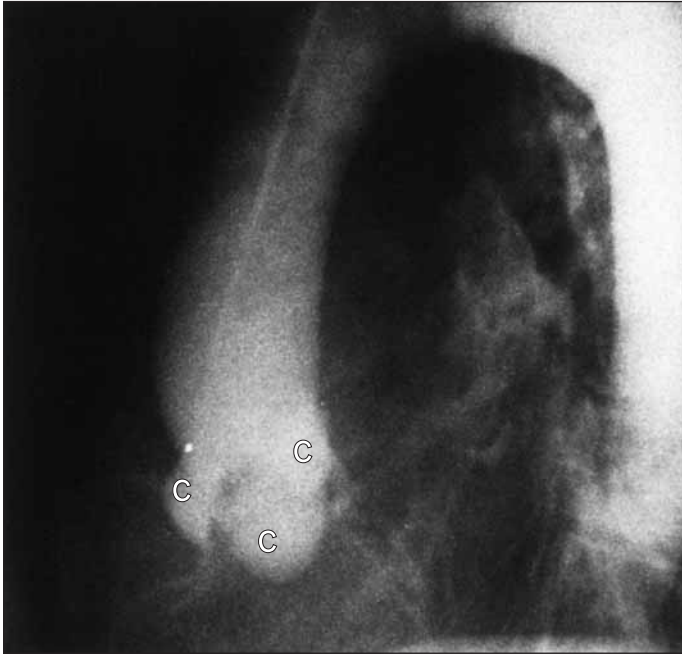

34. Komorový angiogram v laterálním pohledu u aortální stenózy ukazuje ztluštělou kopulovitou chlopeň a poststenotickou dilataci aorty.

ZCAC – ztluštělé cípy aortální chlopně

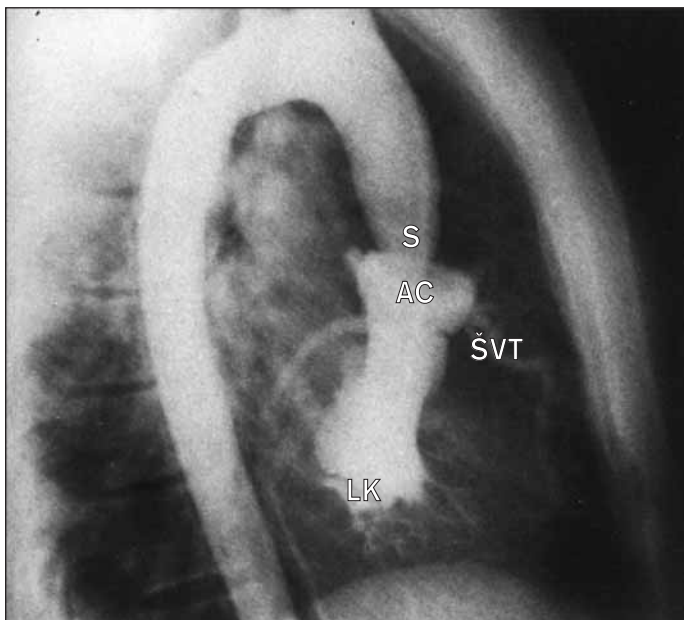
Elektrokardiografie

U většiny pacientů s významnou stenózou aorty nalézáme známky hypertrofie levé komory a s abnormalitami ST-T-typu levokomorového strainu. Osa QRS je ve frontální rovině u koncentrické hypertrofie obvykle normální (16). U některých pacientů vidíme nízké kmity R v pre-kardiálních svodech (obraz pseudoinfarktu) vlivem těžké hypertrofie nebo blokády levého raménka (17). Elektrokardiogram je normální asi u 10 % pacientů. Komorové arytmie jsou zjišťovány ambulantním monitorováním u 20–25 % pacientů.



35. Boční angiogram u aortální stenózy ukazuje ztlustělé rigidní cípy aortální chlopně

C – cípy



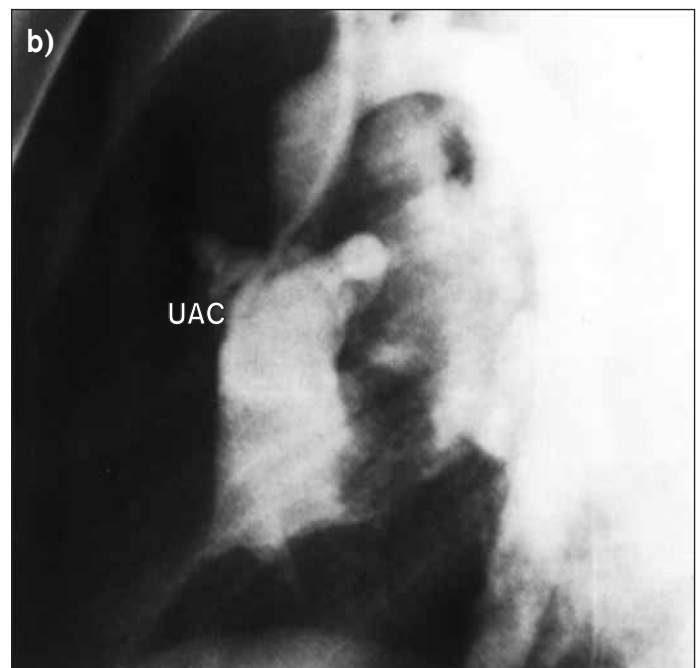
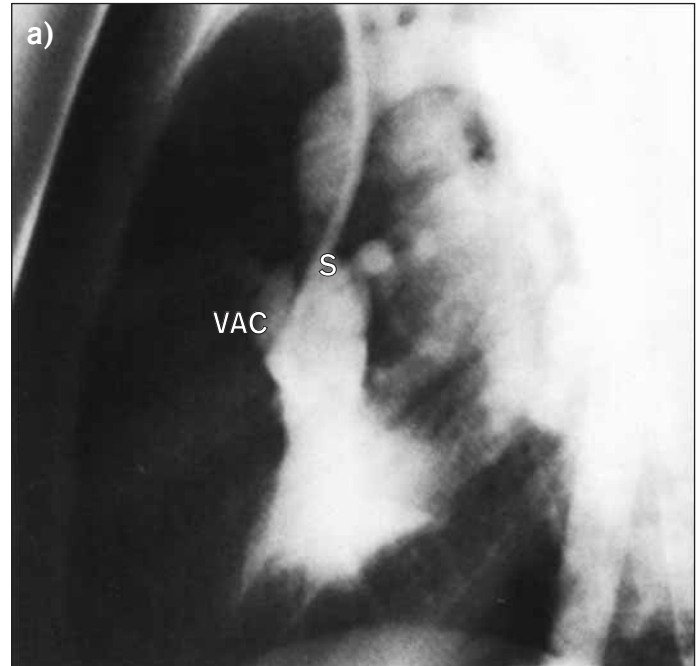
37. Angiogram levé komory v bočním pohledu ukazuje supravulární stenózu a hypertrofii levé komory.

S – stenóza, AC – aortální chlopeň, ŠVT – široké věnčité tepny, LK – levá komora

Echokardiografie

Nestenózující bikuspidální aortální chlopeň poznáme v pohledu v dlouhé ose v systole podle „vyklenutí“ chlopně a v krátké ose podle tvaru orificia (18, 19). M-mode může ukázat zřetelně excentrickou uzavírací linii (20), avšak v některých případech normální. Kde se vyvíjí stenóza, ztlusnění a kalcifikace postupně zahlazují detaily struktury a pohybů chlopně (21–23).

Významná stenóza u dospělých pacientů je nepravděpodobná, jestliže vidíme jasnou separaci cípů v systole a není-li přítomna hypertrofie ko-

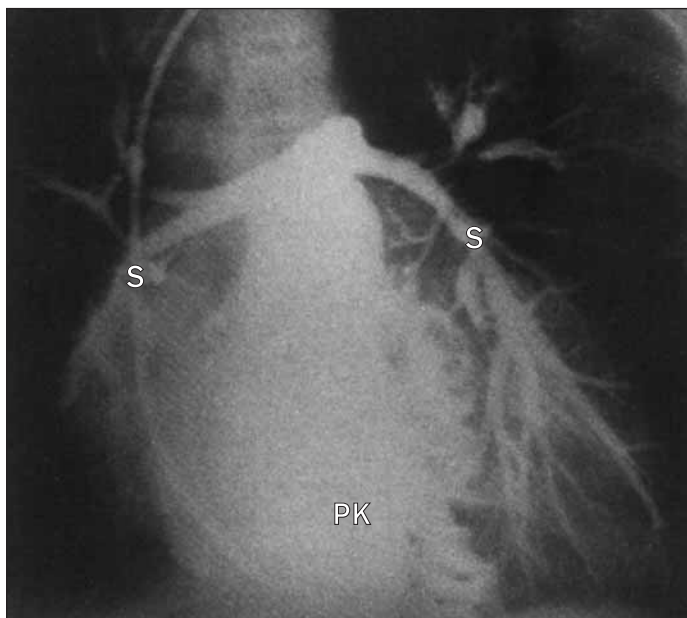


36. Boční aortogram u supravulární stenózy aorty. (a) V systole je stenóza zřetelně viditelná nad aortální chlopní. Můžeme vidět, že její cípy téměř okludují koronární tepny. (b) V diastole se koronární cípy pohnuly pryč od zřetelně dilatovaných koronárních arterií, které jsou ve vysoké tlakové zóně mezi chlopní a supravulární stenózou.

VAC – vyklenutí aortální chlopně, S – supravulární stenóza, UAC – uzavřená aortální chlopeň

mory. Echokardiografie také umožňuje posouzení stupně hypertrofie (24), systolické (25) a diastolické funkce.

Možnost měření tlakových gradientů na chlopní pomocí kontinuálního dopplerovského vyšetření přesně posoudí šíři poškození a je hlavním příspěvkem dopplerovského vyšetření pro kardiologii. Záznamy vrcholové a průměrné rychlosti provádíme v apikální, pravé parasternální a případně suprasternální projekci (26). Odpovídající tlakové gradienty jsou počítány pomocí Bernoulliho rovnice ($\text{gradient} = 4V_{\text{max}}^2$) (27). Současné echokardiografické změření tepového objemu levé komory



38. Angiogram pravé komory v antero-posteriorní projekci u téhož pacienta (37) ukazuje stenózu plicnice.

PK – pravá komora, S – stenózy plicních tepen

umožňuje vypočítání plochy aortální chlopně. Je to důležité u pacientů se systolickou dysfunkcí, u nichž neodráží tlakový gradient tíži poškození. Kombinované užití zobrazení s barevným dopplerovským vyšetřením, transtorakálně nebo transezofageálně, lokalizuje anatomické místo obstrukce výtokového traktu a odhalí další přidružené abnormality levé komory.

Nukleární techniky

Nukleární techniky detekující změny objemu levé komory se užívají v klinické praxi výjimečně.

MRI a CT

Obě metody lze užit u pacientů s aortální stenózou k vyhodnocení levokomorové funkce a masy. Pomocí MRI můžeme měřit také aortální tok a transvaskulární gradient (28), nicméně zobrazovací techniky užíváme pouze u vybraných pacientů.

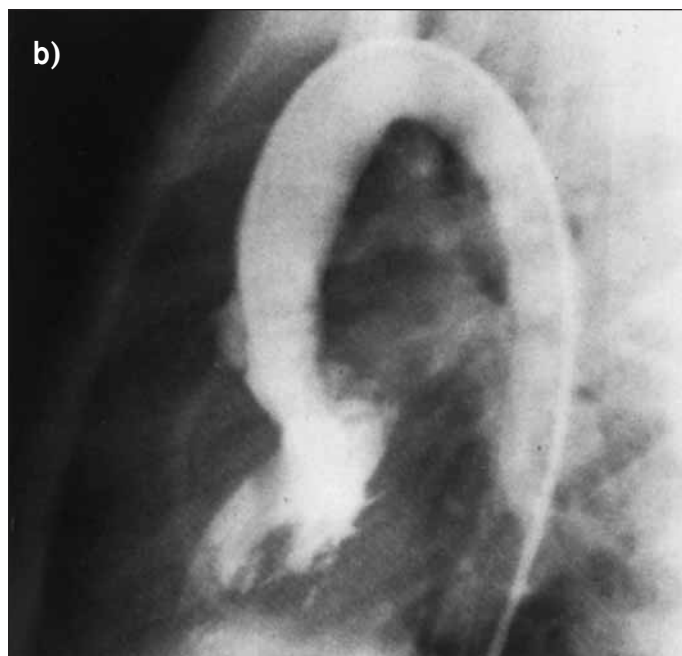
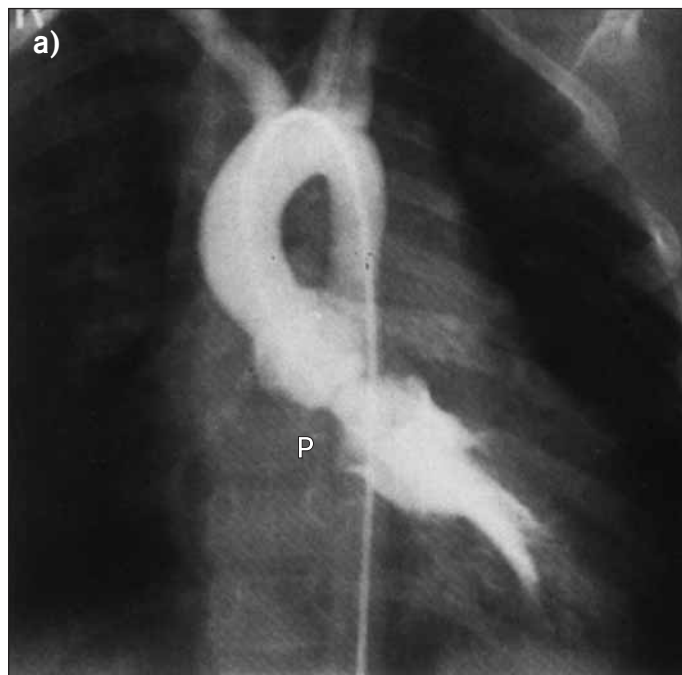Srdeční katetrizace a angiografie

Koronární arteriografie je předoperačně indikována u pacientů s i bez anginy pectoris.

Srdeční katetrizace je indikována, nemůže-li být závažnost aortální stenózy určena neinvazivně. Valvulární stenóza má transvalvulární systolický tlakový gradient (29), zatímco u supra- a subvalvulární stenózy vidíme tlakový gradient mezi supra- a subvalvulárním oddílem a aortou (30) a u subvalvulární stenózy uvnitř levé komory (31). U pacientů s vý-

41. Základy léčení aortální stenózy.

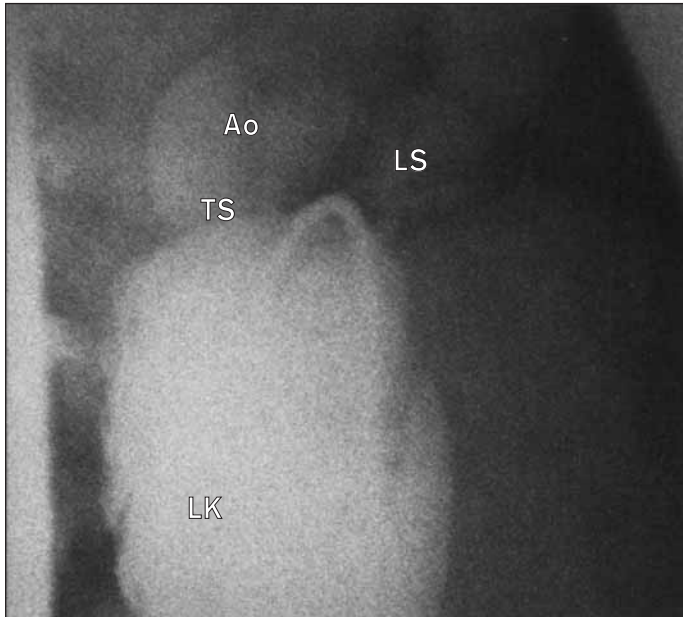
1. Symptomatictí pacienti s významnou aortální stenózou vyžadují náhradu chlopně bez ohledu na stav levokomorové funkce (41).
2. Katérová aortální valvuloplastika je indikována jako dočasné a záchranné řešení.
3. Arteriální vazodilatancia u pacientů s lehkou a středně těžkou stenózou aorty mohou zlepšit příznaky a levokomorovou funkci, jsou však kontraindikována u těžké stenózy.
4. Udržení sinusového rytmu je prospěšné.
5. Antibiotická profylaxe endokarditidy je indikována vždy.



39. Levá ventrikulografie u subaortální stenózy. Ve frontálním pohledu (a) vidíme přepážkovitou linii subaortální stenózy P ležící právě pod úrovní aortálních cípů. K povšímnutí jsou svalové imprese v levokomorové dutině svědčící pro závažnou hypertrofii levé komory. V laterálním pohledu (b) vidíme hypertrofii, avšak žádnou přepážku. Znázornění přepážky u subaortální stenózy je nejlépe vidět na echokardiografii. Viditelnost při ventrikulografii závisí významně na volbě projekce.

znamnou stenózou aorty a hypertrofií levé komory s abnormální diastolickou funkcí levé komory nacházíme zvýšený diastolický tlak v levé komoře. Sekundární plicní hypertenze a známky selhání pravé komory nejsou běžné.

Levokomorovou hypertrofii může zjistit pomocí kontrastní ventrikulografie (32), kterou je však nutno provádět při dostatečném echokardiografickém vyhodnocení výjimečně. U valvulární stenózy angiografie může také odhalit ztluštění chlopněných cípů a systolické vyklenování se středovým ejekčním jetem (33–35).



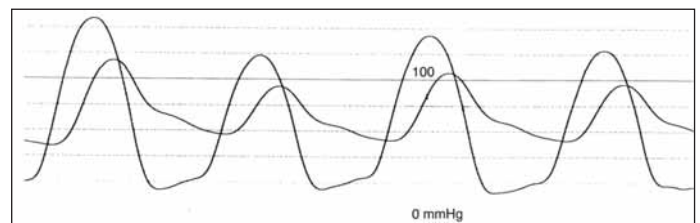
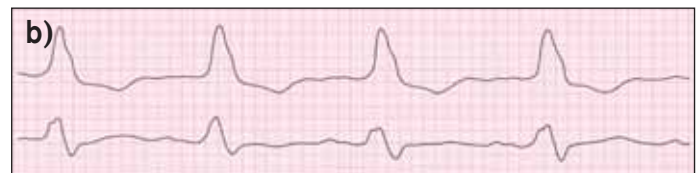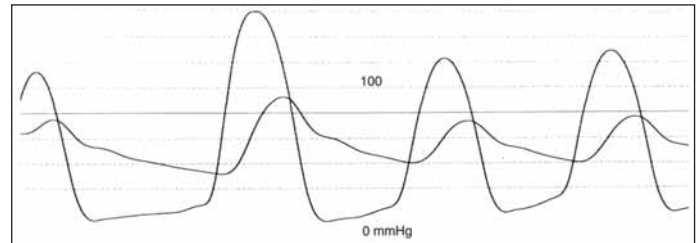
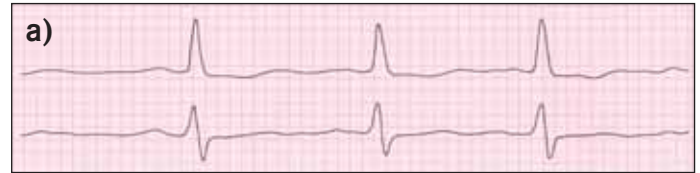40. Angiogram levé komory u tunelové subaortální stenózy. Subaortální „přepážka“

LK – levá komora, TS – tunelová stenóza, Ao – aorta, LS – levá síň

U supravulvární stenózy ukazuje angiografie obstrukční léze nad Valsalvovým sinusem (36, 37). Jsou-li přítomny přídatné stenózy arterie pulmonální, můžeme je vidět na pravostranném angiogramu (38). U subvalvulární stenózy jsou na angiogramu levé komory subvalvulární obstrukce (39) nebo difuznější fibromuskulární léze (40). Přidružená aortální regurgitace může být znázorněna aortograficky.

Základy léčeni

Symptomatictí pacienti s významnou aortální stenózou by měli být vždy indikováni k náhradě chlopně bez ohledu na stav levokomorové funkce (41). U některých vysoce rizikových pacientů může být nejprve provedena katérová aortální valvuloplastika, aby se před chirurgickým zákrokem upravil klinický stav a funkce levé komory (42). Valvuloplastika se též hodí pro nemocné, u nichž je chirurgické řešení kontraindikováno, i když riziko restenózy během 6 měsíců je 60–70 %. U pacientů s lehkou a středně těžkou stenózou aorty se srdečním selháním mohou vazodilatancia zvýšit srdeční výdej a zlepšit stav. Vazodilatancia jsou kontraindikována u těžké stenózy. Fibrilace síní má být léčena digitalisem a měl by být učiněn pokus o udržení sinusového rytmu antiarytmiky. Antibiotická profylaxe endokarditidy je indikována vždy.



42. Katérová balonková valvuloplastika u pacienta s aortální stenózou vedla k podstatnému snížení tlakového gradientu. (a) Před valvuloplastikou byl vrcholový systolický gradient mezi aortou a levou komorou 55–75 mmHg, (b) po valvuloplastice se snížil na zhruba 30 mmHg.

Pokračování příště:

Aortální regurgitace

Klinická kardiologie (obrazový text)

www.medic.cz