

Ako monitorovať detského pacienta a adolescenta s diabetickou retinopatiou: kazuistika 20-ročnej pacientky a angio OCT

How we should monitor a child patient and adolescent with diabetic retinopathy: case report of 20-years-old female patient and angio OCT

Mária Molnárová^{1,2}, Miroslava Zelníková^{1,2}

¹ Očná klinika Jesseniovej LF UK a UNM, Martin

² VIKOM s.r.o. – 1. žilinské očné centrum, Žilina

✉ MUDr. Mária Molnárová, PhD. | molnarova.maria.sk@gmail.com | www.vikom.cz

Kľúčové slová

angio OCT
diagnostika
vyšetrenie sietnice
zobrazovacia vyšetrovacia
metóda

Key words

angio OCT
diagnostics
retinal examination
imaging examination method

Doručené do redakcie/

Received 1. 2. 2017

Prijaté po recenzii/

Accepted 13. 3. 2017

Abstrakt

Na kazuistike 20-ročnej pacientky s 15-ročnou históriou DM 1. typu chceme priblížiť zásady moderných princípov diagnostiky a neinvazívneho monitorovania vývoja diabetetickej retinopatie. Okrem dobrej anamnézy a klinického vyšetrenia v súčasnosti nezastupiteľnú rolu zohrávajú zobrazovacie vyšetrovacie metódy – fluoreceínová angiografia (FAG) na dvojdimenzionálne zobrazenie sietnicového cievneho riečišťa a optická koherentná tomografia (OCT) na vyšetrenie sietnice v priereze. Princiipiálne novou neinvazívnou zobrazovacou vyšetrovacou metódou cievneho riečišťa sietnice a súčasne aj vaskulatury a perfúzie cievovky je optická koherentná tomografická angiografia (angio OCT), ktorá poskytuje trojdimenzionálne zobrazenie sietnicovej i cievovkovej vaskulatury. Kým FAG je invazívna vyšetrovacia metóda so všetkými rizikami invazívnych vyšetrovacích metód, časovo i finančne náročná a je kontraindikovaná u tehotných a u pacientov so závažnou nefropatiou, angio OCT je neinvazívna, spoľahlivá, rýchla, nenáročná na prevádzku, kedykoľvek opakovateľná a bezpečná zobrazovacia vyšetrovacia metóda.

Abstract

We are presenting modern principles of diagnostics and non-invasive monitoring of diabetic retinopathy on a case report of 20-years-old female patient with a 16 years history of type 1 diabetes mellitus. Beside good history and clinical examination the most important part lies on the imaging diagnostic methods. Fluorecein angiography (FAG) to display two-dimensional retinal vascular system and optical coherence tomography (OCT) for retinal examination in cross section. Angio OCT is a new non-invasive imaging examination method of retinal vascular plexuses and choroideal vasculature. Angio OCT provides three-dimensional views of retinal and choroidal vasculature. While FAG is an invasive examination method with all the risks of invasive examination methods. Is time-consuming, costly and contraindicated in pregnant women and patients with severe nephropathy. Angio OCT is noninvasive, reliable, fast, easy to operate, at any time repeatable and safe imaging examination method.

Úvod

Vzhľadom na multifaktoriálnu etiopatogenézu diabetickej retinopatie (DR) a diabetického edému makuly (DEM) je klinické vyšetrenie dôležité pre stanovenie diagnózy DR a DEM, určenie prognózy ochorenia,

Tab. 1 | Porovnanie angio OCT vs FAG

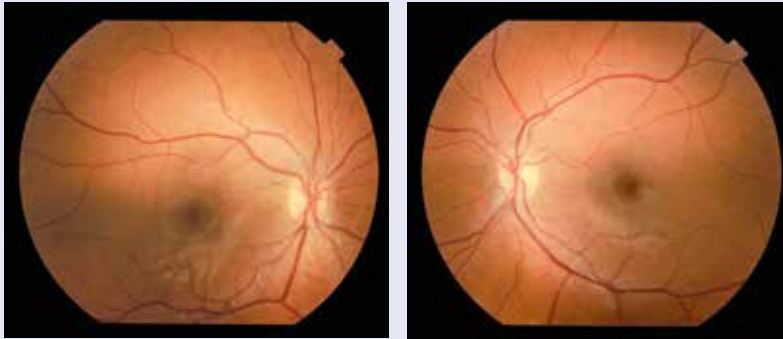angio OCT	FAG
neinvazívna	invazívna
rýchla (trvanie 3 s)	trvanie 10–20 minút
reprodukovateľná podľa potreby	?
jednoduchá	náročná na čas i financie
bezpečná	riziko nežiaducich účinkov a alergických prejavov vrátane anafyktického šoku
trojdimenzionálne zobrazenie	dvojdimeznionálne zobrazenie

monitoring ochorenia, indikáciu a realizáciu správnej liečby.

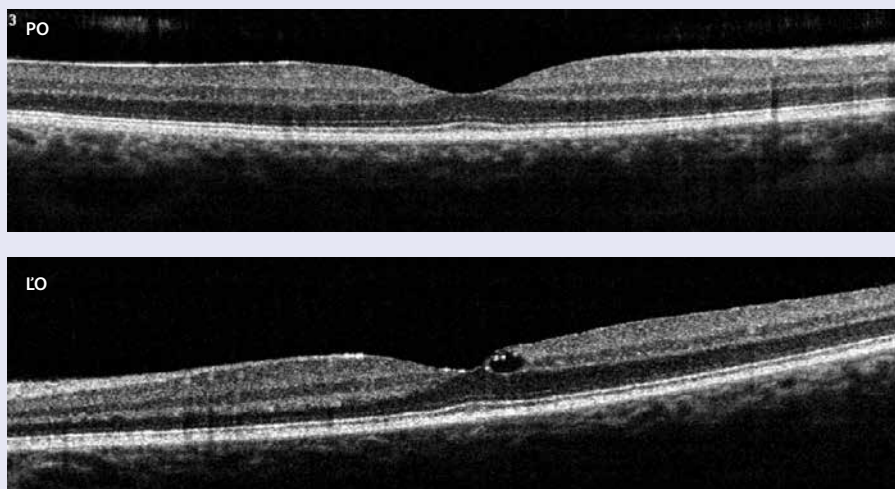
V anamnéze detského a juvenilného pacienta s DM sa treba zamerať na dĺžku trvania DM, jeho liečbu, životosprávu a na prípadný výskyt iných závažných celkových ochorení. Veľmi dôležitou súčasťou anamnézy je otázka kompenzácie DM, kontroly glykémii a dlhodobej kontroly glykémii (hodnota glykovaného hemoglobínu) [1].

Okrem základných vyšetrovacích metód je u pacientov s diabetickou retinopatiou potrebné venovať osobitnú pozornosť výberu a vyhodnoteniu špeciálnych zobrazovacích vyšetrovacích metód, a to invazívnej fluoresceinovej angiografie (FAG) a neinvazívnej optickej koherentnej tomografie (OCT) a optickej koherentnej tomografickej angiografie (angio OCT).

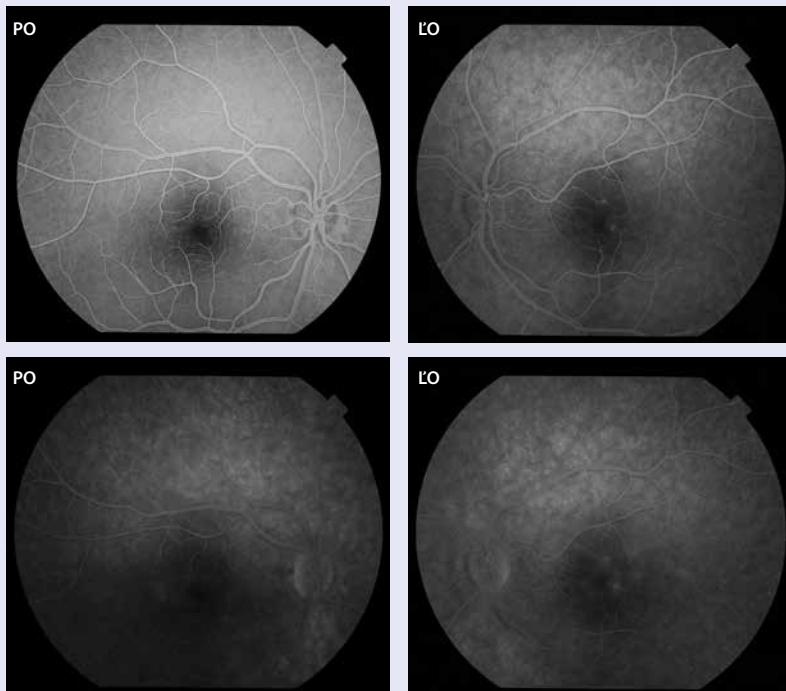
Obr. 1. Incipientná NPDR obojstranne. Vpravo jedna mikroaneuryzma perifoveálne k č. IX a drobná intraretinálna hemorágia 1 a 1/2 PD peripapilárne k č. XI, vľavo v MK jedna mikroaneuryzma pri č. I. v samotnej fovei tvrdé exsudáty a jedna bodkovitá intraretinálna hemorágia v strednej periférii pri č. I



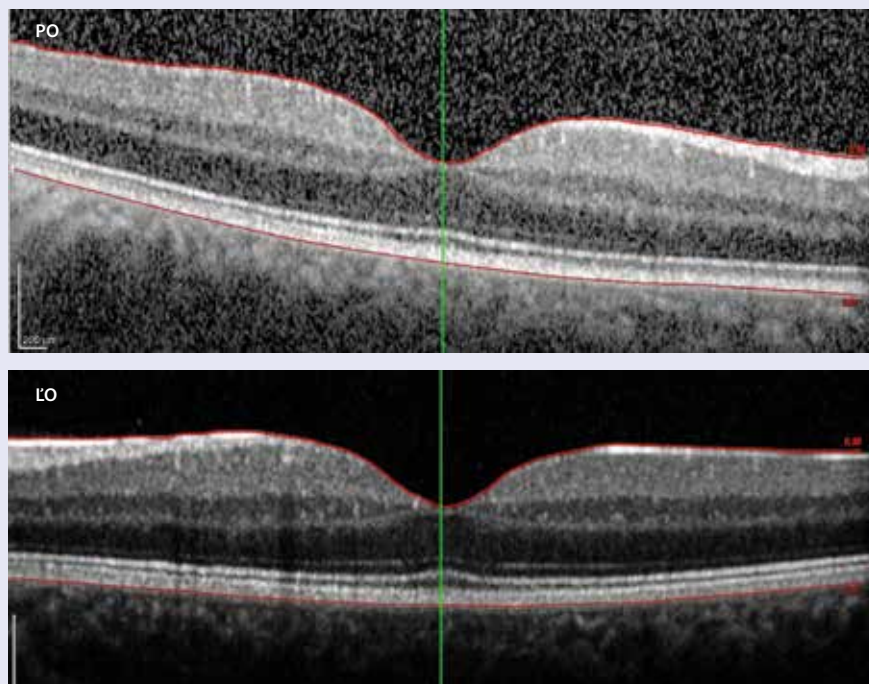
Obr. 2. Optická koherentná tomografická angiografia: pravé oko (PO) – makula má normálnu stratifikáciu s fyziologickou foveálnou depresiou, ľavé oko (LO) makula s mierne oploštenou foveálnou depresiou a počinajúcim fokálnym diabetickým edémom makuly



Obr. 3. FAG pravého oka (PO) a ľavého oka (ĽO). V centre niekoľko drobných mikroaneurýziem, s naznačenou hypofluorescenciou z presakovania, viac vľavo



Obr. 4. OCT 26. 2. 2016: pravé oko (PO) stále nález fyziologický, ľavé oko (ĽO) – fokálny edém makuly je už vstrebaný, foveálna depresia v norme



Na zobrazenie vaskulatury a perfúzie sietnice sa od roku 1961 až donedávna (do roku 2015) používala jediná invazívna zobrazovacia vyšetrovacia metóda – fluoresceínová angiografia (FAG) [2]. Od roku 2015 sa na zobrazenia sietnicovej a zároveň aj cievkovej vaskulatury a perfúzie začala rutinne používať principiálne nová neinvazívna zobrazovacia vyšetrovacia metóda – optická koherentná tomografická angiografia (angio OCT) [3].

Tab. 1 poukazuje na výhody resp. nevýhody invazívnej FAG a neinvazívnej angio OCT.

Materiál a metodika

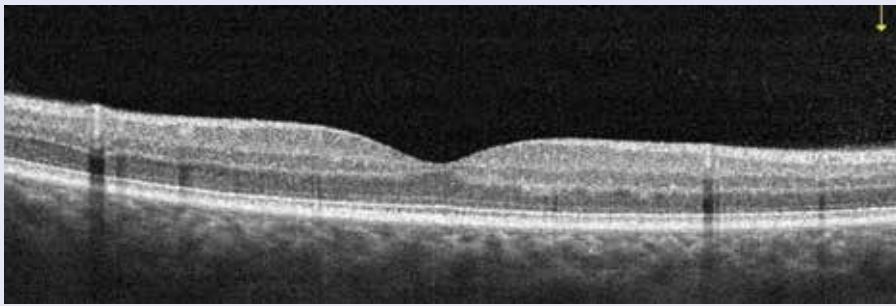
Na kazuistike 20-ročnej pacientky s DM 1. typu (DM1T) poukážeme na modernú diagnostiku a neinvazívny monitoring diabetickej retinopatie.

2. 11. 2015 k nám prišla na prvé vyšetrenie 20-ročná pacientka s 15-ročnou anamnézou DM1T si overiť, či má diabetickeú retinopatiu. V tom čase bola na intenzifikovanej liečbe inzulínom, HbA_{1c} mala 6,2 %. Vizus a vnútroočný tlak obojstranne v norme. Klinickým stereoskopickým vyšetrením očného pozadia zisťujeme na ľavom oku v makule niekoľko mikroaneuryziem a tvrdé exsudáty a v strednej periférii ojedinelé bodkovité intraretinálne hemorágie (obr. 1).

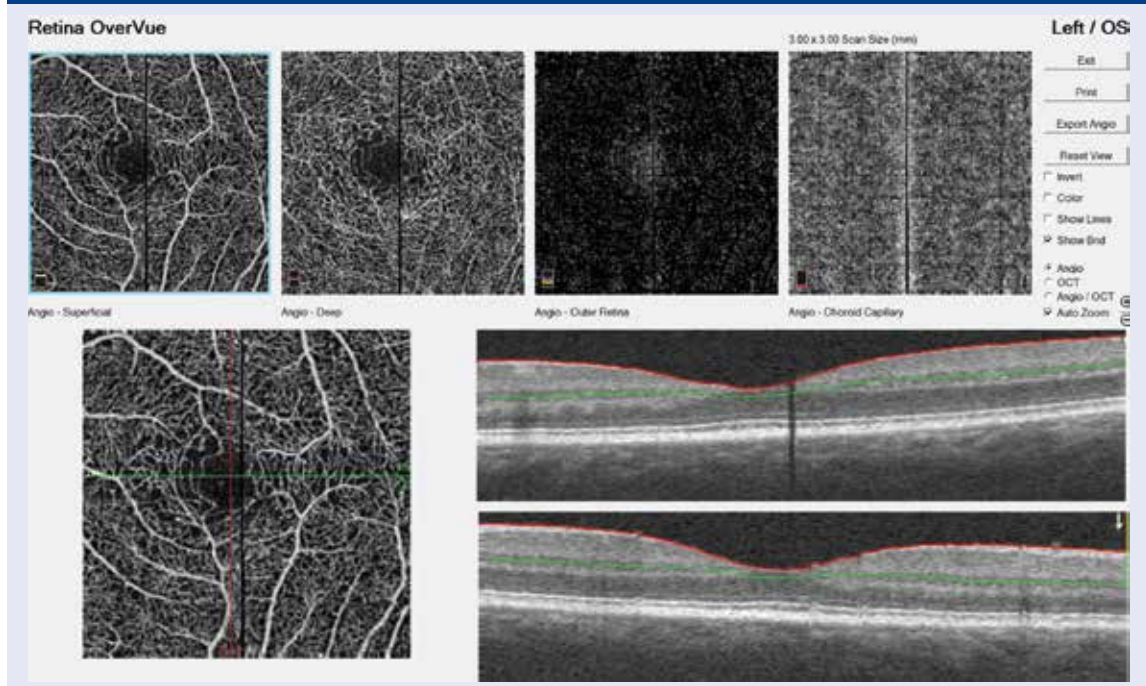
Pomocou optickej koherentnej tomografie nachádzame vľavo malý fokálny edém makuly (obr. 2). Stav sme uzavreli ako počínajúcu neproliferatívnu diabetickeú retinopatiu obojstranne s počínajúcim fokálnym diabetickeým edémom makuly vľavo.

Preto sme o 8 dní indikovali fluoresceínovú angiografiu sietnice s cieľom diferenciacie zdroja tvrdých ex-

Obr. 5. OCT ľavého oka 14. 11. 2016



Obr. 6. AngioOCT ľavého oka s NPDR: zobrazenie povrchového sietnicového plexu, hlbokého sietnicového plexu, vrstvy pigmentového epitelu sietnice a choriokapilaris



sudátov (poruchy hemoretinálnej bariéry) v makule vľavo, v tom čase bola na Slovensku možná len invazívna fluoresceínová angiografia, s neinvazívnou angiografiou – angio OCT sme v tom čase začínali.

10. 11. 2015 sme FAG uskutočnili. Angiografia potvrdila vpravo v arterio-venózne fáze výskyt niekoľkých drobných mikroaneuryziem vo vzdialenosti 400 až 500 μm od foveoly, len s minimálnou hyperfluorescenciou z presakovania. Samotná foveola vpravo bola počas celej FAG intaktná. Vľavo FAG ukázala 2 väčšie mikroaneuryzmy pri č. I a IV vo vzdialenosti 300 až 400 μm od foveoly s jemnou hyperfluorescenciou z presakovania až do foveoly (obr. 3). Stav sme na základe klinického vyšetrenia, OCT a FAG uzavreli ako neproliferatívnu diabetickú retinopatiu obojstranne s počínajúcim fokálnym klinicky signifikantným edémom makuly vľavo. Odporučili sme monitoring za 3–4 mesiace aj s pomocou OCT.

Pri kontrolnom vyšetrení o 3 mesiace (26. 2. 2016) nás pacientka informovala o tom, že má inzulínovú pumpu a HbA_{1c} je stále 6,2 %. Očný nález obojstranne zlepšený,

klinicky došlo k resorpcii drobných intraretinálnych hemorágií, spontánnemu uzavretiu mikroaneuryziem a **resorpcii edému makuly vľavo**. Odporučený klinický i OCT monitoring o pol roka (obr. 4).

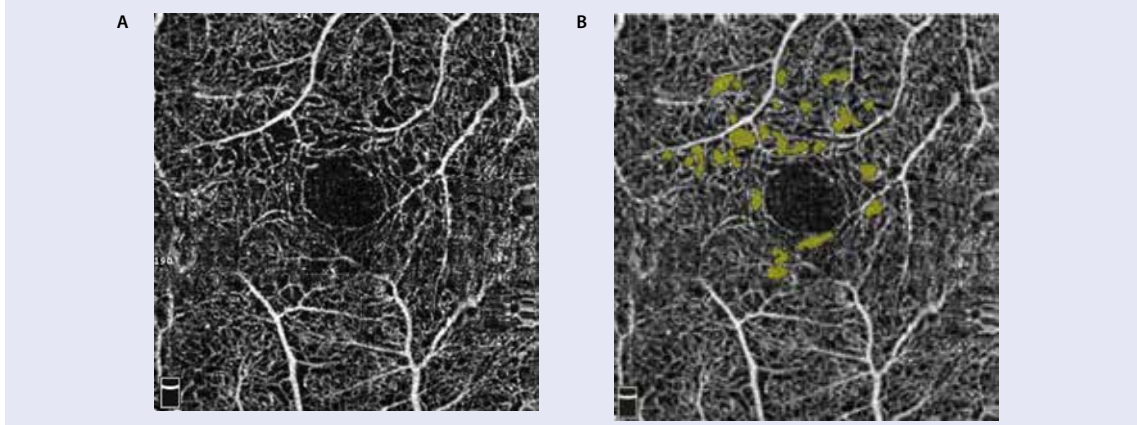
Vyšetrenie 14. 11. 2016 vykazuje funkčnú aj štruktúrnu stabilizáciu nálezu. HbA_{1c} je 5,2 %. OCT je v norme s normálnou stratifikáciou vrstiev sietnice, bez edému neuroretiny (obr. 5).

Angio OCT (obr. 6, obr. 7, obr. 8) ale vykazuje mierne rozšírenie interkapilárnych priestorov juxtafoveálne kapilárnej vaskulatúry sietnice perifoveálne (zvýraznené softwérovou úpravou), zobrazuje niekoľko veľmi drobných mikroaneuryziem a ojedinelé intraretinálne mikrovaskulárne abnormality. Stav uzatvárame ako NPDR obojstranne v tzv. suboftalmoskopickom štádiu (obr. 7, obr. 8).

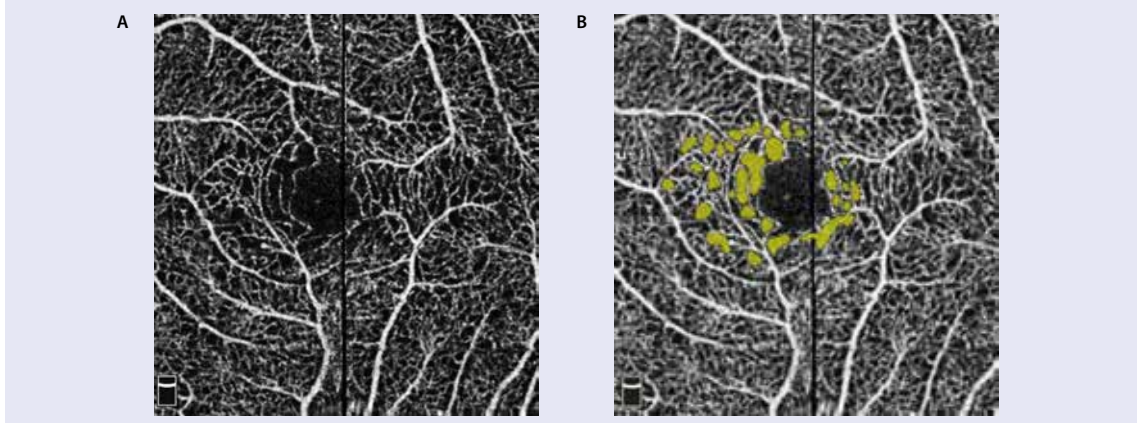
Diskusia

Doteraz je len málo publikovaných prác o možnostiach neinvazívnej angiografickej diagnostiky a nein-

Obr. 7. Angio OCT pravé oko: a) rozšírenie interkapilárnych priestorov juxtafoveálne, b) zvýraznenie rozšírených interkapilárnych priestorov softwérovou úpravou



Obr. 8. Angio OCT ľavé oko: a) rozšírenie interkapilárnych priestorov juxtafoveálne, b) zvýraznenie rozšírených interkapilárnych priestorov softwérovou úpravou



važivnom monitoringu diabetickej retinopatie a diabetickeho edému makuly. Publikované i prezentované dáta [5] preukázali, že angio OCT diabetických očí s PDR v porovnaní s očami bez retinopatie vykazujú abnormality v choriokapilaris alebo mikrovaskulárne abnormality sietnicovej vaskulatúry, ako sú mikroaneuryzmy, remodelácia ciev v blízkosti fyziologickej foveálnej avaskulárnej zóny (FAZ), rozšírenie FAZ, a kapilárnu tortuozitu a dilatácie. Údaje Salza et al podporili užitočnosť angio OCT pri hodnotení FAZ a perifoveálnych interkapilárnych áreí, ktoré sa postupne rozširujú v jednotlivých fázach diabetickej retinopatie (od normálnych očí k PDR). Na angio OCT sa nemusia zobrazíť všetky mikroaneuryzmy, ktoré sa zobrazia pomocou FAG, pretože tok krvi v mikroaneuryzmách môže byť pomalší ako detekovateľný tok. Naopak angio OCT môže zobrazíť mikroaneuryzmy, ktoré neboli detekovateľné pomocou FAG. Angio OCT úspešne zobrazuje iné abnormality sietnicových ciev, ako sú non perfúzne zóny, zníženie hustoty kapilár v makulárnej krajine, ale aj v periférii (čo nepriamo svedčí o sietnicovej hypoxii) a zvýšenú tortuozitu kapilár. De Carlo et al popísali výrazné zmeny pri novo sa vyvíjajúcej proliferatívnej diabetickej retinopatii, potvrdili výbornú vizualizáciu rozšírenej FAZ, rozšírenie perifoveálneho interkapilárneho priestoru, viac mikroaneuryziem, incipientné novovznikajúce NVE a pomocou angio OCT sa dajú zobrazíť tie oblasti kapilárnej non-perfúzie, ktoré sú príliš malé pre vizualizáciu na FAG [4].

Naše 2-ročné skúsenosti sú v súlade s publikovanými referenciami.

Súhrn

Angio OCT sa ukazuje ako prekazateľne veľmi užitočná neinvazívna zobrazovacia vyšetrovacia metóda pre včasnú diagnostiku a neinvazívny monitoring diabetickej retinopatie a diabetickeho edému makuly. Pre deti a adolescentov je cennou vyšetrovacou metódou, lebo je neinvazívna, nevyžaduje žiadnu intravenóznú injekciu kontrastnej látky, vyšetrenie trvá len niekoľko sekúnd a dá sa podľa potreby kedykoľvek opakovať. Kazuistika našej 20-ročnej pacientky s DR ukazuje na prínos a výhody Angio OCT v diagnostike a monitorovaní diabetickej retinopatie.

Literatúra

1. Bressler SB. Diabetes control and complications trial: an ophthalmologist's understanding. *Retina Today* [online] 2009; Suppl. Dostupné z WWW: <http://retinatoday.com/2009/01/supplement/0109_supp_5.php>.
2. Bandello F. Fluorescein angiography in laser treatment of diabetic macular edema. *Ophthalmology* 2001; 108(2): 236–237.
3. Lumbroso B, Huang D, Jia Y et al. *Clinical Guide to Angio-OCT: Non Invasive, Dyeless OCT Angiography*. Jaypee Brothers Medical Pub; New Delhi 2014. ISBN:978–93–5152–399-A.
4. de Carlo TE, Romano A, Waheed NK et al. A review of optical coherence tomography angiography (OCTA). *Int J Retina Vitreous* 2015; 1: 5. Dostupné z DOI: <<http://dx.doi.org/10.1186/s40942-015-0005-8>>.
5. Choi W, Mohler KJ, Potsaid B et al. Choriocapillaris and Choroidal Microvasculature Imaging with Ultrahigh Speed OCT Angiography. *PLoS One* 2013; 8(12): e81499. Dostupné z DOI: <<http://dx.doi.org/10.1371/journal.pone.0081499>>.