Autoimunitní onemocnění centrálního nervového systému v dětském věku – diagnostika (MRI CNS), klinický průběh a léčba

Štěpánová E.[1, 2, 3], Doležalová I.[4, 5], Sagan J.[6, 7], Krahulík D.[8], Hanzlíková P.[9, 10, 11]

[1]Oddělení dětské neurologie FN Ostrava, Ostrava
[2]Katedra klinických neurověd OU Ostrava, Ostrava
[3]FN a LF UP Olomouc, Olomouc
[4]1. Neurologická klinika Fakultní nemocnice u sv. Anny, Brno
[5]Lékařská fakulta Masarykovy univerzity, Bohunice
[6]Klinika infekčního lékařství, FN Ostrava, Ostrava
[7]Katedra interních oborů, Lékařská fakulta, Ostravská univerzita, Ostrava
[8]Neurochirurgická klinika FN a LF UP Olomouc, Olomouc
[9]Ústav radiodiagnostický FN Ostrava, Ostrava
[10]Ústav zobrazovacích metod OU Ostrava, Ostrava
[11]Radiologická klinika FN a LF UP Olomouc, Olomouc

SOUHRN
Autoimunitní encefalitidy jsou autoimunitně podmíněná onemocnění centrálního nervového systému s převážným postižením mozkové kůry. Jedná se o heterogenní skupinu stavů projevující se nově vzniklým neurologickým a psychiatrickým deficitem u dříve zdravých dětí. Tyto poruchy se odlišují závažností, klinickým průběhem a etiologií. Na rozdíl od dospělé populace u dětí převládají neparaneoplastické encefalitidy. V rámci prognózy a léčby je nejdůležitější identifikovat přítomnost antineuronálních protilátek. Rozlišujeme protilátky proti povrchovým antigenům nebo intracelulárním antigenům. Autoimunitní onemocnění příznivě reagují na imunoterapii, proto je nezbytná rychlá diagnostika a včasná léčba, která může vést k rychlejší úzdravě, snížení frekvence relapsů a kognitivního deficitu. Naše sdělení se zaměřuje na diagnostické a léčebné zkušenosti s nejfrekventovanějšími autoimunitními encefalitidami a protilátkami zprostředkovanými demyelinizačními syndromy v dětském věku ve Fakultní nemocnici Ostrava.

KLÍČOVÁ SLOVA
autoimunitní encefalitidy – antineuronální protilátky – magnetická rezonance

ABSTRACT
Štěpánová E., Doležalová I., Sagan J., Krahulík D., Hanzlíková P.: Autoimmune diseases of the central nervous system in childhood – diagnosis (MRI CNS), clinical course, and treatment

Autoimmune encephalitis is a group of autoimmune-related diseases of the central nervous system with the predominant involvement of the cerebral cortex. It is a heterogeneous group of conditions manifested by newly emerging neurological and psychiatric deficits in previously healthy children. These disorders differ in severity, clinical course, and aetiology. Unlike the adult population, non-paraneoplastic encephalitis is prevalent in children. Antineuronal antibodies are the most critical prognostic and therapeutic indicators. Antibodies are directed either against surface antigens or intracellular antigens. Autoimmune diseases respond favourably to immunotherapy. Therefore, rapid diagnosis and timely treatment are essential and can lead to faster recovery and lower rates of relapses and cognitive deficits. This article focuses on the diagnostic and therapeutic experience with the most common types of autoimmune encephalitis and antibody-mediated demyelinating syndromes in childhood at the University Hospital Ostrava.

KEY WORDS
autoimmune encephalitis – antineuronal antibodies – magnetic resonance imaging

Epidemiol Mikrobiol Imunol, 2025; 74(1): 65–75
https://doi.org/10.61568/emi/11-6445/20250128/139688

proLékaře.cz | 2.2.2026

ÚVOD

Autoimunitní encefalitidy – charakteristika

Autoimunitní encefalitidy predilekčně postihují mozkovou kůru, ale mohou být kombinovány i se zánětem v oblasti bílé hmoty, mozkového kmene, míchy nebo mozkových obalů. V článku se soustřeďujeme na projevy onemocnění v dětském věku, v tomto období je incidience 1–2 případy na 100 000 dětí a mladistvých do 18 let za rok. Autoimunitní encefalitidy vznikají působením patogenních protilátek nebo autoagresivních imunitních buněk takzvaných T-lymfocytů [1].

Dělíme je do dvou skupin:

1. Paraneoplastické encefalitidy: Protilátky asociované s paraneoplastickými encefalitidami jsou spojeny s nádorovým onemocněním. Imunitní systém reaguje na epitop nádorové tkáně, což vede k tvorbě autoprotilátek, které zkříženě reagují s intracelulárními antigeny centrální nervové soustavy (CNS).

2. Neparaneoplastické encefalitidy: V tomto případě je geneze protilátek odlišná. Jedná se o protilátky cílené proti povrchovým antigenům nervové tkáně, konkrétně proti receptorům či komplexům iontových kanálů.

Pro diagnostiku, léčbu a prognózu je nejdůležitější průkaz charakteru a typu antineuronální protilátky. Protilátky proti povrchovým antigenům, které nacházíme u neparaneoplastických encefalitid, jsou považovány za přímo patogenní svou vazbou na cílový antigen. Povrchový antigen je po navázání konkrétního typu protilátky internalizován, tímto mechanismem dochází k úbytku funkčních receptorů na cytoplasmatické membráně nebo ke zničení cílové buňky např. mechanismem komplementem zprostředkované buněčné smrti (např. protilátky proti glutamátovým N-metyl-D-aspartátovým receptorům [anti-NMDAR protilátky]). Protilátky proti intracelulárním antigenům nejsou považovány za přímo patogenní, v těchto případech hraje významnou roli buněčná imunita (např. protilátky proti dekarboxyláze kyseliny glutamové [anti-GAD protilátky]).

V případě detekce specifického typu protilátky hovoříme o **jisté autoimunitní encefalitidě**.

Velká část pacientů nemá v séru a likvoru protilátky přítomné nebo je nejsme schopni dosavadními laboratorními technikami detekovat. Nesplňují tedy kritéria jisté autoimunitní encefalitidy. Hovoříme o tzv. **protilátkově negativní autoimunitní encefalitidě (ANAE**, **anti-body-negative autoimmune encefalitis).** Nicméně, je nutné si uvědomit, že naši schopnost detekovat přítomnost konkrétního typu protilátky ovlivňuje způsob, jakým je detekce prováděna. Ve většině laboratoří jsou protilátky detekovány pouze pomocí komerčně dostupných kitů, které se často omezují jen na ty nejzákladnější [2, 3, 4].

Podezření na protilátkově negativní autoimunitní encefalitidy (ANAE) může podpořit vyšetření mozkomíšního moku, ve kterém nacházíme pleocytózu nebo intratekální syntézu IgG protilátek (tabulka 1).

Tabulka 1. Kritéria pro stanovení pravděpodobné autoimunitní encefalitidy
Table 1. Criteria for likely determining AIE

1. subakutní rozvoj (< 3 měsíce) poruchy krátkodobé paměti, kognitivní dysfunkce, psychiatrické příznaky
2. alespoň jedno z následujících kritérií – nově vzniklé ložiskové neurologické příznaky, epileptické záchvaty nevysvětlitelné předchozím záchvatovým onemocněním, pleocytóza mozkomíšního moku, MR mozku svědčící pro encefalitidu (hypersignální změny na sekvenci FLAIR mediálně temporálně uni či bilaterálně nebo multifokální hypersignální změny na sekvenci FLAIR v šedé či bílé hmotě odpovídající obrazu demyelinizace či zánětu
3. vyloučení jiné diagnózy – např. infekční encefalitidy, tumory, metastatické procesy [5]

Zkratky: FLAIR – kapalinou tlumená inverzní obnova
Abbreviations: FLAIR – fluid-attenuated inversion recovery

Pro diagnózu pravděpodobné autoimunitní encefalitidy by měla být splněna kritéria – tabulka 1 [2, 3, 4].

V posledních letech také dochází k rozvoji diagnostiky získaných demyelinizačních syndromů CNS. V rámci jejich diagnostiky vyšetřujeme ze séra protilátky asociované s demyelinizací, konkrétně se jedná o protilátky cílené proti aquaporinu 4 (AQP4-IgG) a myelin oligodendrocytární glykoproteinu (MOG-IgG).

Anti-MOG-IgG asociované onemocnění, autoimunitní limbické encefalitidy a anti-NMDAR encefalitidy představují nejčastější jednotky, s kterými se v dětském věku setkáváme.

DIAGNOSTIKA A KLINICKÝ PRŮBĚH AUTOIMUNITNÍCH ENCEFALITID U DĚTÍ

Diagnostika autoimunitních encefalitid může být komplikovaná. Klinické projevy se překrývají v rámci jednotlivých typů, současně i mezi autoimunitními encefalitidami a jinými zánětlivými onemocněními CNS (zejména herpetickými encefalitidami). V rámci diferenciální diagnostiky je rovněž nutné pomýšlet na metabolické či psychiatrické poruchy.

V klinickém průběhu existují určité rozdíly mezi autoimunitními encefalitidami u dětí a dospělých.

U dětí jsou v úvodu onemocnění častěji přítomny **refrakterní epileptické záchvaty (fokální, generalizované, multifokální) a fokální motorické deficity**. U dospělých pacientů naopak dominuje psychiatrická symptomatologie, status epilepticus.

Neuropsychiatrické příznaky v dětském věku mívají akutní až subakutní nástup v důsledku abnormální imunitní odpovědi v rámci CNS. Projevují se **poruchami chování** v podobě vzteku, agrese, agitovanosti, stereotypního chování, **abnormní pohyby** (ataxie, dystonie, myoklonus nebo tremor), **úzkosti, deprese, halucina-**

proLékaře.cz | 2.2.2026

ce, hypersexualita, poruchy spánku. **U adolescentů se častěji rozvíjí psychóza**. Určitý stupeň **kognitivního deficitu** je pozorován u naprosté většiny dětských pacientů. Zejména u malých dětí, je posouzení paměťového deficitu velmi náročné. Nápadnějším příznakem může být vývojová regrese, porucha či ztráta řeči.

Klinický průběh autoimunitních encefalitid je nejčastěji akutní až subakutní, příznaky se rozvíjí během dnů až týdnů (< 3 měsíce), často v návaznosti na febrilie (až u 50 % dětí), nespecifický virový infekt, eventuálně vakcinaci. Náhlý vznik příznaků během minut, hodin je méně typický a měl by vést k závažnému podezření na jinou etiologii – nejčastěji cévní či infekční.

Diagnostika se opírá o výše uvedený klinický obraz, vyšetření protilátek ze séra a likvoru, komplexní likvorologické vyšetření, magnetickou rezonanci (MRI) mozku, elektroencefalografii (EEG), pozitronovou emisní tomografii (PET) a oncosreening v případě podezření na paraneoplastickou etiologii.

V mozkomíšním moku nacházíme zánětlivý obraz – mírnou lymfomonocytární pleocytózu, intratekální produkci protilátek charakterizovanou pozitivním IgG indexem nebo přítomností oligoklonálních IgG pásů. Normální nález v likvoru však diagnózu nevylučuje, nacházíme jej až u 50 % pacientů.

Hlavní roli v zobrazení hraje MRI mozku, která prokazuje změny v signálu v T2 vážených obrazech a sekvencích FLAIR (fluid attenuated inversion recovery) až v 70 % případů [5, 6, 7]. Postkontrastní 3D FLAIR vykazuje největší specificitu k zánětlivému postižení leptomening a juxtakortikálních oblastí [8]. Roli hraje i difuzně vážený obraz (DWI) [9, 10].

Při negativním MR můžeme detekovat změny na FDG-PET (PET s fluorodeoxyglukózou) mozku (hypermetabolismus v postižených oblastech, zejména temporálních). EEG vykazuje difuzní nespecifické změny, popř. epileptiformní výboje.

Diferenciální diagnostika autoimunitních encefalitid

Diferenciální diagnostika klinických projevů zahrnuje řadu onemocnění. **Na dětský věk** je typicky vázaná **Rasmussenova encefalitida** (chronická fokální encefalititida) s typickým klinickým obrazem – farmakorezistentní epilepsií, progredující atrofií jedné mozkové hemisféry, progredujícím neurologickým deficitem. **Dětský neuropsychický syndrom s akutním začátkem (PANS)**, pro který je charakteristická imunitní reakce způsobená různými infekčními patogeny, což vede k autoimunitnímu zánětu CNS. Dále je nutné pomýšlet na **dětskou autoimunitní neuropsychickou poruchu spojenou se streptokokovou infekcí (PANDAS).** V případě **nově vzniklého refrakterního status epilepticus (NORSE**, **newly-onset refractory status epilepticus)**, tj. v případě status epilepticus, který se rozvinul u pacienta bez anamnézy epilepsie či jiného neurologického onemocnění, je diferenciální diagnostika široká. Nicméně je nutno na rozvoj autoimunitní encefalitidy vždy pomýšlet (představuje až 40 % NORSE). Další jednotkou, s kterou se můžeme setkat a je typicky vázána na dětský věk, je **refrakterní status epilepticus po předchozím febrilním infektu (FIRES,** febrile infection-related epilepsy syndrome) nejčastěji dýchacích cest, gastroenteritidě u původně zdravých dětí ve věku 3–15 let bez předchozí anamnézy epilepsie. Záchvaty nereagují na běžnou antiepileptickou medikaci, převažuje nutnost přechodné terapie barbiturátovým kómatem. Po akutní fázi (1–12 týdnů) následuje chronická fáze s typickým rozvojem farmakorezistentní epilepsie s postižením kognitivních funkcí, včetně paměti [11, 12].

Paraneoplastické encefalitidy jsou v dětské populaci oproti dospělé velmi vzácné, ale v rámci diferenciální diagnostiky je vhodné provést základní onkologické vyšetření, vč. vyšetření paraneoplastických protilátek v séru i likvoru. **Anti-NMDAR encefalitida** bývá ve 20 % u dospívajících dívek a žen spjata s teratomem ovarií. V případě atypických klinických příznaků charakteru opsoklonus-myoklonus musíme vyloučit **neuroblastom**. Jedná se o embryonální maligní nádor raného dětského věku, který pochází z buněk nervové tkáně, vzniká maligním zvratem nezralých buněk sympatiku.

Dále diferenciální diagnostika zahrnuje onemocnění, které se vyskytují v dětském i dospělém věku. Jedná se o etiologii infekční (klíšťová a herpetická encefalitida), neurodegenerativní, metabolické onemocnění, intoxikace, polékové encefalopatie.

LÉČBA AUTOIMUNITNÍCH ENCEFALITID

V případě autoimunitních encefalitid spojených s neparaneoplastickými protilátkami, které jsou namířeny proti extracelulárním antigenům, je pravděpodobné očekávat příznivý efekt imunomodulační terapie. Pro úspěšnost léčby je nutné včasné zahájení terapie. Absence průkazu protilátek onemocnění autoimunitní encefalitidou ji v žádném případě nevylučuje. Pozitivita protilátek může přetrvávat i po zlepšení stavu, neslouží ani k monitorování efektu léčby ani k detekci recidivy.

Doporučené postupy léčby u dětských pacientů nejsou jednoznačně k dispozici, léčba odpovídá standardní terapii u dospělých pacientů a můžeme ji rozdělit do dvou kategorií:

1. symptomatickou terapii
2. imunomodulační terapii

Symptomatická terapie ovlivňuje příznaky onemocnění (epileptické záchvaty, psychiatrické projevy, extrapyramidové příznaky, poruchy spánku, vegetativní obtíže, bolest, spasticitu), nikoliv však prognózu základního onemocnění. V léčbě epileptických záchvatů se osvědčil efekt topiramátu, jehož mechanismus účinku je blokace Na-kanálů, potencování aktivity GABA a in-

proLékaře.cz | 2.2.2026

hibice cestou blokace glutamátových receptorů.

Imunomodulační terapii dělíme do tří linií. Léčba I. linie (Methylprednisolon), intravenózní imunoglobuliny (IVIG) a plazmaferéza vedou vymizení klinických projevů u 60–80 % pacientů. Methylprednisolon podáváme v dávce 20–30 mg/kg/den, maximálně 1 g/den po dobu 3–5 dní, pokračování perorálním podáváním kortikoidů, s následným pozvolným snižováním. U závažných forem autoimunitních encefalitid je indikována okamžitá kombinovaná terapie (kombinace intravenózních kortikoidů a IVIG nebo intravenózních kortikoidů a plazmaferéz). Léčba II. linie následuje po selhání terapie I. linie, zahrnuje monoklonální protilátku rituximab a cyklofosfamid, léčba III. linie cytostatikum bortezomib a monoklonální protilátka tocilizumab.

Nedostatečná léčba či oddálení jejího zahájení zhoršuje u řady pacientů prognózu a zvyšuje riziko relapsů. Současně však nesmíme zapomínat na řadu nežádoucích účinků (zejména infekčních) a přistupovat individuálně k jednotlivým případům podle typu autoimunitní encefalitidy, tíže jednotlivých příznaků a typu pacienta. Zejména anti-NMDAR encefalitida vzhledem k častým relapsům a závažnosti průběhu vyžaduje agresivní přístup k léčbě [11, 13–17].

ZKUŠENOSTI S AUTOIMUNITNÍMI ENCEFALITIDAMI DĚTSKÉHO VĚKU VE FNO V OBDOBÍ 2021–2023

V letech 2021–2023 jsme diagnostikovali 14 dětských autoimunitních encefalitid, což představuje 0,5 % ze všech hospitalizovaných pacientů na Oddělení dětské neurologie – tabulky 2 a 3.

U dětských pacientů, narozdíl od dospělých, převažuje akutní nástup a rychlý průběh onemocnění. U většiny pacientů dominovala kvalitativně-kvantitativní porucha vědomí a epileptické paroxysmy v úvodu s příznivým efektem léčby I. linie (methylprednisolon, IVIG, plazmaferéza). Pouze anti-NMDAR encefalitidy vyžadovaly podání léčby II. linie (rituximabu).

Tabulka 2. Typ AIE a počet dětských pacientů na pracovišti Oddělení dětské neurologie Fakultní nemocnice Ostrava
Table 2. Type of AIE and number of pediatric patients at the Department of Pediatric Neurology Faculty Ostrava Hospital

anti-NMDAR encefalitida	2 pacienti
anti-LGI1 encefalitida	2 pacienti
anti-GAD encefalitida	1 pacient
ANAE	5 pacientů
anti-MOG IgG asociovaná encefalomyelitida	2 pacienti
ADEM	2 pacienti

Zkratky: ANAE – protilátkově negativní autoimunitní encefalitida; ADEM – akutní diseminovaná encefalomyelitida
Abbreviations: ANAE – anti-body-negative autoimmune encephalitis; ADEM – acute disseminated encephalomyelitis

VYBRANÉ SYNDROMY AUTOIMUNITNÍCH ONEMOCNĚNÍ CNS V DĚTSKÉM VĚKU DIAGNOSTIKOVANÉ VE FNO – KLINICKÝ, DIAGNOSTICKÝ A LÉČEBNÝ PRŮBĚH

Anti-NMDAR encefalitida

Encefalitida s protilátkami proti NR1 podjednotce glutamátových NMDA receptorů. Patofyziologickým podkladem je vznik autoprotilátek proti NMDA receptorům mozku, tyto receptory umožňují excitační transmisi a podílejí se na plasticitě mozku, procesech paměti a učení. Patogenní protilátky se vážou na cílový epitop, způsobí jeho internalizaci. Odstranění patogenních protilátek vede ke zpětné externalizaci a obnově funkce receptorů. I u pacientů s velmi těžkým průběhem anti-NMDAR encefalitidy se setkáváme – po dosažení remise – s plnou úzdravou [2]. NMDAR encefalitida může vznikat i na paraneopastickém podkladě. V tomto případě se vytváří protilátky proti nádorovým buňkám, nejčastěji teratomu ovarií. Tyto protilátky poté zkříženě reagují s neurony CNS. Pro anti-NMDAR encefalitidu je charakteristické postižení jak kortikálních (prefrontální kortex), tak i subkortikálních struktur (hipokampus, bazální ganglia, prefrontální kortex). Vyvolávající moment tvorby autoprotilátek u neparaneoplastických encefalitid není zatím objasněn.

U anti-NMDAR encefalitidy většinou rozvoji neurologických příznaků předchází prodromální stadium s horečkou, bolestí hlavy a známkami virového onemocnění. Následně se postupně rozvíjí neuropsychiatrická symptomatologie (v rozmezí 4–10 týdnů) s projevy agitovanosti, úzkosti, dezorientace, psychotickými příznaky (halucinace, bludy), deficitem paměti, řeči (redukce řečového projevu, mutismus) a epileptickými záchvaty. NMDAR encefalitida se liší svým klinickým průběhem a závažností u dětí a dospělých. U dospělých pacientů se s projevy centrální hypoventilace s nutností umělé plicní ventilace setkáváme až v 65 %, u dětí jen ve 23 %. Analýzy studií prokázaly, že psychóza a vyšší věk jsou spojeny s vyšší pravděpodobností nádoru [2]. Významné srdeční arytmie s nutností implantace kardiostimulátoru se popisují jen u dospělých [2]. Autonomní dysfunkce, inkontinence, hypersomnie, hypertenze, hypertermie se u dětí a u dospělých vyskytují stejně často [11, 13–15].

Diagnóza spočívá v průkazu autoprotilátek imunofluorescencí ze séra i z likvoru, senzitivita ze séra je vyšší. Dynamika poklesu titrů protilátek může korelovat s klinickým průběhem včetně relapsů, avšak pozitivita autoprotilátek může přetrvávat roky po proběhlém onemocnění i u asymptomatických pacientů. U 90 % pacientů je přítomen zánětlivý nález v likvoru. EEG vykazuje těžkou difuzní nespecifickou abnormitu charakteru výrazného zpomalení a dezorganizaci základní aktivity pozadí, v těžších případech nález extreme delta brush (delta aktivita superponovaná rychlou beta aktivitou). S remisí se EEG normalizuje.

proLékaře.cz | 2.2.2026

Tabulka 3. Souhrn našich zkušeností s diagnostikou a klinickým průběhem při autoimunitních enceflatidách
Table 3. Summary of our experience with pre-diagnosis and clinical course in autoimmune encephalitis

Syndrom	Pohlaví (dívky : chlapci)	Věk	Likvor (antineurální protilátky)	Pozitivní nálezy na MRI mozku	Klinické projevy	Další specifika	Outcome
Anti-NMDAR encefalitida	2 : 0	15–17 medián 16 let	NMDAR	T2/FLAIR hypersignální změny mediotemporálně oboustranně	změna chování, porucha řeči, kvalitativní porucha vědomí, epileptické záchvaty	EEG – delta brusch (delta aktivita se superponovanou beta aktivitou	Reziduální únavový syndrom, porucha krátkodobé paměti
Anti-LGI1 encefalitida	2 : 0	5–7 medián 6 let	LGI1	T2/FLAIR hypersignální změny mediotemporálně oboustranně	změna chování, agresivita, faciobrachiální dystonické záchvaty	Hyponatremie, porucha spánku	Projevy hyperaktivity
Anti GAD65	0 : 1	5 let	GAD65	T2/FLAIR hypersignální změny temporálně oboustranně	epileptické záchvaty, kognitivní deteriorace		Ad integrum
ANAE	2 : 3	5–17 medián 11 let	negativní	T2/FLAIR hypersignální změny temporálně oboustranně nebo multifokální změny T2/FLAIR v bílé či šedé hmotě	epileptické záchvaty, kognitivní deteriorace, psychiatrické příznaky, kvaliativně-kvantitativní porucha vědomí		70 % ad integrum 30% reziduální epileptické záchvaty, deficit krátkodobé paměti
Anti-MOG IgG asociovaná encefalo-myelitida	1 : 1	4–12 medián 8 let	MOG	T2/FLAIR hypersignální ložiska – centrální šeď, subependymální postižení	optická neuritida, kmenová symptomatologie, difúzní/kortikální encefalitida		Ad integrum
ADEM	0 : 2	5–11 medián 8 let	MOG	T2/FLAIR hypersignální mnohočetná difúzní multifokální léze mozku a míchy	encefalopatie (dráždivost, změna chování), porucha vědomí, epileptické záchvaty	30% pozitivita anti MOG IgG	Ad integrum

Zkratky: ANAE – protilátkově negativní autoimunitní encefalitida; ADEM – akutní diseminovaná encefalomyelitida; EEG – elektroencefalograf, GAD – dekarboxyláza kyseliny glutamové; MOG – myelin oligodendrocytární glykoprotein; LGI 1 – gliom-inaktivovaný protein bohatý na leucin 1; NMDAR – NMDA receptor
Abbreviations: ANAE – anti-body-negative autoimmune encephalitis; ADEM – acute disseminated encephalomyelitis; EEG – electroencephalography; GAD – glutamic acid decarboxylase; MOG – myelin oligodendrocyte glycoprotein; GI1 – leucine-rich glioma-inactivated protein 1; NMDAR –NMDA receptor

U každého pacienta je nutný komplexní onkologický screening, u dívek gynekologické vyšetření k vyloučení ovariálního teratomu. V této indikaci má význam provedení MRI pánve. MRI mozku vykazuje abnormní nálezy až u 50 % pacientů, zejména u agresivních forem. Jedná se o kortikální hyperintenzity v mediálních oblastech temporálních laloků nebo v oblastech subkortikálních struktur (hipokampus, bazální ganglia, insula, kortex).

Imunoterapie probíhá dle zavedených doporučení léky I. linie ve formě pulzů intravenózních kortikoidů (20–30 mg/kg/den, maximálně 1 g/den po dobu 3–5 dní) u závažnějších forem se současným zahájením plazmaferéz (5–7 cyklů), anebo podáním imunoglobulinů 2 g/kg tělesné hmotnosti rozdělené do 2–5 dnů. U agresivních forem s nutností intenzivní péče a umělé plicní ventilace, nedojde-li ke zlepšení do dvou týdnů, je indikována terapie monoklonální protilátkou rituximabem 375 mg/m^2 1x týdně po dobu 4 týdnů, event. cyklofosfamidem. Rituximab dle dosavadních studií má příznivý efekt na snižování relapsů, ty se vyskytují až u 20 % pacientů. Pro NMDAR encefalitidu je velmi časté dlouhodobé přetrvávání psychiatrických a kognitivních potíží [11, 13–15].

proLékaře.cz | 2.2.2026

Obr. 1. Typická ukázka extreme delta brush (delta aktivita se superponovanou rychlou beta aktivitou) na EEG u 17leté adolescentky s anti-NMDAR encefalitidou

Figure 1. Typical example of extreme delta brush (delta aktivity with superimposed fast beta aktivity) on EEG in a 17-year-old adolescent girl with anti-NMDAR encephalitis

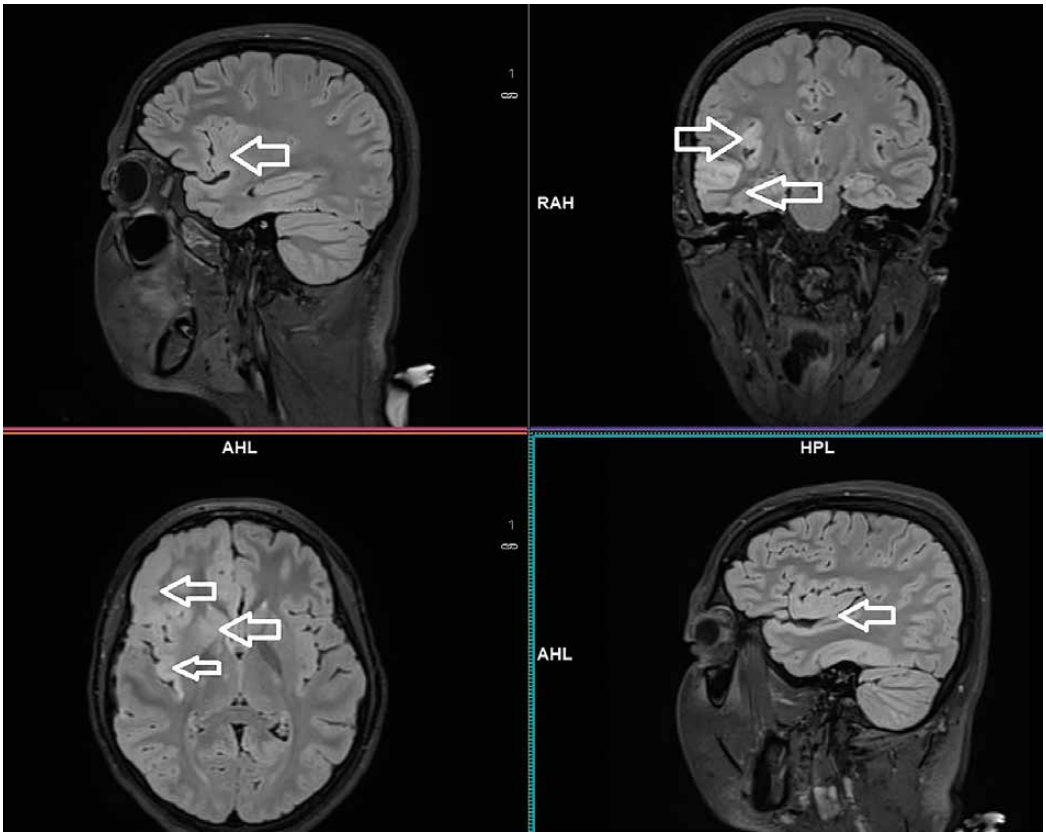

Obr. 2. 3D T2 axiální sken s potlačením signálu mozkomíšního moku (FLAIR) s typickými projevy zánětlivé infiltrace

Figure2. 3D T2 axial scan with suppression of the cerebrospinal fluid signal (FLAIR) with typical manifestations of inflammatory infiltration

Šipky vymezují T2 hypersignál zejména kortikálně a juxtakoritkálně, je také pravostranné postižení bazálních ganglií: 17letá dívka, 14. den od počátku klinických příznaků.

Arrows delineate T2 hypersignal mainly cortically and juxtacortically, and there is also right-sided involvement of the basal ganglia: 17-year-old girl, 14th day from the beginning of clinical symptoms

proLékaře.cz | 2.2.2026

Anti-LGI1 encefalitida

Anti-LGI1 encefalitida se řadí mezi autoimunitní limbické encefalitidy postihující převážně korové oblasti mozku, je asociovaná s protilátkami proti proteinům komplexu napěťově řízeného kaliového kanálu (VGKC). Nejčastěji se vyskytují protilátky proti LGI1, což je glykoprotein asociovaný se synaptickým Kv1 VGKC, který je vysoce exprimován v hipokampu a neokortexu. Mutace LGI1 jsou spojené s autozomální dominantní epilepsií temporálního laloku [18].

Anti-LGI1 encefalitidu charakterizuje triáda příznaků:
1. porucha krátkodobé paměti
2. psychiatrické příznaky
3. epileptické záchvaty

Téměř u poloviny pacientů se vyskytuje hyponatremie, způsobená syndromem inadekvátní sekrece antidiuretického hormonu. Příznačný je rozvoj faciobrachiálních dystonických záchvatů, které špatně reagují na běžnou protizáchvatovou medikaci. Jsou charakterizovány mimovolními krátkými spasmy v oblasti mimického svalstva a svalstva končetin, konkrétně krátkou unilaterální tonickou grimasou doprovázenou abdukcí a flexí ipsilaterální horní končetiny. U dětí s psychiatrickými příznaky dominuje deteriorace celkového stavu s velkou emoční instabilitou, výrazným psychomotorickým neklidem, agresivními projevy, kognitivním deficitem s poruchou řeči.

Z diagnostických metod je kauzální průkaz autoprotilátek v séru a likvoru. MRI CNS vykazuje změny spojené s encefalitidou až v 70 % případů, konkrétně se jedná o zvýšení intenzity signálu v T2 vážených sekvencích a v sekvencích FLAIR v mediálních temporálních oblastech s maximem postižení amygdaly, hipokampů a temporálních pólů. Při negativní MRI můžeme detekovat změny v FDG-PET mozku.

Léčba je shodná s léčbou ostatních autoimunitních encefalitid, příznivý efekt jsme zaznamenali v podávání pulzů intravenózních kortikoidů a imunoglobulinů s následným převedením na perorální formu kortikoidů pro možné relapsy [19].

Anti-GAD 65 encefalitida

Protilátky anti-GAD jsou spojeny s několika neurologickými syndromy, včetně Stiff-person syndrom, cerebelární ataxií a limbickou encefalitidou. GAD 65 je klíčový enzym zapojený do produkce neurotransmiteru jménem GABA (kyselin gama-aminomáselná). Sérové protilátky se mohou vyskytovat v nízkých titrech u 1 % zdravých lidí a u 80 % pacientů s diabetes mellitus 1. typu, nicméně pouze vysoké titry sérových anti-GAD protilátek a jejich pozitivita v likvoru, je spojena s autoimunitní encefalitidou. Predilekčně bývají postiženy temporální laloky. Dominují epileptické záchvaty refrakterní k medikaci, psychiatrická a kognitivní symptomatologie různého stupně (změny chování, poruchy paměti, úzkostné a depresivní stavy, apatie).

Léčba se opětovně shoduje s léčbou ostatních autoimunitních encefalitid, opětovně příznivý efekt dosáhlo podávání pulzů intravenózních kortikoidů a imunoglobulinů v dávce 2/g/kg po dobu 48 hodin. U refrakterních případů byl publikován příznivý efekt rituximabu [12].

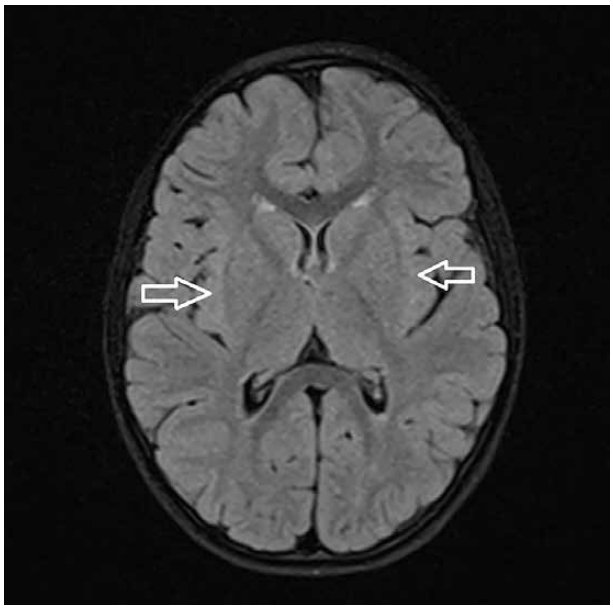

Obr. 3. T2 axiální sken s potlačením signálu mozkomíšního moku (FLAIR) u anti-LG1 encefalitidy

Figure 3. T2 axial scan with suppression of cerebrospinal fluid signal (FLAIR) in anti-LG1 encephalitis

Šipky vymezují T2 hypersignál zejména kortikálně a juxtakortikálně do oblasti externí kapsuly a claustra oboustranně: 5letá dívka, 4. den od počátku klinických příznaků.

Arrows delineate T2 hypersignal, especially cortically and juxtacortically, to the region of the external capsule and claustrum bilaterally: 5-year-old girl, 4th day from the beginning of clinical symptoms.

Protilátkově negativní autoimunitní encefalitidy (ANAE)

U části pacientů nejsou detekovatelné neuronální protilátky ani v séru, ani v likvoru (10–15 %). Po vyloučení jiné příčiny (infekční encefalitidy, tumory, degenerativní onemocnění) je u nich diagnostikována ANAE na základě:
1. akutních až subakutních klinických příznaků (kognitivní deficit, psychiatrické příznaky, epileptické záchvaty);
2. MRI mozku, která podporuje diagnózu autoimunitní encefalitidy (typické jsou hypersignální změny na sekvenci FLAIR v mediálních částech temporálních laloků nebo multifokální hypersignální změny na sekvenci FLAIR v šedé či bílé hmotě odpovídající obrazu demyelinizace či zánětu) a
3. příznivého efektu imunoterapie.

Klinický průběh, závažnost onemocnění a doba rekonvalescence se z klinických zkušeností neliší od jiných protilátkově specifických forem autoimunitních encefalitid.

proLékaře.cz | 2.2.2026

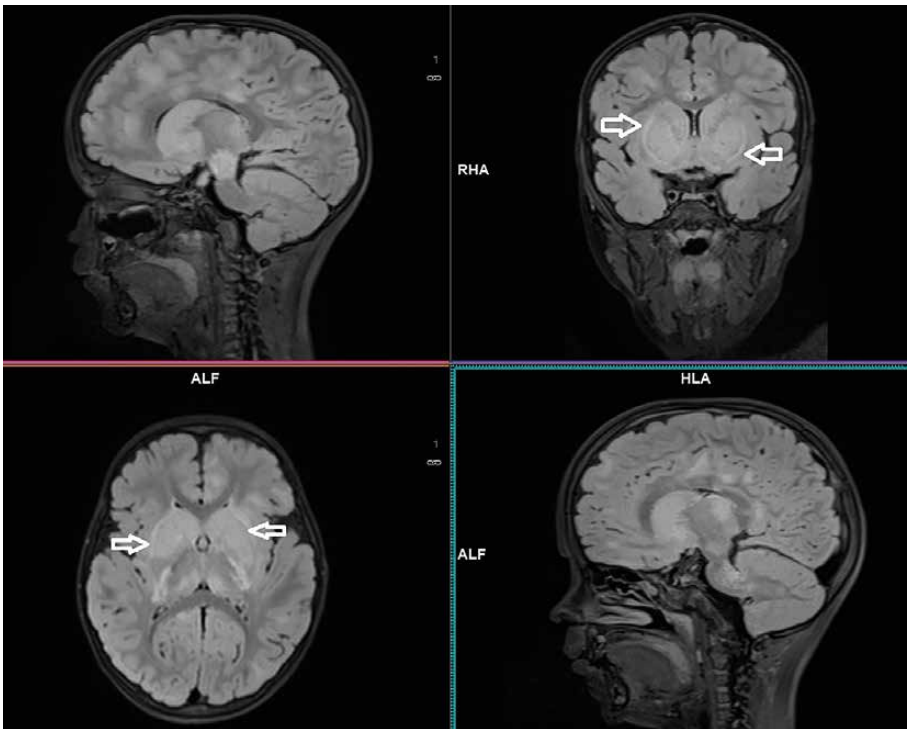

Obr. 4. 3D FLAIR u anti-GAD 65 encefalitidy
Figure 4. 3D FLAIR in anti-GAD 65 encephalitis

Dominuje T2 hypersignál v diencefalu oboustranně s postižením zevních kapsul i klauster, jsou patrny splývavé demyelinizace zasahující paraventrikulárně: 5letý chlapec, 5. den od počátku klinických příznaků.

The T2 hypersignal dominates in the diencephalon bilaterally, with the involvement of the external capsules and clausters, and confluent demyelination extending paraventricular is evident: 5-year-old boy, 5th day from the beginning of clinical symptoms.

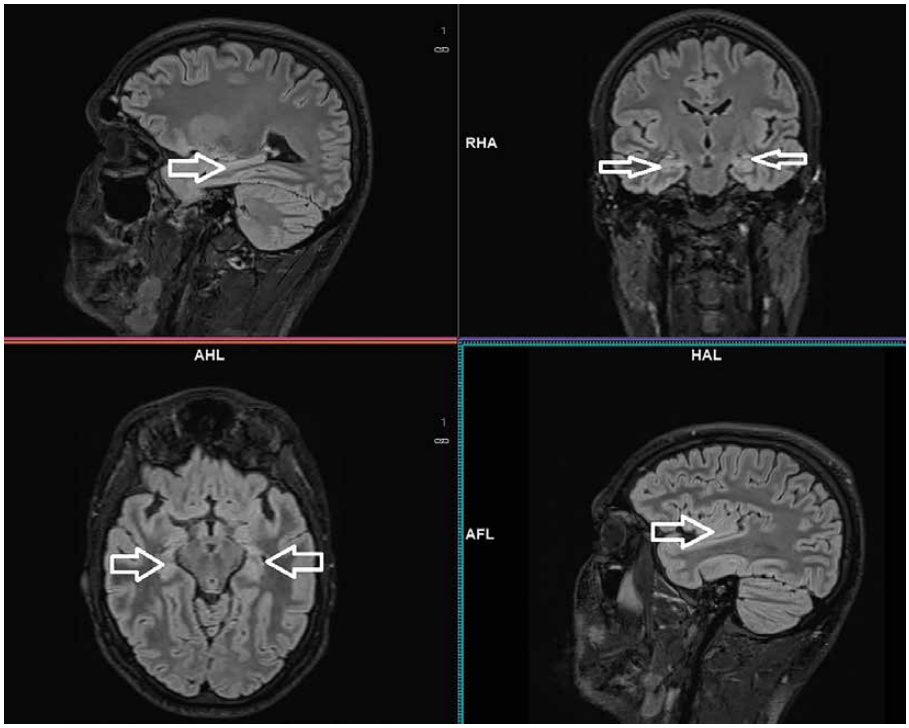

Obr. 5. 3D FLAIR u ANAE encefalitidy
Figure 5. 3D FLAIR in ANAE encephalitis

Šipky vymezují T2 hypersignál, zejména v oblasti obou mediálních krajin a hipokampů: 8letý chlapec, 5. den od počátku klinických příznaků.

Arrows indicate T2 hypersignal, particularly in the region of both medial landscapes and hippocampi: 8-year-old boy, 5th day from the beginning of clinical symptoms.

proLékaře.cz | 2.2.2026

PROTILÁTKAMI ZPROSTŘEDKOVANÉ DEMYELINIZAČNÍ SYNDROMY

Anti-MOG IgG encefalomyelitida (MOG-IgG asociovaná onemocnění)

MOG protein je myelinový glykoprotein exprimovaný výhradně v CNS, tvoří minoritní složku myelinové pochvy, podílí se na zrání myelinu, regulaci interakcí s imunitním systémem, integritě myelinu. Pozitivita MOG-IgG protilátek se vyskytuje u jedné třetiny dětí se získaným demyelinizačním onemocněním. U mladších dětí je častější postižení bílé hmoty mozku, u dospívajících optického nervu a míchy. Patogeneze onemocnění není známa. Doposud není známo, zdali MOG-IgG jsou přímo patogenní, nebo je jejich přítomnost sekundárním důsledkem destrukce myelinu. Klinické obrazy dětí s anti-MOG IgG protilátkami se příliš neliší od pacientů se získaným demyelinizačním onemocněním bez těchto protilátek. Nicméně séropozitivita anti-MOG-IgG zvyšuje riziko relapsů těchto onemocnění. Nejčastějším projevem MOG-IgG asociovaných onemocnění je akutní diseminová encefalopmyelitida (**ADEM**), **izolovaná optická neuritida, longitudinální extenzivní transverzální myelitida (LETM).** Pokud se LETM a izolovaná optická neuritida vyskytují současně, může se jednat o onemocnění Neuromyelitis optica a její spektrum (NMO/NMOSD).

Anti-MOG IgG encefalomyelitida se vyskytuje častěji u mladších dětí. Hlavní klinické projevy se překrývají s příznaky jiných autoimunitních encefalitid. Dominují změny psychického stavu, atypické chování, abnormní pohyby, epileptické záchvaty, meningeální syndrom, motorický a senzitivní deficit při postižení míchy. V likvoru nalézáme pleocytózu s lymfocytární převahou, vzácně oligoklonální pásy. MRI CNS prokazuje léze postihující mozkovou kůru, centrální šeď (bazální ganglia, thalamus), typické je subependymální postižení.

Léčebný efekt intravenózních kortikoidů bývá nedostatečný, příznivý efekt spočívá v brzkém podání imunoglobulinů v dávce 2 g/kg po dobu 2–5 dnů, s následným per orálním podáváním kortikoidů, intenzivní rehabilitací a kognitivní stimulací [11, 17].

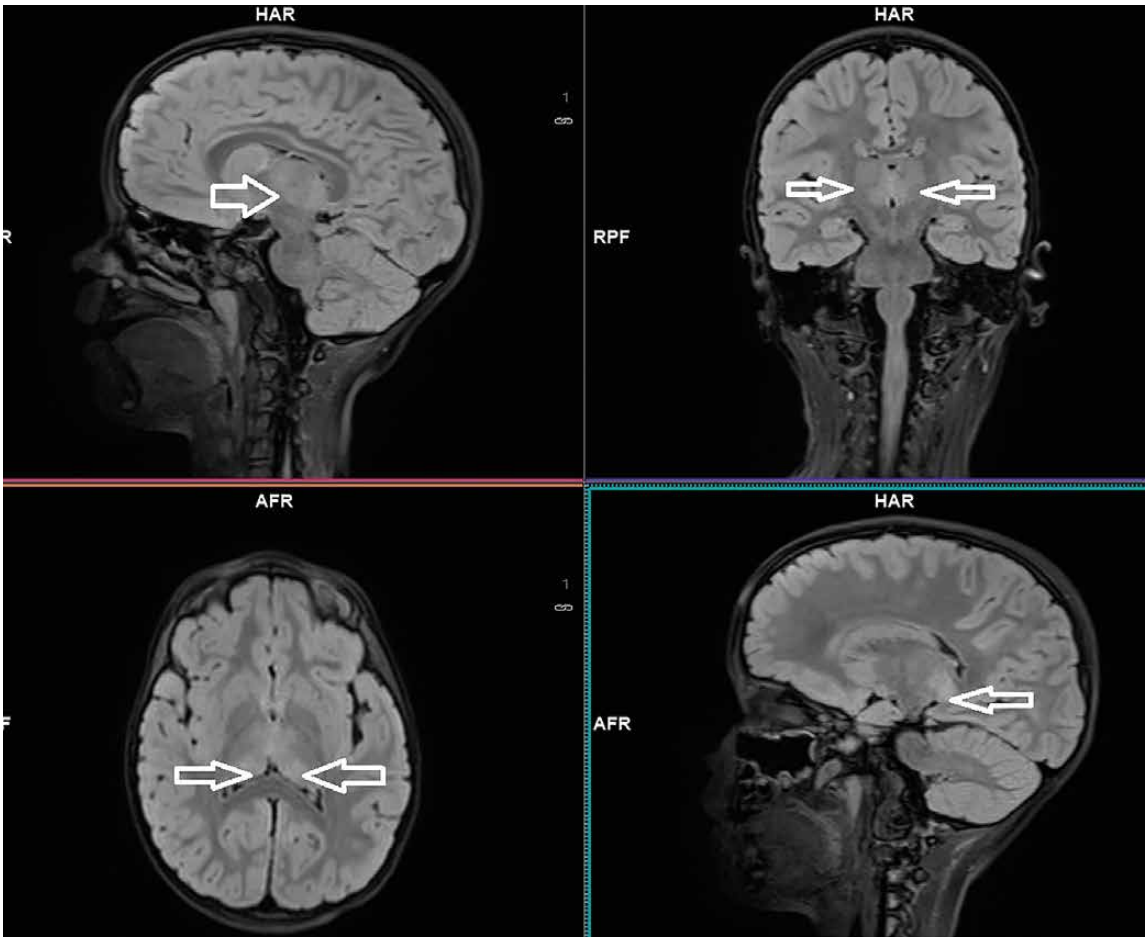

Obr. 6. 3D FLAIR u anti-MOG encefalitidy
Figure 6. 3D FLAIR in anti-MOG encephalitis
Šipky vymezují T2 hypersignál, zejména v oblasti obou talamů subependymálně: 9letá dívka, 4. den od počátku klinických příznaků.
Arrows point T2 hypersignal, notably in the region of both thalamus subependymal: 9-year-old girl, 4th day from the beginning of clinical symptoms.

proLékaře.cz | 2.2.2026

Akutní diseminovaná encefalomyelitida (ADEM)

Diagnostická kritéria definují ADEM jako první klinickou epizodu multifokálních příznaků CNS na předpokládaném zánětlivém podkladu. Je pro ni charakteristická přítomnost encefalopatie (porucha vědomí, dráždivost, změna chování nevysvětlitelná horečkou, postiktálními projevy či systémovým onemocněním) a nález multifokálních lézí na MRI mozku a míchy.

ADEM je monofázické onemocnění s rychlou progresí během 2–5 dnů, typický výskyt je v mladším školním věku s převahou postižení chlapců. V závažnějších případech (dechová insuficience, těžká porucha vědomí, epileptické záchvaty) vyžaduje intenzivní péči. V mozkomíšním moku nalézáme lehkou lymfo-monocytární pleocytózu, zvýšenou celkovou bílkovinu, produkce oligoklonálních pásů nebývá přítomna. U 30 % pacientů nacházíme pozitivitu anti-MOG-IgG. MRI mozku je pro diagnostiku kruciální. Na T2 FLAIR sekvencích nacházíme mnohočetné, difuzní, neostře ohraničené léze postihující bílou hmotu, případně i hlubokou šedou hmotu (bazální ganglia, thalamus), mozeček, mozkový kmen a míchu.

V léčbě neexistuje žádný jednoznačný terapeutický postup. První volbou jsou intravenózní kortikoidy s následným převedením na per orální formu a pozvolným vysazením. V závažných formách má příznivý efekt podání imunoglobulinů, eventuálně plazmaferéza. Celková prognóza u pacientů s ADEM je velmi dobrá, u většiny dochází k plnému uzdravení [20, 21].

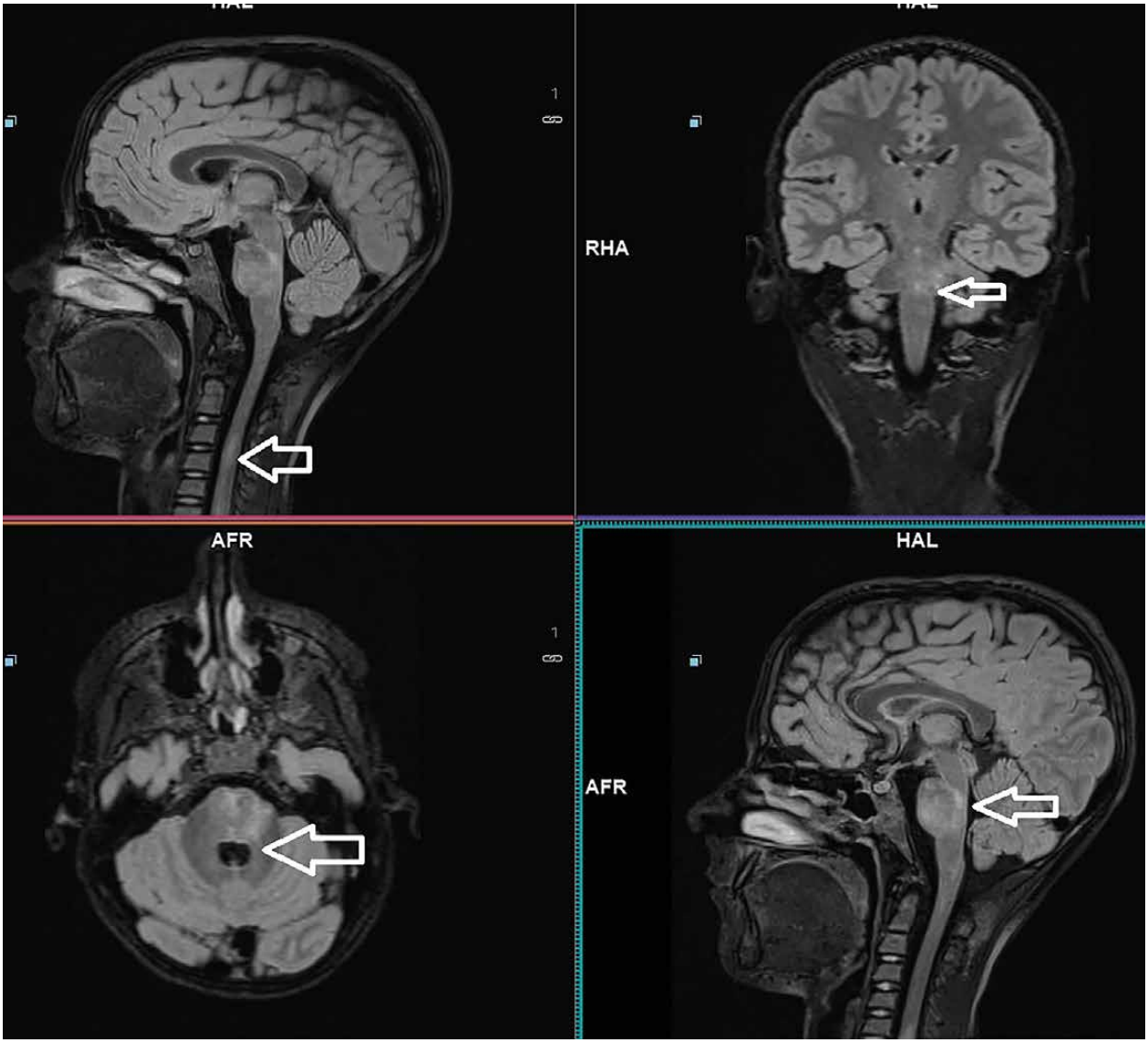

Obr. 7. 3D FLAIR u ADEM
Figure 7. 3D FLAIR in ADEM
Šipky vymezují T2 hypersignál, zejména v oblasti pontu, talamů a krční míchy: 11letá dívka, 6. den od počátku klinických příznaků.
Arrows indicate T2 hypersignal, particularly in the region of both medial landscapes and hippocampi: 11-year-old girl, 6th day from the beginning of clinical symptoms.

proLékaře.cz | 2.2.2026

ZÁVĚR

Autoimunitní encefalitidy a protilátkami zprostředkované demyelinizačními syndromy se vyznačují velmi pestrými klinickými příznaky, které mohou imitovat různé patologické stavy. Primárně je nutné vyloučit infekční, vaskulární, paraneoplastickou, psychiatrickou či jinou genezi a včasně zahájit imunoterapii I. linie, u agresivních forem i II. linie. Brzké podezření na diagnózu autoimunitní encefalitidy (popř. encefalomyelitidy) a včasné zahájení snižuje riziko dlouhodobého kognitivního deficitu, relapsů. Následná terapie kortikoidy snižuje riziko rozvoje hipokampální sklerózy.

Je nutné zdůraznit, že v současné době až 50 % autoimunitních encefalitid zůstává sérologicky negativních, tvoří skupinu tzv. pravděpodobných autoimunitních encefalitid (ANAE), u kterých je diagnostika založena na typické klinické symptomatologii, pozitivním nálezu na MRI CNS a příznivém léčebném efektu imunoterapie.

Autoimunitní encefalitidy jsou nadále předmětem pokračujícího výzkumu, zejména objevem dalších neuronálních autoprotilátek (nově identifikované protilátky přibývají rychlostí 2–3 za rok).

Z našich dosavadních klinických zkušeností s včasnou a adekvátní léčbou I. a II. linie u autoimunitních encefalitid a protilátkami zprostředkovaných demyelinizačních syndromů (MOG-IgG asociovaná onemocnění, Akutní diseminovaná encefalomyelitida) došlo k úpravě akutního klinického stavu a neurotopického nálezu do 4–6 týdnů u téměř většiny dětských pacientů.

U části přetrvává dlouhodobě lehký kognitivní deficit (zejména mnestických funkcí), epileptické záchvaty, které vznikají z části pravděpodobně na podkladě hipokampální sklerózy, únavový syndrom vyžadující dlouhodobou rekonvalescenci.

LITERATURA

1. Hardy D. Autoimmune Encephalitis in Children. *Pediatric Neurology,* 2022;132:56–66.
2. Dalmau J, Graus F. Antibody-Mediated Encephalitis. *New England Journal of Medicine*, 2018;378(9):840–851.
3. Ricken G, Schwaiger C, Simoni DD, et al. Detection Methods for Autoantibodies in Suspected Autoimmune Encephalitis. *Front Neurol*., 2018;9:841.
4. Mojžišová H, Elišák M, Hanzalová J, Petržalka M, Marusič P. Autoimmune encephalitis with negative anti-neuronal antibodies – clinical characteristics and available methods of antibody detection. Česká *a slovenská neurologie a neurochirurgie*, 2020;83/116(3):251–256.
5. Deng B, Cai M, Qiu Y, et al. MRI Characteristics of Autoimmune Encephalitis With Autoantibodies to GABAA Receptor. *Neurology Neuroimmunology & Neuroinflammation*, 2022;9(3):e1158.
6. Granerod J, Davies NWS, Mukonoweshuro W, et al. Neuroimaging in encephalitis: analysis of imaging findings and interobserver agreement. *Clinical Radiology*, 2016;71(10):1050–1058.
7. Kelley BP, Patel SC, Marin HL, et al. Autoimmune Encephalitis: Pathophysiology and Imaging Review of an Overlooked Diagnosis. *American Journal of Neuroradiology,* 2017;38(6):1070–1078.
8. Mahale A, Choudhary S, Ullal S, Fernandes M, Prabhu S. Postcontrast Fluid-Attenuated Inversion Recovery (FLAIR) Sequence MR Imaging in Detecting Intracranial Pathology. *Radiology Research and Practice*, 2020;2020:1–9.
9. Gaddamanugu S, Shafaat O, Sotoudeh H, et al. Clinical applications of diffusion-weighted sequence in brain imaging: beyond stroke. *Neuroradiology*, 2022;64(1):15–30.
10. Katirag A, Beker-Acay M, Unlu E, Demirbas H, Demirturk N. Apparent Diffusion Coefficient analysis of encephalitis: A comparative study with topographic evaluation and conventional MRI findings. *Pakistan Journal of Medical Sciences*, 2016;32(3):725–730.
11. Hirsch JL, Gaspard N, Baalen VA, et al. Proposed consensus definitions for new-onset refractory status epilepticus (NORSE), febrile infection-related epilepsy syndrome (FIRES), and related conditions. *Epilepsia*, 2018;59(4):739–744.
12. Gaspard N, Hirsch JL, Sculier C, et al. New-onset refractory status epilepticus (NORSE) and febrile infection–related epilepsy syndrome (FIRES): State of the art and perspectives. *Epilepsia*, 2018;59(4):745–752.
13. Zhang F, Gao X, Liu J, Zhang C. Biomarkers in autoimmune diseases of the central nervous system. *Frontiers in Immunology,* 2023;14.
14. Graus F, Titulaer JM, Balu R, et al. A clinical approach to diagnosis of autoimmune encephalitis. *The Lancet Neurology*, 2016;15(4):391–404.
15. Guarino M, Bella LS, Santoro M, et al. The Leading Role of Brain and Abdominal Radiological Features in the Work-Up of Anti-NMDAR Encephalitis in Children: An Up-To-Date Review. *Brain Sciences*, 2023;13(4):662.
16. Abboud H, Probasco CJ, Irani S, et al. Autoimmune encephalitis: proposed best practice recommendations for diagnosis and acute management. *Journal of Neurology, Neurosurgery & Psychiatry*, 2021;92(7):757–768.
17. Guasp M, Dalmau J. Encefalitis por anticuerpos contra el receptor de NMDA. *Medicina Clinica,* 2018;151(2):71–79.
18. Rodriguez A, Klein JC, Sechi E, et al. LGI1 antibody encephalitis: acute treatment comparisons and outcome. *Journal of Neurology, Neurosurgery & Psychiatry*, 2022;93(3):309–315.
19. Galioto R, Aboseif A, Krishnan K, Lace J, Kunchok A. Cognitive outcomes in anti-LGI-1 encephalitis. *Journal of the International Neuropsychological Society*, 2023;29(6):541–550.
20. Wang XC. Assessment and Management of Acute Disseminated Encephalomyelitis (ADEM) in the Pediatric Patient. *Pediatric Drugs*, 2021;23(3):213–221.
21. Pohl D, Alper G, Haren VK, et al. Acute disseminated encephalomyelitis. *Neurology* 2016;87(9_Supplement_2):S38–S45.

Do redakce došlo dne 25. 7. 2024.

Adresa pro korespondenci:
MUDr. Eva Štěpánová
Oddělení dětské neurologie FN Ostrava
7. listopadu 1790/5
708 00 Ostrava – Poruba
e-mail: S.Evula@seznam.cz