

Náhodný záchyt malárie hematologickým analyzátořem u pacienta na urgentním příjmu pro dospělé ve Fakultní nemocnici v Motole

Kolařík L.^{1,2}, Koblížková E.¹, Horáková D.², Vlčková J.², Matoušková I.²

¹Oddělení klinické hematologie, Fakultní nemocnice v Motole

²Ústav veřejného zdravotnictví, Lékařská fakulta Univerzity Palackého v Olomouci

SOUHRN

U febrilního pacienta přijatého na oddělení urgentního příjmu pro dospělé zaznamenal hematologický analyzátoř při vyšetřeni krevního obrazu přítomnost erytrocytů infikovaných plasmodii. Nález byl potvrzen mikroskopickým vyšetřeni tenkého nátěru a tlusté kapky.

Muž (43 let) byl přijat na pohotovost pro horečku, zvracení, průjem a bolesti v horní části břicha. V cestovní anamnéze pobyt v Etiopii a krátkodobě v Tanzanii.

Hematologické vyšetřeni z hematologického analyzátořu třídy Sysmex XN ukázalo aktivaci flaggového hlášení iRBC signalizujícího přítomnost erytrocytů infikovaných plasmodii. Mikroskopické vyšetřeni tenkého nátěru a tlusté kapky potvrdilo přítomnost malaričích plasmodií v erytrocytech.

KLÍČOVÁ SLOVA

hematologický analyzátoř Sysmex třída XN – erytrocyty – plasmodium – malárie

ABSTRACT

Kolařík L., Koblížková E., Horáková D., Vlčková J., Matoušková I.: Accidental detection of malaria by the haematology analyser in a patient at the Adult Emergency Department of the Motol University Hospital

In a febrile patient admitted to the Adult Emergency Department, the haematology analyser detected the presence of erythrocytes infected with plasmodia. The finding was confirmed by thin smear and thick drop microscopy.

A 43-year-old male patient was admitted to the Emergency Department with fever, vomiting, diarrhoea and pain in the upper abdomen. He reported a history of travel to Ethiopia and a short stay in Tanzania.

The Sysmex XN series haematology analyser showed the activation of the iRBC flag signalling the presence of Plasmodium-infected erythrocytes. Thin smear and thick drop microscopy confirmed the presence of malaria plasmodia in erythrocytes.

KEYWORDS

haematology analyser – Sysmex XN series – erythrocyte – plasmodium – malaria

Epidemiol Mikrobiol Imunol, 2024; 73(4): 198–202

<https://doi.org/10.61568/emi/11-6390/20241024/138875>

ÚVOD

Infekční onemocnění malárie vyvolané parazitem *Plasmodium* zůstává hlavním rizikem pro evropské cestovatele vracující se z oblastí endemické malárie. Vedle subsaharské Afriky jsou nejvíce postiženy indický subkontinent, jihovýchodní Asie, amazonská oblast Jižní Ameriky a některé ostrovy západního Tichomoří. **Endemické oblasti malárie zahrnují skoro 100 zemí se 2 miliardami obyvatel.** Ročně na světě onemocní téměř 500 milionů lidí a z nich okolo půlmilionu nákaze podlehne. Obecně je doporučováno, že na toto onemocně-

ní je nutné myslet až po dobu jednoho roku po návratu z endemických oblastí.

Původcem onemocnění jsou parazitičtí prvoci rodu ***Plasmodium***. Mezi plasmodia způsobující malárii u člověka řadíme: *Plasmodium falciparum*, *P. vivax*, *P. ovale*, *P. malariae* a *P. knowlesi*. Plasmodia se pomnožují v erytrocytech a vyvolávají dvoudenní (quotidiána – *P. knowlesi*) třídnenní (terciána – *P. vivax* a *ovale*), čtyřdnenní (kvartána – *P. malariae*) nebo tropickou malárii (*P. falciparum*). Zdrojem nákazy je nemocný člověk, **přenašečem jsou komáři** rodu *Anopheles*. Nemoc přenáší pouze samice, které sají krev za soumraku nebo v noci.

Malárie je jednou z nejrozšířenějších infekčních nemocí. Oblast výskytu nemoci sahá od 45. stupně severní šířky až po 40. stupeň jižní šířky. V praxi se jedná asi o **100 zemí**, v nichž žije kolem 40 % světové populace.

Význam hematologického vyšetření

Vyšetření krevního obrazu představuje základní laboratorní vyšetření prováděné při příjmu pacienta na urgentní příjem nemocnice. V případě, že se u pacienta vyskytuje horečka, může být vyšetření krevního obrazu doplněno o vyšetření diferenciálního rozpočtu leukocytů, a to buď pomocí automatického hematologického analyzátoru, nebo mikroskopického hodnocení. V případě příjmu pacienta s horečnatými stavy, který se vrátil z malarické oblasti, je důležité pomýšlet na malárii. Vzhledem k závažnému klinickému průběhu onemocnění je nezbytné onemocnění diagnostikovat rychle s okamžitým zahájením léčby. V případě, že ve zdravotnickém zařízení není k dispozici nepřetržitě odborník na parazitologii, je nutné využít dalších pomocných vyšetřovacích metod. Mezi ty, které mohou poukázat na malárii, je hematologické vyšetření pomocí automatizovaného hematologického analyzátoru Sysmex třídy XN. V rámci hematologického vyšetření jsou určité druhy analyzátorů schopné odhalit erythrocyty infikované plasmodii. Na základě informace o možné přítomnosti infikovaných erythrocytů, může být provedeno mikroskopické ověření pomocí hodnocení tlusté kapky a tenkého nátěru. Čas potřebný k vyšetření vzorku na přítomnost infikovaných erythrocytů plasmodii (2–3 minuty) s následným mikroskopickým hodnocením tlusté kapky a tenkého nátěru je přibližně 60 minut.

Detekce přítomnosti plasmodií pomocí hematologického analyzátoru

Hematologické analyzátoři Sysmex třídy XN jsou schopné detekovat přítomnost čtyř druhů plasmodií v biologickém vzorku. Mezi detekovatelná plasmodia patří: *P. falciparum*, *P. vivax*, *P. ovale* a *P. malariae* [1]. Princip detekce je založen na kombinaci dvou metod založených na principu fluorescenční analýzy: „Retikulocytární metoda“ (**RET metoda**) a metoda založená na „optickém hodnocení diferenciálního rozpočtu leukocytů“ (**WDF metoda**) [2]. RET metoda je založena na stanovení obsahu nukleových kyselin v erythrocytech a retikulocytech pomocí fluorescenčních markerů. V případě přítomnosti plasmodií v erythrocytu, dochází k nárůstu množství nukleových kyselin v erythrocytu. Změna obsahu nukleových kyselin je následně detekována analyzátořem.

WDF metoda je určena k rozlišování jednotlivých populací leukocytů. Rozlišování je prováděno na základě obsahu nukleových kyselin a vnitřní struktury leukocytů. I přes obsah parazitární nukleové kyseliny budou infikované erythrocyty vykazovat vždy menší fluorescenční signál, nežli leukocyty (obsah nukleové kyseliny u plasmodia činí 1/100 obsahu nukleové kyseliny u leukocytu) [3]. Infikované erythrocyty jsou zobrazeny na scattegramu ve spodní oblasti grafu.

Kombinace RET a WDF metod zohledňují rozdílné biologické vlastnosti jednotlivých druhů plasmodií. *P. vivax* a *P. ovale* infikují pouze mladé erythrocyty (nižší počet infikovaných erythrocytů), proto průkaz pouze za využití RET metody nelze provést a je nutno využít i WDF metodu.

Změny v krevním obraze a morfologii erythrocytů u jednotlivých druhů plasmodií

Při infekci *P. falciparum* pozorujeme v krevním obraze pacienta výraznou normocytární anemii (s postupným snižováním hladiny hemoglobinu), trombocytopenii, leukopenii a monocytózu. Leukopenie provází počáteční fázi onemocnění, v pozdějším stadiu přechází do leukocytózy. V tenkém nátěru pozorujeme v erythrocytech prstenčité formy plasmodia, které obsahují 1–2 chromatinové tečky [4]. *P. vivax* napadá mladé formy erythrocytů, u kterých způsobuje hemolýzu. Následkem hemolýzy dochází k retikulocytóze a makrocytární anemii. V nátěru periferní krve můžeme v erythrocytech pozorovat červenou granulaci tzv. *Schüffnerovo tečkování*. [5]. Infikované erythrocyty mohou obsahovat krystaly *hemozoinu* [6]. *P. ovale* napadá mladší formy erythrocytů, infikované erythrocyty jsou větší, mohou mít oválný tvar a nepravidelnou konturu cytoplasmu [5]. Můžeme pozorovat *Schüffnerovo tečkování* ve formě růžových granul. *P. malariae* infikuje erythrocyty s pevnou buněčnou membránou. Z toho důvodu nedochází ke změně velikosti ani tvaru infikovaného erythrocytu. *P. malariae* se přizpůsobí velikosti a tvaru erythrocytu, proto můžeme v tenkém nátěru pozorovat tyčkovitý tvar plasmodia. Infikovaný erythrocyt může obsahovat načervenalá granula, tzv. *Ziemannovu granulaci* [6].

METODY

Na oddělení klinické hematologie ve Fakultní nemocnici v Motole (OKH FNM) je při vyšetření suspektních vzorků (aktivace iRBC – erythrocyty s inkluzí parazitárního původu) nebo v případě náhodného nálezu při mikroskopickém hodnocení trombocytů či v nepřítomnosti parazitologa postupováno v souladu s **metodickým standardním operačním postupem (SOPM) IISOP-M_1OKH_M03/2014** zahrnující přípravu a mikroskopické hodnocení tenkého nátěru a tlusté kapky. Metodický standardní operační postup IISOPM_1OKH_M03/2014 je v souladu s metodikou Světové zdravotnické organizace (SZO).

U suspektních krevních vzorků vyšetřovaných automatickým hematologickým analyzátořem Sysmex třídy XN (Kobe, Japonsko) se postupuje podle pracovní instrukce (PI) PI_KO30_2021. Analyzátoři Sysmex třídy XN při kombinaci vyšetření krevního obrazu (complete blood

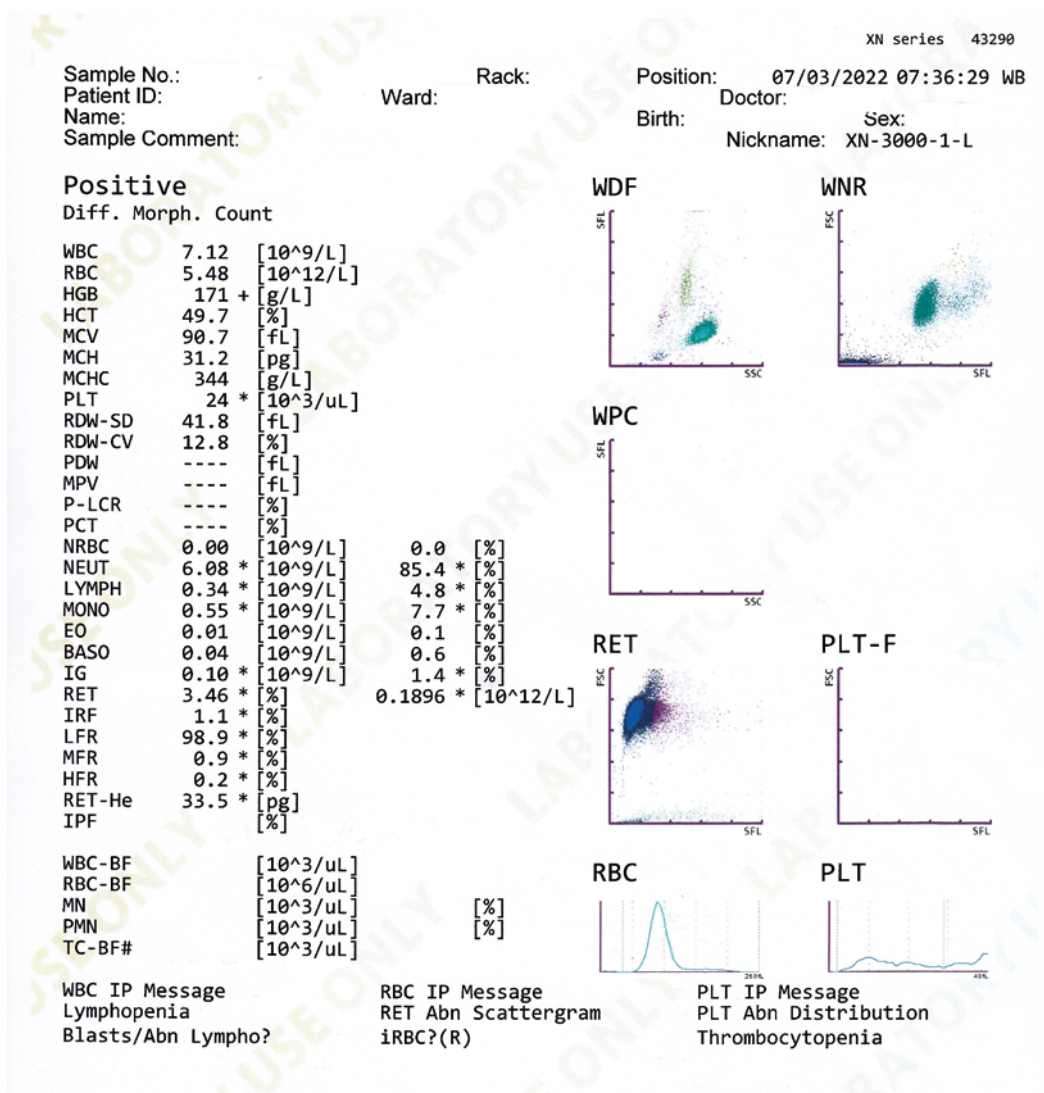
KRÁTKÉ SDĚLENÍ

count – CBC) + diferenciální rozpočet (DIFF) a retikulo-cyty (RET) – **CBC-DIFF-RET** aktivují flaggové upozornění **iRBC** v případě možné přítomnosti plasmodií ve vzorku biologického materiálu (nesrážlivá krev s antikoagulantem tri-draselnou kyselinou ethylendiaminotetraoctovou – K₃EDTOU). Mikroskopické hodnocení je provedeno pomocí světelných mikroskopů Olympus BX53 nebo Olympus CX23. Mikroskopické hodnocení suspektních vzorků pomocí tenkého nátěru, tlusté kapky i vyšetření iRBC parametru jsou na OKH FNM dostupné v nepřetržitém režimu. V rámci denního provozu laboratoře provádí hodnocení odborný pracovník v laboratorních metodách, vzorky ve službě jsou hodnoceny zdravotním laborantem, s následným ověřením odborným pracovníkem v laboratorních metodách. Výsledek hodnocení je vyjádřen slovně: pozitivní či negativní. V případě pozitivního výsledku je nález nahlášen v rámci neoče-

kávané/kritické hodnoty ošetřujícímu lékaři. O hlášení neočekávané/kritické hodnoty je proveden záznam v programu LotusLab.

Případ

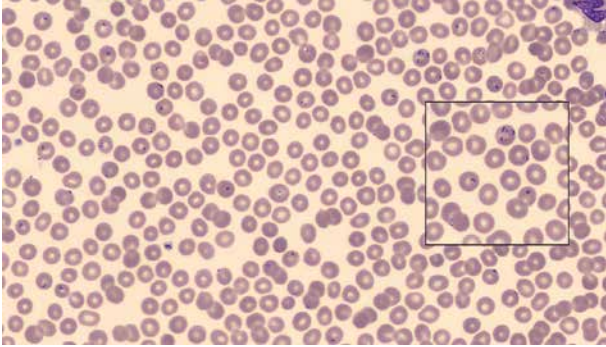
Pacient, muž 43 let, původem ze Spojených států amerických byl přijat ve večerních hodinách na oddělení urgentního příjmu pro dospělé ve FN Motol. Důvodem vyhledání lékařské péče byl horečnatý stav trvající přibližně 5 dní s teplotou 38 °C, přibližně 3 dny zvracení a průjem (2x denně), stolice zpočátku hnědá. Cestovatelská anamnéza: pacient přijel z Etiopie, dříve krátkodobě pobýval v Tanzanii. U pacienta bylo provedeno biochemické a hematologické laboratorní vyšetření. Při hematologickém vyšetření na hematologickém analyzátoru aktivace flaggové hlášky **iRBC** (obr. 1), provedeno mikroskopické hodnocení tenkého



Obr. 1. Anonymizovaný report výsledku pacienta z hematologického analyzátoru s aktivací flaggového hlášení iRBC

Figure 1. Anonymized report of the patient's result from the haematology analyser with activation of the iRBC flag message

nátěru a tlusté kapky na přítomnost malarických plasmodií v erythrocytech s pozitivním výsledkem (obr. 2). Oddělení urgentního příjmu pro dospělé upozorněno laboratorními pracovníky na přítomnost plasmodií v krevním nátěru.



Obr. 2. Erythrocyty infikované plazmodiem
Figure 2. Plasmodium-infected erythrocytes

(fotografováno pomocí digitální morfologie Sysmex DM 96)
(photographed using digital morphology Sysmex DM 96)

DISKUSE

Malárie je život ohrožující infekce způsobená parazity napadající komáry rodu *Anopheles*, jejichž samičky přenášejí nemoc na člověka. V roce 2020 bylo celosvětově registrováno přibližně 241 milionů případů malárie, z nichž zhruba 627 000 bylo smrtelných [7].

Malárie je široce rozšířena v tropických a subtropických oblastech. Její endemický výskyt byl v letech 1920–1950 popisován i v bývalém Československu. Těsně po 2. světové válce byla u nás malárie eradikována, podobně jako ve všech evropských státech (kromě Turecka). Od té doby se u nás malárie vyskytla jen jako importované případy u cestovatelů.

Mohlo by se říci, že na malárii u pacienta je nutné pomýšlet jen v souvislosti s pozitivní cestovatelskou anamnézou. Změny globálního klimatu vyžadují také změny v našem myšlení, je nutné si uvědomit úzkou propojenost mezi říší živou a neživou. To vše vede ke změnám charakteru a geografického výskytu (lokalizaci) infekčních onemocnění.

Zde je nutné upozornit na aktuální práci italského kolektivu, který uvádí nové poznatky o možných jiných potenciálních druzích přenašečů malárie v Evropě. Na malárii je nutné pomýšlet častěji, než bylo zvykem. Navzdory eradikace malárie ve většině evropských zemí v 60. a 70. letech 20. století jsou „anofelinové vektory“ stále přítomny. Většina případů malárie, které byly dosud v Evropě hlášeny, byly infekce získané v endemických oblastech cestovateli. Možnost získání malárie lokálně infikovanými komáry však byla v Evropě málo prozkoumána, přestože případy autochtonní malárie byly příležitostně hlášeny v několika evropských

zemích. Metodou metaanalýzy bylo zpracováno 288 prací publikovaných v letech 2000–2021. Z přehledu vyplývá, že potenciální druhy přenašečů jsou v Evropě stále rozšířeny, přičemž největší diverzita je v oblasti Středozemního moře, zejména v Itálii [7]. Ze závěrů vyplývá, že epidemiologicky ekologických studiích bude potřeba mnohem více, aby se zlepšila prevence přenosu infekčních agens v lidské populaci.

Malárie v bývalém Československu i současné České republice patří mezi vybrané infekční nemoci, které podléhají povinnému hlášení a evidenci v programu EpiDat, jeho používání bylo ukončeno v roce 2017. Od začátku roku 2018 se používá Informační systém infekční nemoci (ISIN). V období let 2014–2023 bylo v České republice (ČR) hlášeno celkem 286 případů malárie. Roční počty případů malárie se pohybovaly v rozmezí 27–42 případů. Výjimkou byly roky 2020 (9 případů) a 2021 (10 případů), kdy v souvislosti s celosvětovým výskytem onemocnění covid-19 došlo ke snížení cestování a tím také k nižšímu výskytu malárie v ČR [8].

Tropická malárie dnes v Evropě představuje nejzávažnější importované horečnaté onemocnění. Riziko těžkého průběhu nákazy hrozí především starším lidem (nad 60 let), kteří cestují bez antimalarické profylaxe. Převýší-li při tropické malárii (*P. falciparum*) parazitemie v periferní krvi 5 %, jde o velmi závažný stav, který vyžaduje okamžitou hospitalizaci na jednotce intenzivní péče, i když zpočátku pacient nemusí jevit známky závažného onemocnění [9].

První upozornění na možné onemocnění malárií může již přijít z vyšetření krevního obrazu automatickými analyzátory SYMEX třídy XN, kterými jsou vybavené hematologické laboratoře. Zlatým standardem diagnostiky malárie je ovšem přímý mikroskopický průkaz parazitů v barvených nátěrech dle Giemsa-Romanowski zhotovených z periferní krve [10].

Kromě těchto metod je v současné době možné použít také Rychlé diagnostické testy (RDT), které jsou považovány jen za pomocné a jejich výsledek se musí potvrdit přímou mikroskopií obarveného preparátu.

Význam RDT testů pro diagnostiku malárie zhodnotil tým pracovníků z Belgie a Kamerunu. K překonání omezení konvenčních malarických rychlých diagnostických testů (cRDTs) při diagnostice malárie u pacientů s nízkou parazitemií byly nedávno vyvinuty ultrasenzitivní rychlé diagnostické testy (uRDTs). Současná studie je první metaanalýzou srovnávající celkovou senzitivitu a specifitu nově ultrasenzitivních RDT testů na *Plasmodium falciparum* (Alere™ Ultra-sensitive Malaria Ag *P. falciparum* RDT) s cRDT provedenou ve stejných terénních podmínkách. Výsledky metaanalýzy ukázaly, že „Alere™ Ultrasenzitivní malárie Ag *P. falciparum* RDT“ ve srovnání s cRDT prováděnou ve stejných terénních podmínkách má vyšší senzitivitu, ale nižší specifitu, i když rozdíl není statisticky významný [10, 11].

ZÁVĚR

V případě hospitalizace pacienta ve zdravotnickém zařízení, které nedisponuje nepřetržitou přítomností specialisty na parazitologii, je důležité využít všech metod, které mohou poskytnout informace vedoucí ke stanovení správné diagnózy.

Vzhledem k nepřetržitému provozu hematologické laboratoře v rámci nemocničního zařízení, představuje záchyt plasmodii infikovaných erytrocytů klinicky významnou informaci. Vyšetření pomocí hematologického analyzátoru jsou nejen rychlá, plně automatizovaná, ale také ekonomicky méně nákladná. Vyšetření krevního obrazu, diferenciálního rozpočtu leukocytů a retikulocytů hematologickým analyzátozem Sysmex třídy XN je provedeno v rámci jednotek minut, cena vyšetření (na OKH FNM) se pohybuje kolem 125 Kč u pojištěného pacienta, u samoplátce se cena vyšetření pohybuje okolo 220 Kč.

Důležitým poznatkem je, že malárie je ve většině případů doprovázena trombocytopenií. Na OKH FNM je prováděno mikroskopické hodnocení trombocytů v případě záchytu hodnoty trombocytů pod $100 \times 10^9/l$. Během mikroskopického hodnocení by měl být pracovník laboratoře schopen identifikovat erytrocyty infikované plasmodii.

Aspektem zvyšujícím diagnostickou výtežnost laboratorního vyšetření, je nastavení komunikace mezi klinickým pracovištěm a laboratoří. V případě, že pacient pobýval v endemické oblasti malárie, a k vyšetření přichází z důvodu febrilních stavů, měla by být tato skutečnost sdělena laboratorním pracovníkům.

Důležité je ale zmínit skutečnost, že výsledky hematologického vyšetření tenkého nátěru a tlusté kapky má pouze informační charakter. Stanovení diagnózy malárie může dle platné legislativy provést pouze parazitolog, který kromě stanovení diagnózy provede i identifikaci druhu plasmodia, včetně stanovení hodnoty parazitémie.

LITERATURA

1. Dummas C, Bienvenu AL, Girard S, et al. Automated Plasmodium detection by the Sysmex XN hematology analyzer. *Journal of Clinical Pathology*, 2018;71(7):594–599.
2. Sysmex education enhancement and development: Malaria – the global burden [online]. [cit. 27. 8. 2022]. Dostupné na [www.<https://dasit.it/sites/default/files/pdf/05_appfondimenti%20Malaria.pdf>](https://dasit.it/sites/default/files/pdf/05_appfondimenti%20Malaria.pdf).
3. Pillay E, Khodajji S, Bezuidenhout C, et al. Evaluation of automated malaria diagnosis using the Sysmex XN-30 analyser in a clinical setting. *Malaria Journal*, 2019;(18,15):4.
4. Pecka M. *Laboratorní hematologie v přehledu: fyziologie a patofyziologie krvinek*. In: Pecka M. Prvoci. Český Těšín: Finidr; 2006:54–56. ISBN: 80-86682021.
5. Murray PR, Tenover FC, Tenover FC, Pfaller MA. *Medical microbiology*. 8th edition: Blood and tissue protozoa. Philadelphia: Elsevier; 2016:734–735. ISBN: 9780323359528.
6. Bednář M, Souček A, Vávra J. *Lékařská speciální mikrobiologie a parazitologie*. Praha: Triton;1994. ISBN: 80-901521-4-7.
7. Bertola M, Mazzucato M, Pompei M, et al. Updated occurrence and bionomics of potential malaria vectors in Europe: a systematic review (2000–2021). *Parasites & Vectors*, 2022; (15, 88).
8. ISIN. *Infekce v ČR. 2023* [online]. [cit. 10. 2. 2024]. Dostupné na [www.<https://szu.cz/publikace-szu/data/infekce-v-cr/rok-2023/>](https://szu.cz/publikace-szu/data/infekce-v-cr/rok-2023/).
9. Nohýnková E, Stejskal F. Malárie. *Interní medicína pro praxi*, 2005;(5):256–261.
10. Stejskal F, Nohýnková E, Kosina P, et al. *Diagnostika, léčba a profylaxe malárie v České republice* [online]. 2018-04 [cit. 4. 7. 2024]. Dostupné na [www.<https://infektologie.cz/DPMalarie18.htm>](https://infektologie.cz/DPMalarie18.htm).
11. Danwang C, Samadoulougou FK, Samadoulougou S. Assessing field performance of ultrasensitive rapid diagnostic tests for malaria: a systematic review and meta-analysis. *Malaria Journal*, 2021;(20, 245).

Prohlášení

Autoři prohlašují, že nemají žádné komerční zájmy.

Poděkování

Chtěli bychom poděkovat paní primářce MUDr. Jitce Segethové, za podporu při zpracovávání článku.

Do redakce došlo dne 5. 3. 2024.

Adresa pro korespondenci:

Mgr. Lukáš Kolařík, DiS.

Oddělení klinické hematologie

Fakultní nemocnice v Motole

V Úvalu 84

Praha 5, 150 06

e-mail: lukas.kolarik@fnmotol.cz