

Treponema pallidum, subspecies *pallidum* – původce neurosyfilis

Salavec Miloslav¹, Boštková Vanda², Vaňásková Zuzana³, Smetana Jan², Sleha Radek², Coufalová Monika², Plíšek Stanislav⁴, Šplího Miroslav², Štěpánová Vlasta⁵, Boštkův Pavel^{4,6}

¹Klinika nemocí kožních a pohlavních, FN a LF UK, Hradec Králové

²Katedra epidemiologie, FVZ UO, Hradec Králové

³Odborná neurologická ordinace, Hradec Králové

⁴Klinika infekčních nemocí, FN a LF UK, Hradec Králové

⁵Ústav klinické mikrobiologie, FN a LF UK Hradec Králové

⁶Centrum pokročilých studií, FVZ UO, Hradec Králové

SOUHRN

Termínem neurosyfilis je označována infekce centrálního nervového systému (CNS) infekčním agens *Treponema pallidum*, subspecies *pallidum*. Patogeneze neurosyfilis je obdobná patogenezi klasické formy syfilis. Neléčení jedinci s přetrvávajícími abnormalitami sledovaných parametrů v mozkomíšním moku vykazují riziko vývoje klinicky manifestního onemocnění. Dobrá znalost jednotlivých forem neurosyfilis pro diferen-

ciální diagnózu je tedy pro neurologa důležitá k určení potenciálních rizik dalšího vývoje.

KLÍČOVÁ SLOVA

neurosyfilis – *Treponema pallidum* – meningitida – meningovaskulární onemocnění – diferenciální diagnostika

SUMMARY

Salavec Miloslav, Boštková Vanda, Vaňásková Zuzana, Smetana Jan, Sleha Radek, Coufalová Milada, Plíšek Stanislav, Šplího Miroslav, Štěpánová Vlasta, Boštkův Pavel: *Treponema pallidum* subspecies *pallidum* – the Causative Agent of Neurosyphilis

Neurosyphilis is defined as infection of central nervous system by *Treponema pallidum* subspecies *pallidum*. Neurosyphilis can develop at any stage after initial infection and is reflected in laboratory results. The pathogenesis of neurosyphilis is similar to that of classical form

of syphilis. Individuals with persistent abnormalities in the cerebrospinal fluid are at risk of the development of clinical manifestations. Proper understanding of particular forms of neurosyphilis for differential diagnosis is important to determine potential risk of the development of progressive disease in neurology.

KEYWORDS

neurosyphilis – *Treponema pallidum* – meningitis – meningovascular disease – differential diagnosis

Epidemiol. Mikrobiol. Imunol., 62, 2013, č. 3, s. 91–99

ÚVOD

V časných fázích syfilis se zasažení centrálního nervového systému (CNS) manifestuje nejčastěji v mozkomíšním moku (CSF), cévním systému CNS a na mozkových plenách. Klinickými koreláty bývají asymptomatické či symptomatické meningitidy a meningovaskulární onemocnění. V pozdní fázi onemocnění se nejčastěji objevuje

poškození mozkového a míšního parenchymu pod obrazem progresivní paralýzy a tabes dorsalis. Každá forma má své charakteristické klinické příznaky, ale u některých případů se tyto příznaky mohou i překrývat [1].

Neurosyfilis začíná invazí infekce do CSF, tedy procesem, který se pravděpodobně objevuje již krátce po infekci *Treponema pallidum*. Asi u jedné

čtvrtiny neléčených pacientů s časnou syfilis lze prokázat původce v CSF. Počátkem 20. století nebyla otázka tzv. „neurotropních kmenů“ *Treponema pallidum* uznávána. Nicméně studie prováděné v éře antibiotické terapie předpokládají variabilitu kmenů, jež může ovlivnit i charakteristiky infekce. Narozdíl od jiných bakteriálních původců infikujících CSF nevyústí vždy infekce *Treponema pallidum* v perzistentní infekci, ale mohou se objevit i spontánní odhojení bez zánětlivé odpovědi či po přechodných meningitidách [2].

Riziko neurosyfilis je dvakrát vyšší u bělochů ve srovnání s černošskou populací a je dvakrát častější u mužů než u žen. Mírný vzestup hlášených časných forem syfilis společně s globální epidemií AIDS a specifika zvýšeného rizika duálních infekcí HIV/syfilis vedl k obnovenému zájmu o patogenезi syfilis [3, 4].

KATEGORIE NEUROSYPHILIS A JEJICH CHARAKTERISTIKA

Terciární stadium syfilis vykazuje tři typy: neurosyfilis, kardiovaskulární syfilis a pozdní benigní formu. Určitý stupeň akutní či subakutní meningitidy může být přítomen už u primární syfilis. To je také důvod, proč neurosyfilis v širším slova smyslu začíná časně. Časná neurosyfilis postihuje mezodermální struktury (hlavně meningesy a cévy), zatímco pozdní syfilis postihuje především parenchym mozkový a míšní.

Symptomy neurosyfilis jsou hlavně centrálního původu a zahrnují změny osobnosti (včetně kognitivních a/nebo behaviorálních změn; 33% četnost výskytu), ataxie (28%), záchvaty (23%), oční symptomy (snížené vnímání barev, fotofobie, rozostřené vidění, snížení zrakové ostrosti, šeroslepost – 17%), symptomy močového traktu (inkontinence močového měchýře; 17%), vystřelující bolesti (larynx, břicho, další orgány – 10%), cefalea (10%), ztráta sluchu (10%), závratě (10%). Dále v souvislosti s tímto onemocněním nalézáme hyporeflexii (50% četnost výskytu), senzorycké poruchy (např. snížená propriocepce, ztráta vibračního cití – 48%), změny zornice (anisokorie, Argyll-Robertsonova zornice – 39%), neuropatie obličejových nervů (36%), demenci, máni nebo paranoii (35%), Rombergovo znamení (24%), Charcotovy neuroartikulární změny kloubní (13%), hypotonii (10%) či atrofie očního nervu (7%) [2, 5].

A. Časná forma neurosyphilis

Asymptomatická neurosyphilis

Asymptomatická neurosyphilis patří k časně formě neurosyphilis a je charakterizována pozitivním nálezem v sérologii netreponemových testů.

Nejsou přítomny symptomy neurologického onemocnění. Mozkomíšní mok obvykle vykazuje zvýšené hladiny proteinů, lymfocytární pleocytózu a hladiny glukózy v rámci referenčního rozmezí. U třiceti procent pacientů se sekundární syphilis projevuje abnormálními nálezy v CSF. Až 70% pacientů s neurosyphilis vykazuje v likvoru hodnoty proteinů v rozmezí 46–100 mg/dl, zatímco počty leukocytů jsou normální [5, 6].

Akutní syfilitická meningitis

Tato forma je formou časně neurosyphilis. Pacienti vykazují známky iritace meningeální s napjatou šíjí, cefaleou, nauzeou a zvracením. Horečka nebývá obvyklá. Běžné jsou neuropatie hlavových nervů – nejčastěji v sestupném pořadí: n. VII, VIII, VI a II. Meningitida se může spontánně odhojit, ale neléčená aktivní infekce se může šířit a později se manifestovat jako závažnější forma syphilis. Byla popsána i akutní syfilitická transverzní myelitis [5, 6].

Meningovaskulární syphilis

V patologii této jednotky jde o endarteritidu s perivaskulárním zánětem (Heubnerova arteritida středně velkých cév a Nisl-Alzheimerova arteritida malých intrakraniálních cév). Tento proces způsobuje proliferaci fibroblastů intimy, ztenčení média a fibrózní a zánětlivé změny v adventitii s lymfocytární a plazmatickou infiltrací. Vzácně může dojít k vývoji aneurysmatické dilatace. Zúžení lumina predisponuje k cerebrovaskulárním trombózám, ischemii, okluzi cévní až k infarktu. Začátek meningovaskulární fáze se objevuje průměrně sedm let po infekci.

Nejčastější klinickou prezentací je záchvatovitý syndrom u relativně mladých jedinců postihující nejčastěji střední cerebrální arterii nebo větve bazilární arterie. Objevují se encefalitické subakutní prodromy: cefalea, vertigo, nespavost a psychologické abnormality (změny osobnosti, emoční labilita, nespavost, snížená schopnost paměti) následované po dnech až týdnech postupně progredujícím vaskulárním syndromem. Cerebrální ischemie může být akutní či chronická. Klinické příznaky odpovídají oblastem postižených cév. Nejčastěji je postižena střední cerebrální arterie a její větve. U některých pacientů postihuje meningovaskulární syphilis arteria spinalis anterior a je příčinou infarktů míšní tkáně.

Symptomatická neurosyphilis často postihuje mozkovou bazi a může tudíž vyústit v paralýzu hlavových nervů.

Meningeální neurosyphilis se obvykle manifestuje klinickými příznaky akutní meningitidy, včetně hydrocefalu, kraniálních neuropatií a s forma-

cí leptomeningeálních granulomů nazývaných gummata. Gumma je dobře ohraničená (bezcévní) granulační tkáň. Vzniká na základě buněčné imunitní odpovědi na *Treponema pallidum*. Gummata jsou obvykle extra-axiální léze, lokalizované v tvrdé pleně mozkové. Kortex je často druhotně postižen invazí a přímým šířením. Mohou se objevit záchvaty vzniklé díky fokální iritaci [5-7]. I tato forma se objevuje u časného neurosyfilitického postižení.

Oční syfilis

Oční syfilis může postihnout více struktur orgánu očního, nicméně postižení ve formě zadní uveitis je nejčastější a je klinicky charakterizováno snížením zrakové ostroty [22]. Může být dále zjištěna neuropatie optického nervu, intersticiální keratitis, přední a intermediální uveitis, chorionretinitis a postižení sítnice ve formě vaskulitidy. Oční formu většinou doprovází syfilitická meningitis.

Otosyfilis – postižení ušní

Je charakterizováno ztrátou sluchu, někdy s přítomností tinnitu. Tedy i takovéto, relativně časté postižení by mělo být diferenciatně diagnosticky zváženo jako projev neurosyfilis. Ušní postižení může být provázeno meningitidou [23].

B. „OVERLAP“ jednotky

Atypická neurosyfilis

V éře antibiotické terapie potvrdily některé studie zvláštní „atypické“ formy neurosyfilis. Jde o pojem popisující neurosyfilis nesplňující kritéria forem „klasické“ neurosyfilis (ať již časných či pozdních změn). Někteří autoři se domnívají, že takové atypické formy, které jsou charakterizovány např. změnami reflexů, senzorickými a pupilárními změnami či záchvatovitými stavy, byly popsány již před zavedením antibiotické léčby. Byly popsány změny u pacientů s neurosyfilis napodobující herpetickou encefalitidu (rychlý nástup kognitivních změn a záchvaty). Tyto případy lze obtížně kategorizovat podle klasických klinických popisů jednotlivých forem neurosyfilis. U nemocných s pomaleji progredujícím průběhem může být zvážena diagnóza progresivní paralýzy, akutní začátek a abnormality temporálních laloků v zobrazovacích nálezech pak znamenají klasifikační problém. Takové případy se nejvíce podobají meningovaskulární syfilis s tím rozdílem, že abnormality spánkových laloků nevykazují vztah k cévním oblastem. Pravděpodobně jde tedy o tzv. „overlap“ stavy mezi meningeálním a parenchymatózním onemocněním. Navíc záchvaty samy o sobě mohou být příčinou reverzibilních změn spánkových la-

loků a to tedy dále komplikuje zařazení takových případů [24].

C. Pozdní formy neurosyfilis

Tabes dorsalis

Tato klinická jednotka se řadí k pozdním projevům neurosyfilis. Tabes dorsalis dnes není běžným onemocněním – jde pravděpodobně o jedinou změnu manifestace neurosyfilis v éře antibiotik.

Jedná se o pomalu progredující degenerativní onemocnění s postižením zadních provazců (demyelinizace) a zadních kořenů (zánětlivé změny s fibrózou) míšních. Neurologické příznaky mohou být manifestovány např. ztrátou citlivosti, ztrátou periferních reflexů, zhoršením vibračního citlivosti a polohocitu či progresivní ataxie. Inkontinence močového měchýře a ztráta sexuálních funkcí jsou běžné. Vystřelující bolest, vznikající náhle, zábleskovitého charakteru, rychle se šířící a rychle ustupující, je časným symptomem a vyžaduje léčbu. Závažná bolestivá krize vzniká po stresové zátěži nebo po expozici či bez zřejmé příčiny asi u 90 % nemocných. Viscerální krize se objevují přibližně u 15 % nemocných a zahrnují epizody extrémní bolesti v epigastriu s nauzeou a se zvracením. Onemocnění lze dělit do 3 stadií: preataxie, ataxie a paralýza. Charakteristická je chůze o široké bázi. Může dojít ke vzniku tzv. Charcotových kloubů a trofických vředů.

Zornice jsou typicky bilaterálně miotické, bez konstriční reakce při expozici světlem, nicméně s normální konstriční reakcí na akomodaci (léze v oblasti bezprostředně rostrálně k Edinger-Westphalovu jádru, periaqueductální šedá hmota). V zadních provazcích nejsou zjišťovány spirochety. Příčina změn typu tabes dorsalis není známa. Prvé příznaky se objevují často 20–30 let po iniciální infekci. Terapie není uspokojivá, nasazení penicilinu nepřináší ústup příznaků, i když může dojít k normalizaci CNS nálezu [5, 6, 8].

Paralysis progressiva (paralytická demence)

K manifestaci dochází 20–30 let po infekci *Treponema pallidum*. Jde o chronickou progresivní frontotemporální meningoencefalitidu s následkem ztráty funkce kory. Patologicky je tento typ charakterizován perivaskulárními a meningeálními chronickými zánětlivými reakcemi s meningeální fibrózou, granulární ependymitidou (zánět epiteliální výstelky mozkových komor a míšního kanálu), degenerací kortikálního parenchymu (atrofie, glióza) a invazí původce do tkání. V pokročilých stadiích byly popsány tzv. Fischerovy plaky – drobné, demyelinizované

léze mozkového parenchymu primárně lokalizované ve frontální a parietální části kory.

První psychiatrické projevy progresivní paralýzy mohou být pozvolné, zprvu zaznamenané nejbližším okolím postižených. Jde o ztrátu pracovního úsilí, výpadky paměti, podrážděnost, neobvyklou těkavost, apatii a pokles péče o vlastní záležitosti. Později se mohou objevit mentální změny simulující schizofrenii, euforickou mánií, paranoii, toxické psychózy či presenilní demenci. Presenilní demence je přítomna nejčastěji a projevuje se depresemi, zmateností a závažným zhoršením paměti a úsudku (kognitivní funkce).

V pozdních fázích, přibližně pět let od počátku symptomů, vykazují téměř všichni postižení demenci, často s periodickým vzplanutím a s progresivní vegetativní degenerací. Z anglosaského termínu PARESIS lze určit následující příznaky: Personality – osobnost, Affect – afekt, rozrušení, hněv, Reflexes – hyperaktivní, Eye – Argyll-Robertsonova zornice, Sensorium – iluze, halucinace, bludy, falešná zdání, Intellect – intelekt, Speech – řeč.

V mozkomíšním moku lze zjistit lymfocytární pleocytózu, zvýšené hladiny proteinů, zvýšení IgG indexu a pozitivitu netreponemových testů (z treponemových testů by měl být proveden FTA-ABS test séra).

Efektivní terapie spočívá v časném nasazení penicilinových antibiotik [5, 6, 9].

Atrofie optického nervu

Postižení je často prezentováno přední uveitidou nebo panuveitidou (granulomatózní i neganulomatózní), retinitidou, retinální vaskulitidou, vitritidou a papillitidou. Mohou se objevit příznaky fotofobie. Jedná se o relativně časnou manifestaci pozdní syfilis. Zjišťují se synechiální srůsty duhovky s přední čočkou ústící ve fixovanou pupilu; tento nálezy by neměl být zaměněn za Argyll-Robertsonovu zornici [5, 10, 11].

DIFERENCIÁLNÍ DIAGNOSTIKA NEUROSYPHILIS

Diagnostické možnosti v diferenciální diagnóze jsou poměrně široké. Dojde-li k manifestaci paralýzy kranálních nervů, měly by být zváženy jiné bazální meningitidy, např. tuberkulózního původu. Nutné je odlišit i akutní meningitidy jiných etiologií. Meningovaskulární syfilis se může manifestovat záchvatům obdobným fenoménem; je nutné zvážit všechny ostatní příčiny vazookluzivních nebo ischemických infarktů. Při přítomnosti gummat je nutné vyloučit primární či metastatické neoplastické procesy. Paralysis

progressiva se může manifestovat četnými psychiatrickými symptomy včetně deliria, demence, manických stavů, psychóz, změn osobnosti a/nebo depresemi. Tabes dorsalis se objevuje konzistentně se subakutní kombinovanou degenerací míchy. V diferenciální diagnostice musí ovšem vždy být zvážena i sclerosis multiplex. Přítomnost Argyll-Robertsonovy zornice indikuje možnost diferenciální diagnostiky zmíněné u tabes dorsalis [5, 12, 13].

Nálezy v mozkomíšním moku

Vyšetření mozkomíšního moku je doporučeno u všech nemocných s neléčenou syfilis s neznámým trváním nebo s trváním delším než 1 rok.

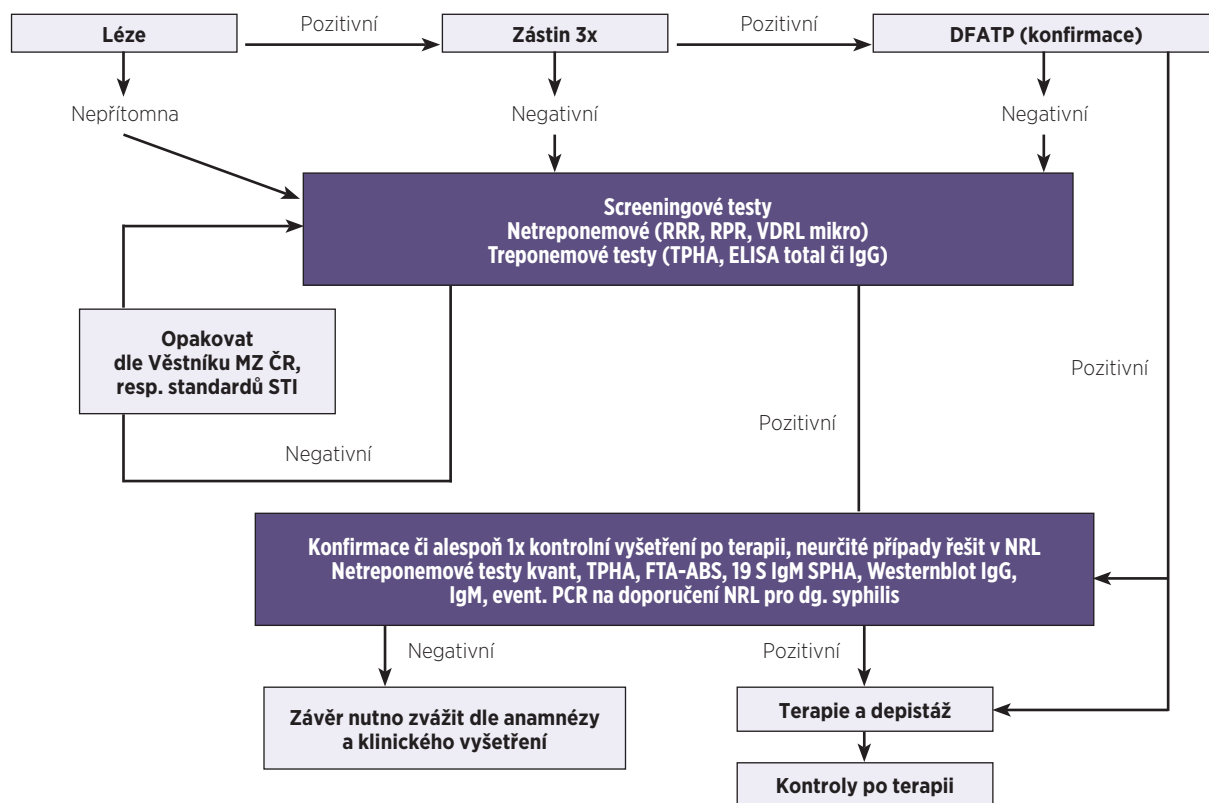
Abnormality mozkomíšního moku zahrnují zvýšené hladiny proteinů a pleocytózu. Tyto nálezy jsou zjišťovány až u 70 % nemocných. Navíc zjišťujeme pozitivitu netreponemových testů v mozkomíšním moku. Abnormální nálezy v mozkomíšním moku by měly být opakovaně monitorovány. Pleocytóza mozkomíšního moku je schopna definovat aktivitu onemocnění. K potvrzení léčebného účinku nasazené terapie je tedy nutný průkaz vymizení abnormálních nálezů v mozkomíšním moku po terapii.

Jsou-li u nemocného prokázána gummata, je zapotřebí opatrnosti při plánovaném provedení lumbální punkce (riziko herniace).

Perinatologové zkoumají klinickou hodnotu beta2-mikroglobulinu v mozkomíšním moku, jehož hladiny jsou u kongenitální syfilis zvýšeny. Tento mikroglobulin by mohl sloužit jako validní nový biologický ukazatel v diagnostice postižení CNS a mohl by být užitečný i v monitorování terapeutické odpovědi [5, 14].

SÉROLOGICKÉ TESTY A BIOCHEMICKÁ VYŠETŘENÍ

V České republice je od roku 1965 zřízena Národní referenční laboratoř (NRL) pro diagnostiku syfilis se sídlem v Praze. Doporučený postup testovacího schématu syfilis podle NRL je uveden na obrázku 1. NRL Praha zajišťuje konfirmační vyšetření vzorků sér (plazmy, likvoru apod.) s nálezem reaktivního výsledku screeningu syfilis, dále pak kontrolní vyšetření k vyloučení vrozené syfilis, k vyloučení relapsu po léčbě nebo reinfekce. Spolupracuje při zajištění surveillance syfilis v ČR s vazbou na EU (rada Registru pohlavních nemocí, ESSTI, ECDC), metodicky vede laboratoře zabývající se diagnostikou syfilis v ČR, ověřuje kvalitu in vitro diagnostických prostředků a aktualizuje i vyvíjí nové diagnostické metody. Důležitá je i práce na novelizaci doporučených standardních vyšetřovacích postupů [25].



Obr. 1 Algoritmus testovacího schématu syfilis (podle NRL pro syfilis, Praha)
Fig. 1 The algorithm of the diagnostic procedure for syphilis (NRL for syphilis, Prague, Czech Republic)

V laboratorním průkazu neurosyfilis má rozhodující roli cytologické, sérologické a biochemické vyšetření. Vyšetřením mozkomíšního moku lze prokázat následující zánětlivé změny: lymfocytární pleocytózu (> 5 lymfocytů/μl), zvýšenou hladinu proteinů, intratekální syntézu IgG a IgM, hypoglykorachii (až v 50%).

Sérologickým vyšetřením lze detekovat protilátky. Syfilitická infekce indukuje produkci 2 typů protilátek. Jednak lze prokázat nespecifické protilátky reaginového typu namířené proti kardiolipinu a dále specifické protilátky namířené proti antigenům determinantám původce TPP (*Treponema pallidum*, *subspecies pallidum*). Pro verifikaci onemocnění CNS je nutné vždy vyšetření séra i likvoru ve vzorcích odebraných ve stejný den (stanovení poruchy hematoencefalické bariéry a intratekální syntézy IgG). Výsledky netreponemových testů (RRR – rychlá reaginová reakce, VDRL – Veneral Disease Research Laboratory, varianta VDRL – mikrotest) mohou být reaktivní s jakoukoliv jinou treponemovou infekcí (pinta, endemická syfilis, frambézie). Pro screeningová vyšetření zásadně využíváme kombinaci treponemových a netre-

ponemových testů. Z treponemových testů jsou nejvíce užívány FTA-ABS (nepřímá imunofluorescence) a mikrohemaglutinace.

FTA-ABS a hemaglutinační testy jsou vysoce pozitivní u sekundární latentní, terciární a kvarterní (fulminantní nekrotizující) syfilis. Tyto testy potvrzují diagnózu. Po sérokonverzi zůstávají u většiny pacientů i navzdory časně a správně dávkované terapii pozitivní. Infekce *Borrelia burgdorferi* může vést k falešné pozitivitě FTA-ABS, ale není příčinou pozitivních reaginových reakcí. Z treponemových testů lze užít i TPHA (*Treponema pallidum* hemagglutination test) a ELISA typy testů. Význam molekulárněbiologických technik s využitím PCR je limitován nepravidelnou dostupností původce TPP v likvoru [26].

RRR i VDRL vykazují stejnou citlivost. Mohou být užity v iniciálním screeningu i v následném monitorování pacientů. U terciární syfilis zůstává VDRL test většinou pozitivní. Kvantitativní stanovení titrů protilátek umožní zjištění terapeutické odpovědi. Například titry VDRL dosahující hodnot 1 : 32 a více u sekundární syfilis, po zavedení úspěšné terapie trvale klesají. Stoupající titry

mohou naznačit reinfekci nebo nedostatečnou terapii. VDRL titry nekorespondují přímo s titry RRR, to znamená, že v monitorování a za užití kvantitativního stanovení titrů by měly být užívány stejné typy testů [5, 15]. Netreponemové testy (VDRL a RRR) nemusí být reaktivní u pozdních forem syfilis, zvláště u tabes dorsalis. Máme-li podezření na pozdní formy neurosyfilis, je nutné provedení treponemových testů, které zůstávají bez ohledu na předchozí terapii pozitivní. V České republice důsledně tedy doporučujeme užití obou typů testů.

Netreponemové testy (VDRL) likvoru mohou být falešně negativní až u 70 % pacientů s neurosyfilis [24]. Treponemový test FTA-ABS (užívaný i k vyšetření likvoru) bývá na rozdíl od netreponemových testů citlivý, není ale specifický. Při zjištění lymfocytární pleocytózy likvoru a negativitě netreponemových i treponemových testů bývá diagnóza neurosyfilis vyloučena. Výsledek FTA-ABS testu (nepřímá imunofluorescence) hraje důležitou roli v potvrzení či vyloučení diagnózy neurosyfilis, je-li zvýšení proteinů v likvoru jedinou zjištěnou abnormalitou. U nemocných s kombinovanou infekcí HIV/syfilis je stanovení diagnózy neurosyfilis obtížné v případě negativitě netreponemových testů likvoru a mírné pleocytózy. HIV infekce sama o sobě může vést k mírné pleocytóze v likvoru a k mírnému zvýšení hladin proteinů v likvoru. U HIV séronegativních nemocných s neurosyfilis je obvykle zjišťována hodnota leukocytů v likvoru $> 5/\mu\text{l}$, u HIV pozitivních jedinců se syfilis je pak hodnota $> 20/\mu\text{l}$ považována za průkaznou pro neurosyfilis [24].

Falešně pozitivní výsledky testů

Antigen kardiolipinu užívaný u nespecifických netreponemových testů je součástí řady tkání, což může vyústit ve falešně pozitivní výsledky sérologických testů. Ty zjišťujeme u jedinců s nevenerickými treponemálními infekcemi, ale i u jedinců s řadou dalších akutních i chronických infekcí (např. infekční mononukleóza, malárie), u některých chronicky nemocných (autoimunitní onemocnění, nádorové procesy), u narkomanů (i. v. aplikace drog). Falešnou pozitivitu netreponemových testů vyloučí kompletní provedení testů za užití specifických treponemových testů, které při negativitě potvrdí falešnou pozitivitu RRR nebo VDRL testů. Falešně pozitivní výsledky netreponemových testů v mozkomíšním moku mohou být přítomny u tuberkulózního procesu nebo pyogenní či aseptické meningitidy. Nicméně i v případech dostatečné terapie mohou někdy pacienti vykazovat trvale nízké titry netreponemových typů protilátek [5, 16].

Falešně negativní výsledky testů

Netreponemové testy mohou vykázat tzv. prozonový fenomén (exces protilátkové odpovědi blokuje vazbu a reakci protilátka - antigen), který je příčinou falešné negativity výsledku v nezředěném vyšetřovaném vzorku. Infekce *Borrelia burgdorferi* může vést k falešné pozitivitě výsledků FTA-ABS, nezpůsobí ale pozitivitu netreponemových reaginových testů [5, 16, 17].

Vyšetření likvoru by mělo být provedeno v následujících případech [24]

- Neurologické či oční příznaky a symptomy v jakémkoliv stadiu syfilis.
- Průkaz aktivní terciární syfilis postihující další orgánové systémy.
- HIV infekce s pozdní latentní syfilis nebo u syfilis s neurčenou dobou trvání (podle některých autorů i u všech případů kombinované infekce HIV/syfilis jakéhokoliv stadia pro možnost rozvoje neurosyfilis po standardní terapii časných forem syfilis).
- Selhání terapie (včetně absence příslušného poklesu titrů netreponemových protilátek) v kterémkoliv stadiu syfilis.

U nemocných s kombinovanou infekcí HIV/syfilis a s počtem CD4 lymfocytů v periferní krvi $< 350/\mu\text{l}$ je udáváno 3krát vyšší riziko asymptomatické neurosyfilis. Stejně tak se toto riziko neurosyfilitického onemocnění zvyšuje u nemocných s prokázanými sérovými titry RRR $\geq 1 : 32$, a to jak v kombinaci s HIV infekcí, tak bez projevů HIV postižení [24].

DALŠÍ DIAGNOSTICKÉ MARKERY

U neurosyfilis byly zkoumány více citlivé a specifické markery, např. intratekálně produkované IgM a IgG protilátky proti *Treponema pallidum*. Laboratorní průkaz postižení CNS u syfilis zůstává problematický. Detekce netreponemových i treponemových protilátek v mozkomíšním moku nemocných s neurosyfilis je obtížná. V USA je komerčně dostupný „INNO-LIA Syphilis Score Molecular Test“, který by mohl představovat novou generaci validních testů ke zjištění pacientů s latentní neurosyfilis i nemocných aktivně produkujících IgG protilátky intratekálně [5, 18].

ZOBRAZOVACÍ STUDIE

Neuroradiologické nálezy pacientů s neurosyfilis prokazují ischemické léze (typicky lakunárně či v distribučním prostoru středních cerebrálních arterií) u meningovaskulární syfilis, mozkových gummat a syfilitické myelitis. Byla popsána i postižení kranálních nervů, zvláště optického nervu a nervů vestibulokochleárních.

Nemocní s celkovou parézou (parenchymatózní syfilis) vykazují frontokortikální atrofii a diseminované léze frontálně. U těchto pacientů byly zjištěny nálezy typu: mozková atrofie (oboustranně temporální a frontoparietální oblasti); zvětšení komor, meziotemporální T2 hyperintenzita a patologická T2 hypointenzita v oblasti globus pallidus, putamen, v oblasti hlavy nucleus caudatus a v thalamu. U těchto pacientů může mít vyšetření MRI prognostickou hodnotu. Depozita železa (ferritin) a větší frontální atrofie korelují s progresí neuropsychiatrických poruch, zjevně nezávisle na změnách v mozkomíšním moku.

Byla popsána i T2 hyperdenzita bílé hmoty difúzně, částečně reverzibilní po terapii a snad tedy způsobená edémem a gliózou. Tento nálezy však není specifický pro neurosyfilis, byl popsán i u Binswangerova onemocnění (subakutní vaskulární demence), cerebrální autosomálně dominantní arteriopatie se subkortikálními infarkty a s leukoencefalopatií, progresivní multifokální encefalopatie, u HIV encefalitidy a subakutní sklerotizující panencefalitidy. Difúzně vážené obrazy úspěšně prokazují mozková syfilitická gummata, juxtakortikální růst modulární léze, mírně omezenou difúzi a lineární opacifikaci tvrdé pleny mozkové a okolní vazogenní edém.

MRI prokazuje u syfilitické meningitidy okrsky s vysokou intenzitou na T2 vážených obrazech. U meningovaskulární syfilis je vyšetření magnetickou rezonancí velmi prospěšné v průkazu „meningeal enhancement“, které bývá tenké a ložiskové. Angiografie může vykázat multifokální vaskulární zúžení v nervové tkáni (koncentrická zúžení cév malého i velkého kalibru). Menší cévy mohou prokázat fokální stenózu a dilataci. Nad konvexitami byly popsány vaskulární zarudnutí (ektatické změny) a sporadicky i nálezy tzv. oblačků kouře.

Oblasti se sníženou denzitou při CT vyšetření mohou odpovídat ischemickým infarktům ve vaskulárních oblastech. Zvýrazněny jsou použitím kontrastu. Angiografie prokázala nepravidelnosti bazilární, střední a zadní mozkové arterie. Může detekovat i ateromatózní léze, které nejsou spojovány s podezřením na syfilitickou arteritidu.

Syfilitická gummata se v prekontrastním CT jeví jako hypodenzní ložiska. Přítomen bývá různý stupeň edému. Vyšetření MRI prokazuje hypointenzní až izointenzní okrsky v T1 váženém obraze. Po podání kontrastní látky se ložiska sytí opacifikují. V diferenciální diagnostice musíme myslet na gliomy, meningeální meta procesy, tuberkulózu, sarkoidózu a mykotické afekce.

Emisní počítačová tomografie (Single-photon emission computed tomography – SPECT) je metodou umožňující vyhodnocení zánětlivého stavu

a určení terapeutického efektu u neurosyfilis. Zvýšené hodnoty mozkového krevního průtoku jsou detekovatelné za užití jódu 123 N-isopropyl-p-jódamfetamin SPECT vyšetření. SPECT vyšetření může být diagnosticky citlivé v určení jinak nezařaditelných nálezů při vyšetření MRI.

SPECT vyšetření u nemocných s progresivní paralýzou a paralytickým stadiem prokazuje významné snížení krevního průtoku mozkovou tkání, zvláště v temporálním a frontálním kortexu oboustranně. Tento průtok se významně zlepšil (průkaz při užití jódu 123 N-isopropyl-p-jódamfetaminu) u některých jedinců po antisyfilitické terapii. SPECT vyšetření může tedy přinést výsledky v klinickém nasazení [5, 18, 19].

ELEKTRODIAGNOSTICKÉ TESTY

Elektrofyzilogické charakteristiky u tabes dorsalis indikují chybějící H reflexy a opožděné senzorycké evokované potenciály tibiálního nervu (s chybějícím kortikálním potenciálem), které korespondují s patologickým postižením zadních kořenů a funikulů. Někteří autoři udávají, že posteriorní tibiální somatosenzorycké evokované potenciály jsou citlivým markerem subklinického kořenového postižení u meningeální syfilis a mohou přispět k hodnocení rozsahu neurosyfilitického postižení míšních kořenů. Při vyšetření vodivosti nervů lze obvykle očekávat normální nálezy, neboť motorická vlákna jsou zřídka postižena [5, 20, 21].

DOPORUČENÁ TERAPEUTICKÁ OPATŘENÍ

Terapie neurosyfilis je v České republice doporučována následujícím způsobem [27]:

- Benzyl penicilin 12–24 mil. j. i. v. /den po dobu 10–21 dnů
- Doxycyklin 200 mg/den po dobu 28 dnů
- Gravidní ženy s alergií na penicilin – azithromycin 500 mg/den po dobu 19 dnů nebo ceftriaxon 250–500 mg i. m. po dobu 10 dnů

I nemocní s oční formou syfilis a otosyfilis, ať již s abnormálními hodnotami likvoru či bez patologického nálezu, by měli podstoupit standardní terapii neurosyfilis [24].

ZÁVĚR

Neurosyfilis představuje závažnou komplikaci infekčního onemocnění syfilis, které je součástí široké skupiny tzv. sexuálně přenosných onemocnění (STD). Ta jsou definována jako infekční onemocnění šířená převážně pohlavním stykem. K nim se řadí nejruznější choroby působené celou řadou patogenních agens. Jde zcela jistě o vel-

mi závažné onemocnění s neopomenutelnými zdravotními konsekvencemi. Syfilis je onemocněním povinně hlášeným a dispenzarizovaným. Nucená hospitalizace zůstala jen u diagnózy syfilis, nikoliv u řady dalších onemocnění přenášených pohlavním stykem. Surveillance program syfilis je v ČR legislativně upraven vyhláškou č. 473/2008 Sb., o systému epidemiologické bdělosti pro vybrané infekce, příloha č. 27, Systém epidemiologické bdělosti získané nebo vrozené syfilis. Vyplývá z Rozhodnutí EP a Rady 2119/1998 o zavedení evropské surveillance infekčních nemocí (Rozhodnutí Komise č. 542/2003 – seznam sledovaných nemocí, Rozhodnutí Komise č. 534/2003 – definice případů nemocí – „case definice“) [25].

Souhrnně lze říci, že situace v České republice je u klasických venerických onemocnění obdobná vývoji v řadě jiných zemí. Je pozorován trvalý nárůst případů onemocnění syfilis (zejména nárůst podílu časné formy) a varující jsou i data vertikálního přenosu této infekce z matky na plod (vrozené formy syfilis).

Znalost klinického obrazu, epidemiologických rizik, diagnostiky a možností terapie je důležitá, a to jednak v souvislosti s celosvětovou epidemií HIV/AIDS, ale i z důvodů hlášených nárůstů těchto onemocnění ve světě. STD samy o sobě zvyšují riziko infekce HIV (až o 40 %), navíc jedinci s HIV/AIDS představují u řady, zejména bakteriálně podmíněných sexuálně přenosných onemocnění diagnostický i terapeutický problém. Je třeba vzít v úvahu, že roli hraje celá řada dalších faktorů, např. rizikové sexuální chování, změny hodnotového systému, absence bezpečných sexuálních praktik a bariérové antikoncepce, sociální a ekonomické faktory. To vše významně přispívá k šíření STD i HIV/AIDS v populaci.

V březnu 2012 došlo na základě rozhodnutí vrchní ředitelky pro ochranu veřejného zdraví a řízení hygienické služby ke zrušení pokynu hlavního hygienika ČR (ze dne 2. února 1998) všem ředitelům KHS k výkonu Státního zdravotního dozoru v oblasti TBC a pohlavních nemocí. Definování práce depistážních sester nebo pracovníků státního dozoru z řad dermatologů v předpisech (vyhláška č. 55/2011 Sb.) nebylo dosud navrženo.

Tyto skutečnosti svědčí pro značnou devastaci celého systému hlášení. Stav je nyní mimořádně závažný; stále přibývá případů syfilis i ostatních STD, včetně nárůstu HIV/AIDS. Na rozdíl od současné situace měla původně Česká dermatovenerologická společnost svého zástupce i v orgánech řešících problematiku HIV/AIDS.

Venerologická sekce odborné společnosti i výbor České dermatovenerologické společnosti se domnívají, že trvá nutnost pečlivé práce určených

odborníků tzv. státního dozoru nad pohlavními nemocemi. Redukce odborníků je v době nárůstu hlášených a potvrzených infekcí syfilis i HIV/AIDS naprosto nevhodná.

Kroky, které by udržely a zlepšily prevenci a kontrolu STD, vyžadují lepší pochopení faktorů epidemiologie STD, stejně jako rozpoznání rolí a limitů lékařských a poradenských intervencí. Klíčové změny však vyžadují i politickou odpovědnost státních zdravotních autorit se zajištěním adekvátních investic do STD prevence (efektivní intervence, rozvoj kapacit a pracovních sil, aplikace správných a kulturně vhodných preventivních přístupů).

Literatura

- Golden, M. R., Marra, C. M., Holmes, K. K.** Update on syphilis: resurgence of an old problem. *JAMA*, 2003, 11, p. 1510–1514.
- Timmerman, M., Carr, J.** Neurosyphilis in the modern era. *Neurol. Neurosurg. Psychiatry*, 2004, 12, p. 1727–1730.
- Marra, C. M.** Syphilis and human immunodeficiency virus infection. *Semin. Neurol.*, 1992, 1, p. 43–50.
- Symptomatic early neurosyphilis among HIV-positive men who have sex with men – four cities. United States, January 2002–June 2004. *MMWR Morb Mortal Wkly Rep.*, 2007, 25, p. 625–628.
- Knudsen, R. P.** Neurosyphilis Overview of Syphilis of the CNS. Dostupné na [www: http://emedicine.medscape.com/article/1169231-overview#aw2aab6b5](http://emedicine.medscape.com/article/1169231-overview#aw2aab6b5).
- Štokr, J.** *Dermatovenerologie*. Galén, ISBN 978-80-7262-371-6, 2008.
- Holmes, M. D., Brant-Zawadzki, M. M., Simon, R. P.** Clinical features of meningovascular syphilis. *Neurology*, 1984, 4, p. 553–556.
- Lanska, D. J.** The suspension apparatus for tabes dorsalis. *Neurology*, 1999, 52, 6, p. 1295.
- Duffy, J. D.** General paralysis of the insane: neuropsychiatry's first challenge. *J. Neuropsychiatry Clin. Neurosci. Spring.*, 1995, 2, p. 243–249.
- Doris, J. P., Saha, K., Jones, N. P., Sukthankar, A.** Ocular syphilis: the new epidemic. *Eye*, Jun 2006; 6, p. 703–705.
- Prokosch, V., Thanos, S., Busse, H., Stupp, T.** Ophthalmological symptoms as key findings in neurosyphilis – diagnosis and therapy. *Klin. Monatsbl. Augenheilkd.*, 2009, 3, p. 184–188.
- Lair, L., Naidech, A. M.** Modern neuropsychiatric presentation of neurosyphilis. *Neurology*, 2004, 7, p. 1331–1333.
- Rundell, J. R., Wise, M. G.** Neurosyphilis: a psychiatric perspective. *Psychosomatics*, 1985, 4, s. 287–290.
- Augenbraun, M. H.** Treatment of syphilis 2001: nonpregnant adults. *Clin. Infect. Dis.*, 2002, 35, p. 187–90.
- Brown, D. L., Frank, J. E.** Diagnosis and management of syphilis. *Am. Fam. Physician.*, 2003, 2, p. 283–290.
- Scheck, D. N., Hook, E. W.** Neurosyphilis. *Infect. Dis. Clin. North. Am.*, 1994, 4, p. 769–95.
- Young, H.** Syphilis: new diagnostic directions. *Int. J. STD AIDS*, 1992, 6, p. 391–413.

18. Workowski, K. A., Berman, S. M. Centers for Disease Control and Prevention. Sexually transmitted diseases treatment guidelines. 2006, *MMWR Recomm Rep.*, 2006, 55(RR-11), p. 1-94.

19. Lukehart, S. A., Hook, E. W., Baker-Zander, S. A., Collier, A. C., Critchlow, C. W., Handsfield, H. H. Invasion of the central nervous system by *Treponema pallidum*: implications for diagnosis and treatment. *Ann. Intern. Med.*, 1988, 11, p. 855-862.

20. French, P., Gomberg, M., Janier, M., Schmidt, B., van Voorst Vader, P., Young, H. 2008 European Guidelines on the Management of Syphilis. *Int. J. STD AIDS*, 2009, 5, p. 300-309.

21. United States Preventive Services Task Force. Screening for syphilis infection: recommendation statement. 2004.

22. Gaudio, P. A. Update on ocular syphilis. *Curr. Opin. Ophthalmol.*, 2006, 17, p. 562.

23. Yimtae, K., Sriromptong, S., Lertsukprasert, K. Ootosyphilis: a review of 85 cases. *Otolaryngol. Head Neck Surg.*, 2007, 136, p. 67.

24. Marra, C. M., Gonzales-Scarano, F., Bartlett, J. G., Dashe, J. F. UpToDate Neurosyphilis. Dostupné na [www: http://neurores.wikidot.com/utd-neurosyphilis](http://neurores.wikidot.com/utd-neurosyphilis).

25. Národní referenční laboratoř pro diagnostiku syfilis. Státní zdravotní ústav, Praha. Dostupné na [www: http://www.szu.cz/narodni-referencni-laborator-diagnostiku-syphilis](http://www.szu.cz/narodni-referencni-laborator-diagnostiku-syphilis).

26. Zákoucká, H. Sérologická diagnostika syfilis. Dostupné na [www: http://www.ceva-edu.cz/mod/forum/discuss.php?d=573](http://www.ceva-edu.cz/mod/forum/discuss.php?d=573).

27. Štokr, J. et al. *Dermatovenrologie*. Galen 2008, ISBN 978-80-7262-371-6, s. 442

Adresa pro korespondenci:

Doc. RNDr. Vanda Boštková, Ph.D.

Katedra epidemiologie
Fakulta vojenského zdravotnictví
Univerzita obrany
Třebešská 1575
500 01 Hradec Králové
e-mail: vbostik@pmfhk.cz

PŘÍPRAVA KE ZKOUŠCE Z VNITŘNÍHO LÉKAŘSTVÍ

Netypická publikace nabízí obsáhlé studijní poznámky dvou posluchačů medicíny, připravujících se na zkoušku z vnitřního lékařství. Studenti měli k dispozici jako základní učebnici Vnitřní lékařství kolektivu autorů vedeného Pavlem Klenerem, podrobné vlastní poznámky z přednášek a navíc tyto teze, které jim sloužily k opakování látky a k rychlé orientaci v uvedené problematice. Vzniklé dílo a zejména stovky hodin, které pečlivé přípravě na zkoušku věnovali (a úspěšně ji i složili), přivedly nakladatelství k úvaze publikovat text jako užitečnou pomůcku a též inspiraci pro další studenty, jak je také možné se na náročné zkoušky připravovat. Poznámky obou kandidátů medicíny, nyní už lékařů, nenahrazují učební text, ale poskytují doprovod ke studiu, přinášejí potřebné shrnutí problematiky a usnadňují orientaci v předmětu.

Uspořádali Ondřej Felix a Martin Přivřel

Galén, ISBN 978-80-7262-980-0,

První vydání, 125x190 mm, brožované, černobíle, doporučená cena 290 Kč

Objednávky zasílejte e-mailem nebo poštou: Nakladatelské a tiskové středisko ČLS JEP, Sokolská 31, 120 26 Praha 2, fax: 224 266 226, e-mail: nts@cls.cz. Na objednávce laskavě uveďte i jméno časopisu, v němž jste se o knize dozvěděli.

PŘÍPRAVA KE ZKOUŠCE Z VNITŘNÍHO LÉKAŘSTVÍ

Uspořádali
Ondřej Felix a Martin Přivřel



GALÉN