proLékaře.cz | 15.2.2026

PRIMÁRNÍ SYNOVIÁLNÍ SARKOM LEDVINY – POPIS DVOU PŘÍPADŮ

Drozenová J[1]. , Povýšil C[1]. , Tvrdík D[1]. , Babjuk M[2]. , Hanuš T.[2]

[1]Ústav patologie 1. LF UK a VFN, Praha
[2]Urologická klinika 1. LF UK a VFN, Praha

Souhrn

Autoři prezentují dva případy primárního synoviálního sarkomu ledviny. Oba nádory se nacházely v oblasti ledvin, v prvním případě s extenzí nádoru do dolní duté žíly a do pravé síně, ve druhém případě s přítomností metastáz do plic a do retroperitoneálních lymfatických uzlin. U obou pacientů byla provedena radikální nefrektomie. Histologicky měl nádor v prvním případě monofázickou vřetenobuněčnou úpravu, ve druhém případě šlo rovněž o monofázickou vřetenobuněčnou variantu, avšak vysokého stupně malignity. Imunohistochemicky byl difúzně pozitivní vimentin a fokálně epiteliální membránový antigen. Negativní byly nádorové buňky v reakci k průkazu keratinů, S-100 proteinu, CD 34, hladkosvalového aktinu a desminu. V obou případech byl reverzní transkripční polymerázovou řetězovou reakcí používající ribonukleovou kyselinu extrahovanou z formalínem fixovaných a do parafínu zalitých tkání, detekován SYT-SSX 1 fúzní genový transkript, který je charakteristickým molekulárním nálezem u synoviálního sarkomu.

Klíčová slova: synoviální sarkom – ledvina – SYT-SSX – RT-PCR

Summary

Primary Synovial Sarcoma of the Kidney

The authors present two cases of primary synovial sarcoma of the kidney. Both patients had a tumor mass in the kidney with vascular invasion of the inferior vena cava and right atrium of the heart in case no. 1. In case no. 2 retroperitoneal lymph node metastasis and multiple metastases to both lungs were observed. Radical nephrectomies were performed in both patients. Histologically, the tumor in case no. 1 was monophasic and in case no. 2 poorly differentiated. Immunohistochemically, vimentin was diffusely positive and a few tumor cells were positive for epithelial membrane antigen. The tumor cells were negative for keratins, S- 100 protein, CD 34, smooth muscle actin, and desmin. In both cases, reverse transcription-polymerase chain reaction using ribonucleic acid extracted from formalin-fixed, paraffin-embedded tissues detected SYT-SSX 1 fusion gene transcripts, which are characteristic molecular findings of synovial sarcoma.

Key words: synovial sarcoma – kidney – SYT-SSX – RT-PCR

Čes.-slov. Patol., 44, 2008, No. 1, p. 20–22

Synoviální sarkom je morfologicky, klinicky i molekulárně patologicky definovaný maligní mesenchymální vřetenobuněčný nádor s variabilní epiteliální diferenciací. Může se vyskytovat v kterékoliv lokalizaci, asi v 80 % případů jsou však postiženy hluboké měkké tkáně končetin, zejména v okolí kolenního kloubu, nejčastěji u dospělých mezi 20.–50. rokem věku.

Molekulárně patologicky je synoviální sarkom charakterizovaný specifickou chromozomální translokací t(X;18) (p11.2 ; q 11.2), která vede k fúzi dvou genů: SYT na chromozomu 18 a SSX na chromozomu X. Detekce SYT – SSX fúzních transkriptů je spolehlivý nástroj v diagnostice synoviálních sarkomů (3, 7, 17, 18).

Primární synoviální sarkom ledviny je extrémně vzácný nádor, jehož správné diagnostické zařazení je při neobvyklé lokalizaci obtížné, a to i v případech s bifázickou úpravou. Většina dosud popsaných primárních synoviálních sarkomů ledviny však měla úpravu monofázickou, tvořenou vřetenobuněčnou sarkomovou komponentou (2, 5). Prezentujeme zde 2 případy primárního synoviálního sarkomu ledviny, jejichž diagnóza byla ověřená molekulárně patologickou detekcí fúzního transkriptu SYT – SSX 1, metodou reverzní transkripční polymerázové řetězové reakce (RT-PCR).

PREZENTACE PŘÍPADŮ

Případ 1

33letý muž s nádorem pravé ledviny prorůstajícím do dolní duté žíly a do pravé síně , léčený pravostrannou nefrektomií, adrenalektomií a retrakcí nádoru z dolní duté žíly a pravé síně. Pacient byl dále léčen adjuvantní chemoterapií; za půl roku zemřel na nádorovou generalizaci s mnohočetnými metastázami v játrech a plicích a s recidivou nádoru v místě operace.

Makroskopicky byla pravá ledvina velikosti 170 x 130 x 120 mm. Na řezu byla zcela prostoupená nádorem šedorůžové barvy, lobulární úpravy, na periférii s drobnými cystami průměru 3–7 mm, který v hilu prorůstal v podobě nádorových trombů do lumen velkých cév.

Mikroskopicky se jednalo o nádor tvořený vřetenobuněčnou mesenchymovou komponentou s relativně uniformními nádorovými buňkami uspořádanými fascikulárně (obr. 1). Ložiskově zastiženy cystické formace s epitelovou výstelkou (obr. 2).

Imunohistochemicky byly nádorové elementy vimentin a ložiskově EMA pozitivní, negativní pak v reakci s protilátkami proti keratinům, desminu, aktinu, S-100 proteinu a CD 34.

Molekulárně patologicky byla prokázána přítomnost fúzního transkriptu SYT – SSX 1.

proLékaře.cz | 15.2.2026

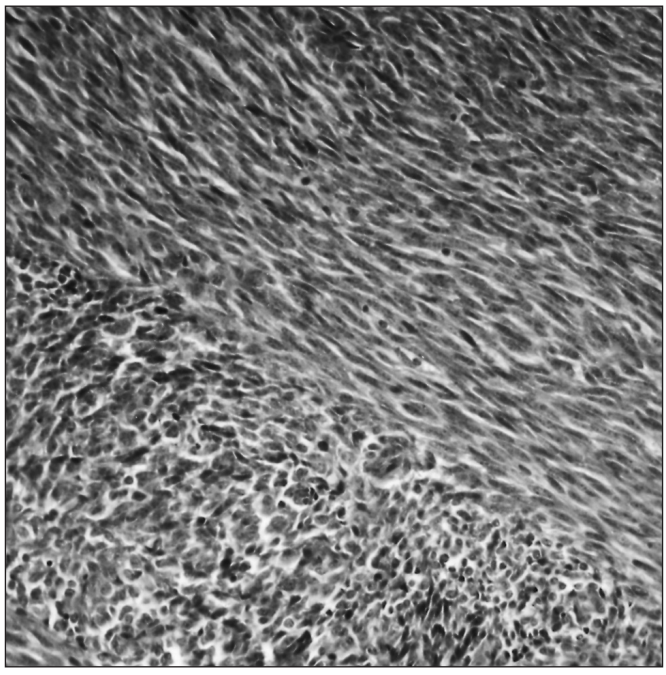

Obr. 1.

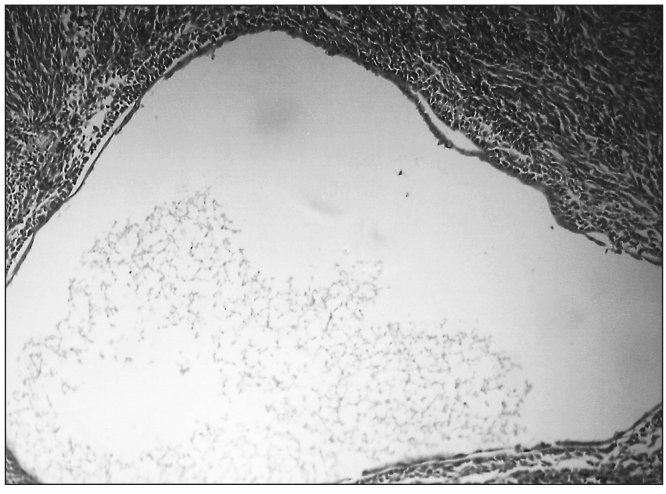

Obr. 2.

Případ 2

57letá žena s měsíční anamnézou velkého nádoru levé ledviny, klinicky s metastázami v regionálních lymfatických uzlinách a v plicích.

Makroskopicky nádor zaujímal dvě třetiny parenchymu ledviny a jeho velikost byla 90 x 65 x 60 mm, na řezu byl bělavé barvy, tužší konzistence, ložiskově nekrotický. Nádor prorůstal do pouzdra ledviny a do tukové tkáně v hilu.

Mikroskopicky nádor sestával z buněk vřetenitého tvaru s výraznými cytonukleárními atypiemi (obr. 3) a s přítomností četných atypických mitóz (obr. 4). Na periférii nádoru byly zastiženy tubulární struktury a cystické formace mající pravděpodobně původ v atrofické ledvinné tkáni. V perirenální tukové tkáni jsme prokázali šíření nádoru krevními a lymfatickými cévami.

Imunohistochemicky byly nádorové buňky vimentin a ložiskově EMA pozitivní, negativní pak v reakci s protilátkami proti keratinům, desminu, aktinu, S-100 proteinu a CD 34.

Molekulárně patologickou metodou RT-PCR byla prokázána přítomnost fúzního transkriptu SYT-SSX 1.



Obr. 3.

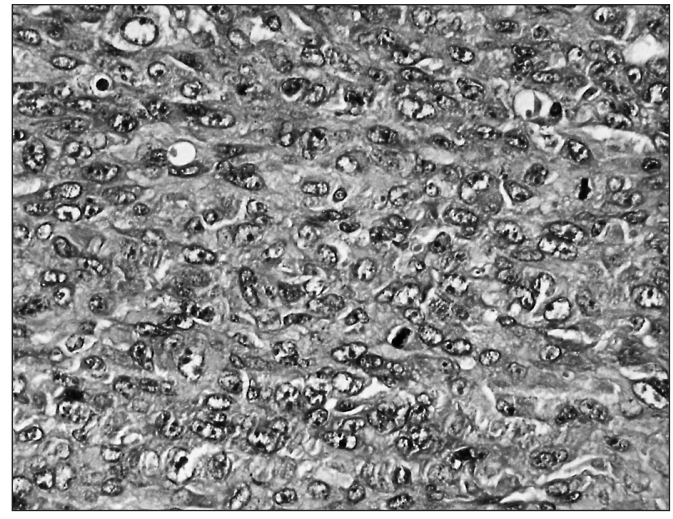

Obr. 4.

MATERIÁL A METODY

Operačně získaný materiál byl fixován v 10% formalinu. Kromě klasického barvení hematoxylinem-eozinem bylo provedeno vyšetření imunohistologické a molekulárně patologické. Pro imunohistologické vyšetření jsme použili panel následujících protilátek proti: vimentinu, EMA, desminu, aktinu hladké svaloviny, S 100 proteinu, CD 34 a cytokeratinům CK AE1-AE3 a CAM 5.2. Vyšetření bylo provedeno metodou ABC. Jako chromogen jsme použili 3,3-diaminobenzidin.

Při molekulárně patologickém vyšetření jsme postupovali podle postupu používaného na našem pracovišti, popsaného již dříve (18).

DISKUSE

Přestože je synoviální sarkom vzácný nádor, jde o klinicky i patomorfologicky dobře definovanou jednotku. V minulosti byl tento nádor často diagnostikován jako embryonální sarkom ledviny (1). Makroskopicky jde v době diagnózy o velké, většinou částečně nekrotické nádory, obvykle s přítomností tenkostěnných cyst (1, 2, 5). Podle histologické struktury je subklasifikován na bifázický a monofázický typ a špatně diferencovanou variantu (high-grade vřetenobuněčnou, malobuněčnou a velkobuněčnou epiteloidní) (5). Histologicky spadá první případ do rámce dobře diferencovaného monofázického vřetenobuněčné-

proLékaře.cz | 15.2.2026

ho synoviálního sarkomu. Ve druhém případě se jedná rovněž o vřetenobuněčnou variantu, avšak vysokého stupně malignity. U cystických formací s epitelovou výstelkou, místy tvořenou buňkami cvočkovitého vzhledu, imunohistochemicky pozitivními v reakci s cytokeratiny a EMA, jde pravděpodobně o dilatované sběrné kanálky reziduální tkáně ledviny (2, 5).

Diferenciálně diagnosticky jsou imunohistochemické nálezy u synoviálního sarkomu odlišné od hemangiopericytomu a solitárního fibrózního tumoru, které jsou CD 34 pozitivní a negativní v reakci s epitelovými markery. Pro hemangiopericytom je také charakteristický minimální buněčný pleomorfismus a mitotická aktivita (16).

Maligní periferní neuroektodermové nádory jsou S-100 protein pozitivní a mohou také vykazovat pozitivitu v reakci s EMA a CD 56, jsou však negativní v reakci s cytokeratiny a CD 99.

Sarkomatoidní renální karcinom může být pozitivní v reakci s protilátkami proti cytokeratinům, CD 10, vimentinu a S 100 proteinu. Maligní epiteliální komponentu se ani rozsáhlým vyšetřením při přerůstání sarkomatoidní složky často nepodaří prokázat (13).

Maligní smíšený epiteliální a stromální tumor ledviny je mikroskopicky charakterizovaný proliferací epiteliální a stromální komponenty. K maligní transformaci dochází výhradně ve stromální složce, která je imunohistochemicky pozitivní v reakci s protilátkami proti hladkosvalovému aktinu, desminu a vimentinu. Často jsou také pozitivní estrogenové a progesteronové receptory. Epiteliální komponenta je podobně jako u primárního synoviálního sarkomu tvořená tubuly a cystami (9, 14).

Dále je diferenciálně diagnosticky nutné vyloučit možnost metastatického sarkomu a primárního retroperitoneálního sarkomu.

Charakteristická translokace t(X;18) byla objevena roku 1987. Tento typ translokace je specifický pro synoviální sarkom a bývá u něj prokazována až v 90 % (17). Translokace t(X;18)(p11.2; q11.2) vede k fúzi genu SYT na chromozomu 18 a jednoho z členů SSX 1 – SSX 4 genové rodiny na chromozomu X. U monofázických synoviálních sarkomů jsou popisovány fúzní transkripty SYT-SSX 1 i SYT-SSX 2. Pro bifázický synoviální sarkom je typický fúzní transkript SYT-SSX 1. Tyto charakteristické chimérické proteiny SYT- SSX 1/2 pravděpodobně deregulují transkripci dalších genů, jejichž identita nebyla zatím objasněná (3, 7, 17, 18). Tato translokace se nachází u synoviálních sarkomů všech typů, včetně špatně diferencované varianty a bývá přítomná v epitelové/žlázové i ve vřetenobuněčné komponentě. Jedná se o primární krok v mnohostupňovém procesu kancerogeneze.

ZÁVĚR

Primární synoviální sarkom ledviny je extrémně vzácný nádor, jehož diagnóza může být stanovena až po vyloučení sarkomatoidního karcinomu ledviny, primárního retroperitoneálního sarkomu, metastatického sarkomu, solitárního fibrózního tumoru, hemangiopericytomu a maligního smíšeného epiteliálního a stromálního nádoru ledviny.

Na synoviální sarkom je nutné myslet u maligních vřetenobuněčných nádorů ledvin, tvořených primitivními nádorovými buňkami, s jádry doutníkovitého tvaru, někdy embryonálního vzhledu.

Diagnózu primárního synoviálního sarkomu umožnila metoda RT-PCR aplikovatelná na formalínem fixované a do parafínu zalité tkáně, detekující přítomnost fúzního transkriptu SYT-SSX vznikajícího v důsledku translokace t(X,18), která je definujícím molekulárně patologickým znakem synoviálního sarkomu.

Práce vznikla za podpory grantu IGA MZ ČR NR/8150 - 4

LITERATURA

1. **Argani, P., Faria, P. A., Epstein, J. I. et al.:** Primary renal synovial sarcoma: molecular and morphologic delineation of an entity previously included among embryonal sarcomas of the kidney. Am. J. Surg. Pathol., 8, 2000, s. 1087-1096.
2. **Chen, S., Bhuiya, T., Liatsikos, E. N., et al.:** Primary synovial sarcoma of the kidney: a case report with literature review. Int. J. Surg. Pathol., 9, 2001, s. 335-339.
3. **Clark, J., Rocques, P. Crew, A. J., et al.:** Identification of novel genes, SYT and SSX, involved in the t(X;18)(p11.2;q11.2) translocation found in human synovial sarcoma. Nat. Genet., 7, 1994, s. 502-508.
4. **Delahunt, B., Velickovic, M., Grebe, S. K. et al.:** Evolving classification of renal cell neoplasia. Expert Rev. Anticancer Ther., 4, 2001, s. 576-584.
5. **Duck, H. K., Jin, H. S., Min, C.L. et al.:** Primary synovial sarcoma of the kidney. Am. J. Surg. Pathol., 24, 2000, s. 1097-1104.
6. **Jun, S. Y., Choi, J., Kang, G. H. et al.:** Synovial sarcoma of the kidney with rhabdoid features: report of three cases. Am. J. Surg. Pathol. 28, 2004, s. 634-637.
7. **Kawai, A., Woodruff, J., Murray, F. B. et al.:** SYT-SSX gene fusion as a determinant of morphology and prognosis in synovial sarcoma. N. Engl. J. Med., 338, 2004, s. 153-160.
8. **Koyama, S., Morimitsu, Y., Morokuma, F., Hashimoto, H.:** Primary synovial sarcoma of the kidney: Report of a case confirmed by molecular detection of the SYT-SSX2 fusion transcripts. Pathol. Int., 51, 2001, s. 385-391.
9. **Michal, M., Syrucek, M.:** Benign mixed epithelial and stromal tumor of the kidney. Pathol. Res. Pract., 194, 1998, s. 445-448.
10. **Park, S. J., Kim, H. K., Park, S. K. et al.:** A case of renal synovial sarcoma: complete remission was induced by chemotherapy with doxorubicin and ifosfamide. Korean J. Intern. Med., 19, 2004, s. 62-65.
11. **Pinkus, G. S., Kurtin, P. J.:** Epithelial membrane antigen-a diagnostic discriminant in surgical pathology: immunohistochemical profile in epithelial, mesenchymal, and hematopoietic neoplasms using paraffin sections and monoclonal antibodies. Hum. Pathol., 16, 1985, s. 929-940.
12. **Schaal, C. H., Navarro, F. C., Moraes Neto, F.A.:** Primary renal sarcoma with morphologic and immunohistochemical aspects compatible with synovial sarcoma. Int. Braz. J. Urol., 30, 2004, s. 210-213.
13. **Shannon, B. A., Murch, A., Cohen, R. J.:** Primary renal synovial sarcoma confirmed by cytogenetic analysis: a lesion distinct from sarcomatoid renal cell carcinoma. Arch. Pathol. Lab. Med., 129, 2005, s. 238-240.
14. **Svec, A., Hes, O., Michal, M.et al :** Malignant mixed epithelial and stromal tumor of the kidney. Virchows Arch., 439, 2001, s. 700-702.
15. **Tamborini, E., Agus, V., Mezzelani, A. et al.:** Identification of a novel spliced variant of the SYT gene expressed in normal tissues and in synovial sarcoma. Br. J. Cancer., 84, 2001, s. 1087-1094.
16. **Tornkvist, M., Wejde, J., Ahlen, J. et al.:** A novel case of synovial sarcoma of the kidney: impact of SS18/SSX analysis of renal hemangiopericytoma-like tumors. Diagn. Mol. Pathol.,13, 2004, s. 47-51.
17. **Turc-Carel, C., Dal Cin, P., Limon, J. et al.:** Involvement of chromosome X in primary cytogenetic change in human neoplasia: nonrandom translocation in synovial sarcoma. Proc. Natl. Acad. Sci., 84, 1987, s. 1981 -1985.
18. **Tvrdík, D., Povýšil, C., Svatošová, J., Dundr, P.:** Molecular diagnosis of synovial sarcoma: RT-PCR detection of SYT-SSX1/2 fusion transcripts in paraffin-embedded tissue. Med. Sci. Monit., 11, 2005, s. 1-7.
19. **Vesoulis, Z., Rahmeh, T., Nelson, R. et al.:** Fine needle aspiration biopsy of primary renal synovial sarcoma. A case report. Acta Cytol., 47, 2003, s. 668-672.

MUDr. Jana Drozenová
Ústav patologie, Studničkova 2
128 08 Praha 2
Tel. 720 245 545, 224 968 662
e-mail: jdrozenova @ seznam.cz