

Skríning diabetickej retinopatie na diabetologických ambulanciách pomocou arteficiálnej inteligencie: pilotný projekt Slovenskej diabetologickej spoločnosti

Screening for diabetic retinopathy in diabetic outpatient clinics using arteficial intelligence: a pilot project of the Slovak Diabetes Society

Viera Doničová

Interná a diabetologická ambulancia, Košice

Súhrn

Rozvoj technológií prináša nové možnosti diagnostiky a skríningu diabetickej komplikácií. Jednou z nich je možnosť využitia nemydriatickej fundus kamery, kde získané skeny očného pozadia sú vyhodnotené pomocou arteficiálnej inteligencie, ktorá vyhodnotí prítomnosť a stupeň diabetickej retinopatie. Slovenská diabetologická spoločnosť realizovala pilotný projekt, ktorý sa uskutočnil na diabetologických ambulanciách a na celom Slovensku zmapoval záchyt diabetickej retinopatie. Projektu sa zúčastnilo 32 diabetologických ambulancií. Celkový záchyt DR bol na strednom a východnom Slovensku 31 %, na západnom Slovensku 22,5 %.

Kľúčové slová: arteficiálna inteligencia (AI) – diabetickej retinopatia (DR) – diabetes mellitus 2. typu (DM2T) – diabetes mellitus 1. typu (DM1T) – fundus kamera – skríning diabetickej retinopatie

Summary

The development of technology brings new possibilities for diagnosis and screening of diabetic complications. One of them is the possibility of using a non-mydriatic fundus camera, where the acquired scans of the ocular background are evaluated using artefactual intelligence to assess the presence and degree of diabetic retinopathy. The Slovak Diabetes Society conducted a pilot project in diabetic outpatient clinics and mapped the prevalence of diabetic retinopathy across Slovakia. The project involved 32 diabetes clinics. The overall DR prevalence was 31% in central and eastern Slovakia and 22.5% in western Slovakia.

Key words: arteficial intelligency (AI) – diabetic retinopathy (DR) – fundus camera – screening of diabetic retinopathy – type 1 diabetes (T1D) – type 2 diabetes (T2D)

✉ doc. MUDr. Viera Doničová, PhD., MBA | diabetolog@gmail.com | www.diabetolog.com

Doručené do redakcie | Received 27. 10. 2023

Prijaté po recenzii | Accepted 3. 11. 2023

Úvod

Podľa súčasných odporúčaní by každý pacient s diagnózou diabetes mellitus mal absolvovať 1-krát ročne kontrolu u oftalmológa. Cieľom tohto odporúčania je záchyt očných ochorení a skríning diabetickej retinopatie (DR), ktorá je jednou z hlavných príčiny novo-

vzniknutej slepoty. Pre potreby rozšírenia skríningu boli vyvinuté algoritmy umelej inteligencie (AI), ktoré umožňujú vyhodnotenie prítomnosti a závažnosti DR z fundusovej fotografie bez ľudského zásahu. Za posledných 10 rokov mnoho algoritmov AI dosiahlo dobrú senzitivitu a špecifickosť (> 85 %) na detekciu DR

v porovnaní s detekciou oftalmológom [1]. Ako každá nová technológia, prináša aj mnoho otázok, a to predovšetkým, aby bola používaná spôsobom, ktorý poskytne pacientovi bezpečnosť, ochranu dát [2,3]. Nemydriatická fundus kamera s AI je registrovaná ako diagnostická zdravotná pomôcka triedy IIa podľa MDR (Medical Device Regulation, nariadenie EÚ o zdravotníckych pomôckach 2017/745). Registrácia zdravotníckej pomôcky garantuje jej bezpečnosť na registrované použitie, navyše je takáto pomôcka súčasťou postregistračnej vigilancie, pri ktorej sa registrujú a analyzujú podozrenia na zlyhanie zdravotníckych pomôcok. Niektoré zdravotnícke pomôcky pre skrining DR pomocou AI majú už aj triedu IIb, to znamená, že tento skrining už môže vykonávať aj nezdravotnícky pracovník. Umelá inteligencia obrázkov zachytený nemydriatickou fundus kamerou nepopisuje, ale ho vyhodnocuje na základe vstavaného algoritmu. Takýto algoritmus implementovaný v softvéri musí byť bezpečný a v súlade s požiadavkami uvedenými v Annex I Nariadenia o zdravotníckych pomôckach (EU 2017/745, Medical Device Regulation). V rámci EASD vznikla v roku 2023 pracovná skupina pre arteficiálnu inteligenciu, ktorá rieši aj využívanie AI pri skriningu DR.

Skrining DR pomocou arteficiálnej inteligencie na diabetologických ambulanciách

Slovenská diabetologická spoločnosť (SDS) si v rámci svojich priorit stanovila za cieľ iniciovať programy včasného záchytu a prevencie komplikácií diabetes mellitus. Práve takýto skrining umožní včasný záchyt a zabránenie vzniku závažných diabetických komplikácií, akými sú diabetická noha, diabetická retinopatia či nefropatia. Predchádzaním amputáciám, slepote či dialýze sa

nielen výrazne zlepši kvalita života pacientov, ale zároveň sa tým ušetria značné finančné prostriedky, ktoré zdravotné poisťovne musia na ne vynakladať.

SDS spustila s podporou firmy Tandril SK s.r.o. pilotný projekt na diabetologických ambulanciách, ktorého cieľom bol skrining DR pomocou AI. Projektu sa mohli zúčastniť lekári na diabetologických ambulanciách. Celkovo sa projektu zúčastnilo 32 diabetologických ambulancií. Na každé pracovisko po predchádzajúcej dohode prišiel zaškolený pracovník, ktorý inštaloval kameru a počas jedného dňa realizoval vyšetrenie nemydriatickou fundus kamerou pomocou AI u pacientov, ktorí podpísali informovaný súhlas a ktorí neboli vyšetrení u oftalmológa v posledných 2 a viac rokoch. Realizovali snímky očnému pozadia v 2 projekciách, 2-krát ľavé oko a 2-krát pravé oko. Získané skeny očnému pozadia (obr. 1) validoval retinálny špecialista.

Každému pacientovi lekár vyplnil dotazník (obr. 2), ktorý obsahoval údaje o type, trvaní diabetu, liečbe, prítomných komplikáciách diabetu a metabolickej kompenzácii.

Jednotlivé centrá pokrývali celé Slovensko a pomocou tohto projektu sme zmapovali dostupnosť oftalmologického vyšetrenia v jednotlivých regiónoch, ale aj regionálne rozdiely v záchyte DR pomocou AI.

Výsledky pilotného projektu

Prvá fáza pilotného projektu trvala 5 týždňov, od pondelka 17. 4. 2023 do utorka 23. 5. 2023. Výsledky tejto fázy boli prezentované na slovenských diabetologických dňoch 2023.

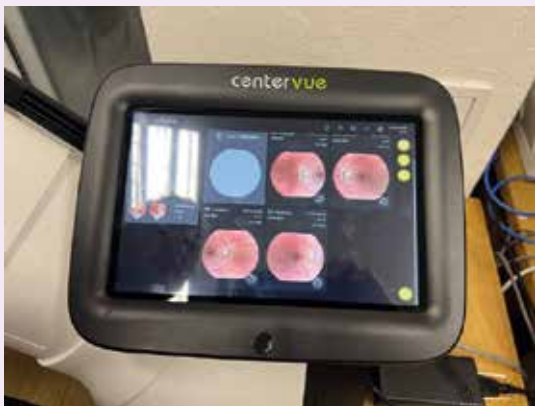Prehľad zúčastnených centier je uvedený a zobrazený na obr. 3.

U 226 vyšetrených pacientov s diabetes mellitus sme zistili 31,5 % záchyt DR pomocou AI.

2. fáza skriningového pilotného projektu prebehla na západnom Slovensku prebehla v období od 5. 9.-27. 9. 2023. Na 11 pracoviskách (vedených lekárkami/lekármi: Ročiaková, Bugáňová, Kurčová, Okkelová, Hlavičková, Hlavačková, Beňušová, Rummer, Pavleová, Slobodová a Polčová) bolo vyšetrených 102 pacientov, u ktorých sa v 22 % zistila DR. V porovnaní s východným a stredným Slovenskom bol záchyt DR o 1/3 nižší. Do záverečného súboru pribudne ešte približne ďalších 150 pacientov, ktorí boli vyšetrení, ale ešte nemajú validované výsledky retinálnym špecialistom.

Najzávažnejšie, predtým nediagnostikované nálezy sa zistili väčšinou u pacientov v strednom ale aj v mladšom veku, ktorí sa pri vyťaženi nedostavili na očné vyšetrenie napriek tomu, že naňho boli diabetológom odoslaní. To dokazuje, že vykonávať skrining DR pomocou AI je vhodné práve na diabetologických ambulanciách, na ktorých je najväčšia koncentrácia diabe-

Obr. 1 | Zobrazenie skenov očnému pozadia nemydriatickou fundus kamerou na displeji




tických pacientov, respektíve je možné urobiť skrining pri základnom vyšetrení, teda pacient nemusí navštíviť ešte oftalmológa.

Záver

Pilotný projekt SDS zameraný na skrining DR pomocou AI umožnil diabetológom získať prvú skúsenosť s touto technológiou. Podarilo sa zmapovať regióny

Obr. 2 | Anamnestický dotazník pre skrining diabetickej retinopatie v rámci vyšetrenia fundus kamerou pomocou umelej inteligencie



SLOVENSKÁ
DIABETOLOGICKÁ
SPOLOČNOSŤ
SLOVAK DIABETES SOCIETY

Anamnestický dotazník pre pacientov pre skrining diabetickej retinopatie pri vyšetrení fundus kamerou pomocou umelej inteligencie na diabetologickej ambulancii

Číslo centra:

Číslo pacienta:

Dátum:

VEK

POHLAVIE Muž Žena

TYP DIABETU

TRVANIE DIABETU OD ROKA

LIEČBA DIABETU:

Inzulín
 GLP1-RA
 SGLT2i
 METFORMIN
 SULFONYLUREA
 DPP4

SPRIEVODNÉ OCHORENIA:

Hypertenzia
 Dyslipidémia
 Nefropatia
 Diabetická neuropatia
 Ischemická choroba srdca
 Infarkt myokardu
 Periférne artériové ochorenie končatín
 Prekonaná cievna mozgová príhoda alebo TIA

Hodnota HbA_{1c}

Termín posledného vyšetrenia očného pozadia u oftalmolófa

Čakacia doba na vyšetrenie u oftalmológa v ambulancii

Čakacia doba na očné vyšetrenie (počet mesiacov, týždňov)

Pacient pred týmto vyšetrením mal známu DR? ANO NIE

VÝSLEDOK VYŠETRENIA FUNDUS KAMEROU:

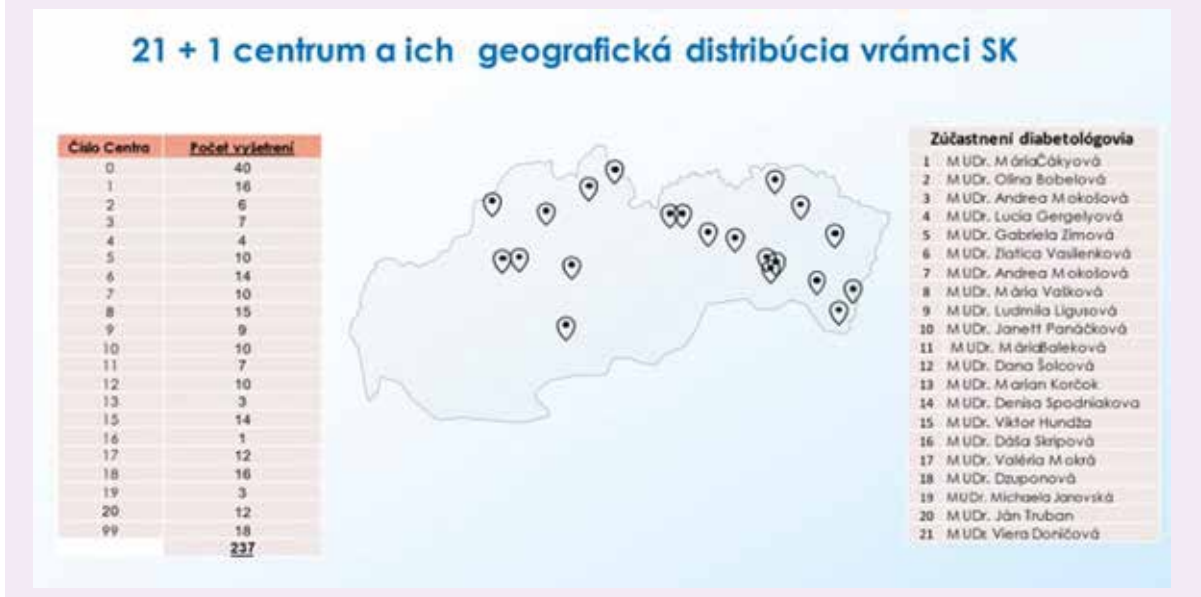PO: žiadna DR	<input type="checkbox"/>	LO: žiadna DR	<input type="checkbox"/>
mierna DR	<input type="checkbox"/>	mierna DR	<input type="checkbox"/>
stredná DR	<input type="checkbox"/>	stredná DR	<input type="checkbox"/>
závažná DR	<input type="checkbox"/>	závažná DR	<input type="checkbox"/>
proliferatívna DR	<input type="checkbox"/>	proliferatívna DR	<input type="checkbox"/>

ODPORÚČANIE:

Diabetológ odporúča ísť pacienti na kontrolu k oftalmológovi ANO NIE

Pečiatka a podpis lekára

Obr. 3 | Prehľad zúčastnených centier (21 + 1 centrum) a ich geografická distribúcia v rámci Slovenska



Slovenska a regionálne rozdiely v záchytnosti DR, ktorá bola v porovnaní s ČR vysoká. Veľké rozdiely boli aj medzi západnou, strednou a východnou časťou Slovenska. SDS a SOS počas opakovaných jednaní dospeli ku vzájomnej dohode, že pripravia spoločný štandard pre skrining DR. Veríme, že táto technológia prinesie našim pacientom včasný záchyt DR vďaka čomu sa im dostane včasná a odborná liečba špecialistom oftalmológom. Tým sa zabráni progresii zistenej DR, záchrane zraku, a v niektorých prípadoch aj vzniku slepoty. V mene Výboru SDS sa chcem poďakovať všetkým diabetológom, ktorí sa aktívne zúčastnili pilotného projektu skriningu diabetickej retinopatie na diabetologických ambulanciách, za ich čas, nasadenie a entuziazmus. Vďaka Vám máme v rukách údaje, ktoré sú unikátne a veľmi dôležité. Budú slúžiť ako podklady pre jednanie v poisťovniach a na MZ SR.

Zmapovali sa regióny Slovenska, ako aj regionálne rozdiely v záchytnosti DR, ktorá je v porovnaní s Českou republikou vysoká. SDS v opakovaných jednaniach dospela k dohode prípravy spoločných štandardov pre skrining DR.

Veríme, že táto nová technológia prinesie našim pacientom včasný záchyt prítomnosti DR. Títo pacienti dostanú následne odbornú liečbu špecialistom oftal-

mológom, čím sa zabráni progresii zistenej DR a záchrane ich zraku, a v niektorých prípadoch aj vzniku takej závažnej komplikácie diabetu, akou je slepota.

V mene Výboru SDS chcem poďakovať všetkým diabetológom, ktorí sa aktívne zúčastnili pilotného projektu skriningu diabetickej retinopatie na diabetologických ambulanciách, za ich čas, nasadenie a entuziazmus. Vďaka Vám všetkým máme údaje, ktoré sú unikátne a veľmi dôležité a slúžia ako podklady pri argumentácii v poisťovniach, ale aj iných inštitúciách.

Literatúra

1. Rajesh AE, Davidson AY, Lee CS. Artificial Intelligence and Diabetic Retinopathy: AI Framework, Prospective Studies, Head-to-head Validation, and Cost-effectiveness. *Diabetes Care* 2023; 46(10): 1728–1739. Dostupné z DOI: <<https://doi.org/10.2337/dci23-0032>>.
2. Vujosevic S, Aldington SJ, Silva P et al. Screening for diabetic retinopathy: new perspectives and challenges. *Lancet Diabetes Endocrinol* 2020; 8(4): 337–347. Dostupné z DOI: <[https://doi.org/10.1016/S2213-8587\(19\)30411-5](https://doi.org/10.1016/S2213-8587(19)30411-5)>.
3. Abramoff MD, Cunningham B, Patel B et al. Collaborative Community on Ophthalmic Imaging Executive Committee and Foundational Principles of Ophthalmic Imaging and Algorithmic Interpretation Working Group. Foundational considerations for artificial intelligence using ophthalmic images. *Ophthalmology* 2022; 129(2): e14–e32. Dostupné z DOI: <<https://doi.org/10.1016/j.ophtha.2021.08.023>>.