proLékaře.cz | 12.8.2025

Hypofosfatázia – štandardný diagnostický a terapeutický postup

Martin Kužma[1], Ľubica Tichá[2], Milan Kokavec[3], Juraj Payer[1]
1 V. interná klinika LF UK a UNB, Bratislava
[2]Detská klinika LF UK a NÚDCH, Bratislava
[3]Ortopedická klinika LF UK a NÚDCH, Bratislava

Hypofosfatázia (HPP) je zriedkavé dedičné ochorenie s variabilným priebehom spôsobené mutáciami génu ALPL kódujúceho tkanivovo nešpecifickú alkalickú fosfatázu (TNSALP). Charakterizuje ju porucha mineralizácie kostí a zubov, rastové a pohybové ťažkosti, pri skorých formách predčasná strata dentície, respiračné problémy a kŕče. Diagnóza sa opiera o nízku aktivitu ALP a zvýšené koncentrácie jej substrátov. Včasná diagnostika je kľúčová, keďže nesprávna liečba môže zhoršiť stav pacienta. Molekulárna genetika pomáha potvrdiť diagnózu, no nie je vždy nutná. Liečba zahŕňa enzýmovú substitučnú terapiu a symptomatickú starostlivosť na zmiernenie komplikácií.

Kľúčové slová: alkalická fosfatáza, ALPL gén, asfotáza alfa.

Hypophosphatasia – Standard Diagnostic and Therapeutic Guidline

Hypophosphatasia (HPP) is a rare hereditary disease with a variable course, caused by mutations in the ALPL gene encoding tissue-nonspecific alkaline phosphatase (TNSALP). It is characterized by impaired bone and tooth mineralization, growth and mobility disorders, premature tooth loss, respiratory issues, and seizures. Diagnosis is based on low ALP activity and elevated levels of its substrates. Early diagnosis is crucial, as improper treatment can worsen the patient's condition. Molecular genetics can confirm the diagnosis, though it is not always necessary. Treatment includes enzyme replacement therapy and symptomatic care to manage complications.

Key words: alkaline phosphatase, ALPL gene, asfotase alpha.

Úvod

Hypofosfatázia (HPP) je zriedkavé ťažké heterogénne dedičné potenciálne fatálne ochorenie charakterizované mnohopočetnými kostnými prejavmi, porušeným metabolizmom vápnika a fosfátov, poruchou rastu a hybnosti, predčasnou stratou prvej dentície, u dojčiat respiračnými ťažkosťami a kŕčmi. Príčinou je mutácia génu tkanivovo nešpecifickej alkalickej fosfatázy (TNSALP) v sére (1, 2).

Historicky prvá zmienka o HPP pochádza z roku 1948, keď kanadský detský lekár J. C. Rathbun opísal kazuistiku malého chlapca s novou kostrovou patológiou, charakterizovanou neobvyklými klinickými nálezmi pripomínajúcimi rachitídu vrátane extrémne nízkych koncentrácií alkalickej fosfatázy (ALP) a záchvatov (1, 3).

Objav génu kódujúceho ALP (ALPL) a jeho prvých mutácií v 80. rokoch prispel zásadným spôsobom k pochopeniu etiológie a patogenézy HPP. Došlo k prvým pokusom o liečbu ochorenia (2, 4). V súčasnosti bolo identifikovaných viac ako 400 rôznych mutácii APLP (3, 5). Prezentácia HPP môže byť extrémne rôznorodá v rámci rodín i medzi nimi, a to ako u detí, tak u dospelých. Pacienti na závažnom konci spektra prejavov majú ťažkú demineralizáciu kostí, pľúcnu hypopláziu, respiračné zlyhanie a záchvaty reagujúce na vitamín B6. Pacienti na najmiernejšom konci spektra prejavov choroby vykazujú iba straty zubov alebo periodontálne ochorenie (5). Ako bolo uvedené, klinický prejav je veľmi variabilný v závislosti od typu mutácií a mechanizmu dedičnosti, existuje mnoho foriem ochorenia. Najťažšie varianty sú tie,

doc. MUDr. Martin Kužma, PhD.
V. interná klinika LF UK a UNB, Bratislava
kuzma4@uniba.sk

Cit. zkr: Clin Osteol 2025;30(1):48-53
Článek přijat redakcí: 7. 3. 2025
Článek přijat k tisku: 30. 4. 2025

proLékaře.cz | 12.8.2025

ktoré postihujú dojčatá a malé deti, u ktorých sa prejavy manifestujú už v maternici (3).

Hlavné klinické príznaky súvisia s chybnou mineralizáciou kostí a zubov (rachitída, osteomalácia, zlomeniny, strata zubov), ale pri najzávažnejších formách môžu byť prítomné aj ďalšie systémové prejavy (kŕče, dýchacie a obličkové problémy, chronická bolesť, slabosť atď.). Tieto systémové prejavy môžu súvisieť s úlohou TNSALP v purinergickej signalizácii (prostredníctvom defosforylácie ATP), ktorá je extrémne relevantná v CNS, kostiach a ďalších orgánoch (3, 6, 7).

Hlavnými diagnostickými ukazovateľmi sú nízka aktivita ALP a TNSALP v sére (hypofosfatasémia) a zvýšené koncentrácie substrátov ALP, t.j. anorganického pyrofosfátu (PPi) v krvi a v moči, pyridoxal-5′-fosfátu (PLP, aktívny metabolit vitamínu B6) v krvi a fosfoetanolamínu (PEA) v moči (3).

Diagnóza HPP je u detí a najmä u dospelých často zanedbávaná. Údaje z Global HPP Registry ukazujú, že medián času medzi nástupom príznakov a diagnózou HPP je 5,7 roka (7). Počas tohto obdobia môžu jedinci trpieť významnými multisystémovými komplikáciami HPP. Môžu byť tiež zle diagnostikovaní a/alebo zle liečení liekmi, ako sú bisfosfonáty, čo môže v skutočnosti ďalej zhoršiť základnú poruchu mineralizácie skeletu, čím sa u týchto pacientov zvyšuje riziko atypických zlomenín femuru (AFF). Je známe, že AFF sú spojené s HPP u pacientov bez expozície bisfosfonátom (8). Včasná diagnóza je rozhodujúca pre zabezpečenie vhodného hodnotenia a liečby multisystémových komplikácií HPP (9).

Molekulárna genetika je rýchlo sa vyvíjajúci odbor, ale je stále „v plienkach“. Sekvenovanie génu ALPL môže potvrdiť diagnózu; prítomnosť patogénneho variantu v géne ALPL však nie je pozorovaná u všetkých pacientov s HPP a nie je potrebná na stanovenie diagnózy (5).

Etiológia a epidemiológia

HPP je vzácnym ochorením vyskytujúcim sa na celom svete s veľmi premenlivou prevalenciou. Odhadovaná prevalencia ťažkej formy HPP je obzvlášť vysoká v Kanade (1 : 100 000), zatiaľ čo v Európe je to asi 1 : 300 000. Pri miernych formách vrátane tých u dospelých je prevalenciu ťažké odhadnúť. Dôvodom je rozmanitosť klinickej prezentácie a početnosť nediagnostikovaných prípadov. Zvyčajne sa prevalencia miernej formy HPP uvádza medzi 1 : 3100 až 1 : 6300 osôb v európskej populácii (1, 3, 10, 11).

Patofyziológia

HPP vniká ako dôsledok mutácie génu ALPL, ktorý je lokalizovaný na 1. chromozóme (lokus 1p36.12) a obsahuje 12 exónov. V súčasnosti bolo identifikovaných viac ako 400 rôznych mutácií tohto génu. Korelácia medzi genotypom a fenotypom je relatívne nízka. HPP sa dedí najčastejšie autozomálne recesívne (ťažšie formy) alebo autozomálne dominantne (ľahšie formy ochorenia), môže ísť aj o mutácie de novo. Boli opísané aj dve kazuistiky detí s ťažkou formou HPP v dôsledku zvláštneho typu dedičnosti, tzv. uniparentálnej izodizómie, pri ktorej dochádza k duplikácii genetického materiálu od jedného z rodičov. Pokiaľ tento rodič nesie mutáciu pre HPP, vzniká obraz podobný autozomálne recesívnej dedičnosti s plne vyjadrenými znakmi choroby (1, 3, 5, 12).

ALP je enzým s ubikvitárnym výskytom a exprimuje sa v kostiach, zuboch, pečeni, CNS, placente a nadobličkách. Základnou biochemickou funkciou ALP je odštepovanie fosfátov z rôznych molekúl pomocou hydrolýzy. Zatiaľ čo presná funkcia ALP v pečeni nebola doteraz úplne vysvetlená, význam ALP pre mineralizáciu kostí je absolútne zásadný. Konverziou anorganického pyrofosfátu (významného inhibítora mineralizácie) na fosfát umožňuje tvorbu hydroxyapatitu, základnej látky podmieňujúcej pevnosť kostného tkaniva. Nevyhnutným predpokladom procesu mineralizácie je prítomnosť kolagénu v mieste pôsobenia ALP, čo vysvetľuje, prečo nedochádza k zvápenateniu vo fyziologicky nemineralizovaných tkanivách, kde sa napriek tomu ALP exprimuje, teda napríklad v pečeni, mozgu či v placente. Zvláštne miesto má ALP vo fyziológii mozgových buniek. Defosforyláciou vitamínu B6 uľahčuje jeho transport cez hematoencefalickú membránu, čím mu umožní vykonávať funkciu neurotransmitera v mozgových bunkách. Nie je teda príliš prekvapujúce, prečo sa niektorí pacienti s ťažkými formami HPP manifestujú kŕčmi, ktoré sú v určitých prípadoch pyridoxín senzitívne. V obličkách ALP stimuluje exkréciu fosfátov, pri HPP sa preto typicky stretávame s hyperfosfatémiou. Na druhej strane prítomnosť ALP v sére nemá podľa dostupných dát žiadnu relevanciu. Úloha ALP v metabolizme svalstva nebola doteraz dostatočne objasnená (1).

Klasifikácia

HPP je klinicky heterogénne ochorenie. Rozlišujeme 5 základných foriem HPP (1).

Tab. 1. *Klinické formy hypofosfatázie (1)*

Forma	Príznaky
Perinatálna	extrémna demineralizácia, asfyxia, bez terapie letálna v novorodeneckom období
Infantilná	diagnóza do 6 mesiacov – rachitída, hypotónia, neprospievanie, deformity skeletu, kraniosynostóza
Detská	diagnóza najčastejšie od 6 mesiacov až do 5 rokov – hypotónia, predčasné vypadávanie zubov, deformita hrudníka, porucha rastu
Adultná	stredný vek – osteomalácie, fraktúry, myopatia, predčasné vypadávanie zubov
Odontohypofosfatázia	predčasné vypadávanie zubov bez resorpcie koreňov

Klinický obraz

Perinatálna forma HPP

Ide o klinicky najťažšiu formu HPP. V ére pred zavedením rekombinantnej ALP bola vždy fatálna. Príznaky je možné odhaliť prenatálne sonografiou. Obraz celkovej demineralizácie skeletu, zvonovitého hrudníka a skrátených končatín nie je špecifický pre HPP, môže pripomínať ťažké formy osteogenesis imperfecta alebo niektorú z kostných dysplázií. Nemožnosť dosiahnuť adekvátny negatívny inspiračný tlak v dôsledku mäkkého, nedostatočne mineralizovaného skeletu hrudného koša spôsobí, že čoskoro po narodení sa u týchto detí vyskytne akútna respiračná tieseň, väčšinou s nutnosťou ventilačnej podpory. Objektívne nachádzame skrátenie končatín, mäkké záhlavie, extrémne veľkú fontanelu a otvorenú malú fontanelu, už pri narodení môžu byť

proLékaře.cz | 12.8.2025

prítomné fraktúry. Títo novorodenci majú typicky vysoký hlas, sú veľmi dráždiví, v prvých dňoch života sa u nich rozvíjajú kŕče. K ďalším vzácnejším komplikáciám patrí febrília, anémia a intrakraniálne krvácanie. Rádiologicky nachádzame známky generalizovanej demineralizácie, lebečné kosti sú mineralizované iba centrálne. Bez terapie sa celkový stav týchto detí progresívne horší a umierajú najčastejšie v dôsledku respiračnej insuficiencie v prvých týždňoch či mesiacoch života (1, 2).

Infantilná forma HPP

Infantilnú HPP diagnostikujeme do 6 mesiacov života. Bezprostredná postnatálna adaptácia nebýva u týchto detí alterovaná, v nasledujúcich týždňoch sa manifestujú nešpecifické príznaky – neprospievanie, problémy s kŕmením, svalová slabosť, oneskorenie v psychomotorickom vývoji. V objektívnom náleze sú nápadné deformity hrudníka, široko otvorená veľká fontanela a hypertelorizmus. Rozvíja sa porucha rastu, vzhľadom na nízky kostný obrat sa predčasne uzatvárajú lebečné švy za vzniku kraniostenózy. K častým prejavom infantilnej formy HPP ďalej patrí tracheomalácia s tendenciou k respiračným infektom vrátane recidivujúcich bronchopneumónií s hocikedy protrahovaným priebehom. Prognosticky nepriaznivým príznakom sú pyridoxín responzívne kŕče. Rádiologický obraz sa podobá perinatálnej forme, demineralizácia skeletu je však vyjadrená menej. Nález 3D CT zodpovedá kraniosynostóze. Môže byť tiež prítomná hyperkalciémia v dôsledku blokády vstupu minerálov do kostnej hmoty. Prognóza týchto detí bola bez terapie veľmi vážna, približne 50 % z nich umieralo v dojčenskom veku (1, 2).

Detská forma HPP

Deti s touto formou HPP sú diagnostikované po 6 mesiacoch veku. Symptomaticky ide o heterogénnu skupinu, od miernych foriem až po prípady klinicky imitujúce infantilný HPP. Nápadná je predčasná strata primárnej dentície, deti strácajú mliečne zuby väčšinou už v predškolskom veku, kvalita permanentnej dentície je nízka a vykazuje známky demineralizácie. Nálezy na skelete pripomínajú rachitické zmeny. Typická je deformita hrudníka, rozšírenie metafýz dlhých kostí a genua vara. Vývoj motoriky je celkovo oneskorený, znižuje sa rastová rýchlosť a rozvíja sa porucha rastu. Rádiograficky sú pre HPP typické rádiolucentné „jazyky" ukazujúce na demineralizáciu skeletu, zasahujúce od rastovej platničky do metafýz. Rastové štrbiny sú nepravidelné, môžu byť prítomné ložiská osteosklerózy. Medzi komplikácie kraniosynostózy patrí zvýšenie intrakraniálneho tlaku so známymi dôsledkami. Riziko fraktúr nie je nápadne zvýšené; pokiaľ ale k fraktúre dôjde, hojí sa veľmi pomaly, s vysokým rizikom refraktúry v rovnakom mieste (1, 2).

Adultná forma HPP

V dospelosti sa HPP typicky manifestuje v strednom veku, najčastejšie predčasnou stratou dentície alebo opakovanými, ťažko sa hojacimi stresovými fraktúrami metatarzov alebo subtrochanterickou pseudofraktúrou femuru (naštiepenie kortexu femuru v oblasti Looserových zón). Hojenie týchto fraktúr výrazne spomaľujú predchádzajúce antiresorpčné terapie, najmä bisfosfonáty, ktoré sú pri HPP z tohto dôvodu kontraindikované. Na rozdiel od bežných osteoporotických fraktúr staršieho veku sa pri HPP vyskytuje veľmi zriedkavo fraktúra krčka femuru. Nehojace sa fraktúry významne zhoršujú kvalitu života pacientov. Extracelulárna akumulácia anorganického pyrofosfátu môže spôsobovať vznik pyrofosfátovej artropatie, depozícia kryštálov hydroxyapatitu v blízkosti kĺbov periartritídu, môže dochádzať aj k osifikácii ligamentov. Aj u dospelých nachádzame svalovú slabosť, bolesti kostí a kĺbov (1, 2).

Schéma 1. *Schéma prejavov hypofosfatázie*

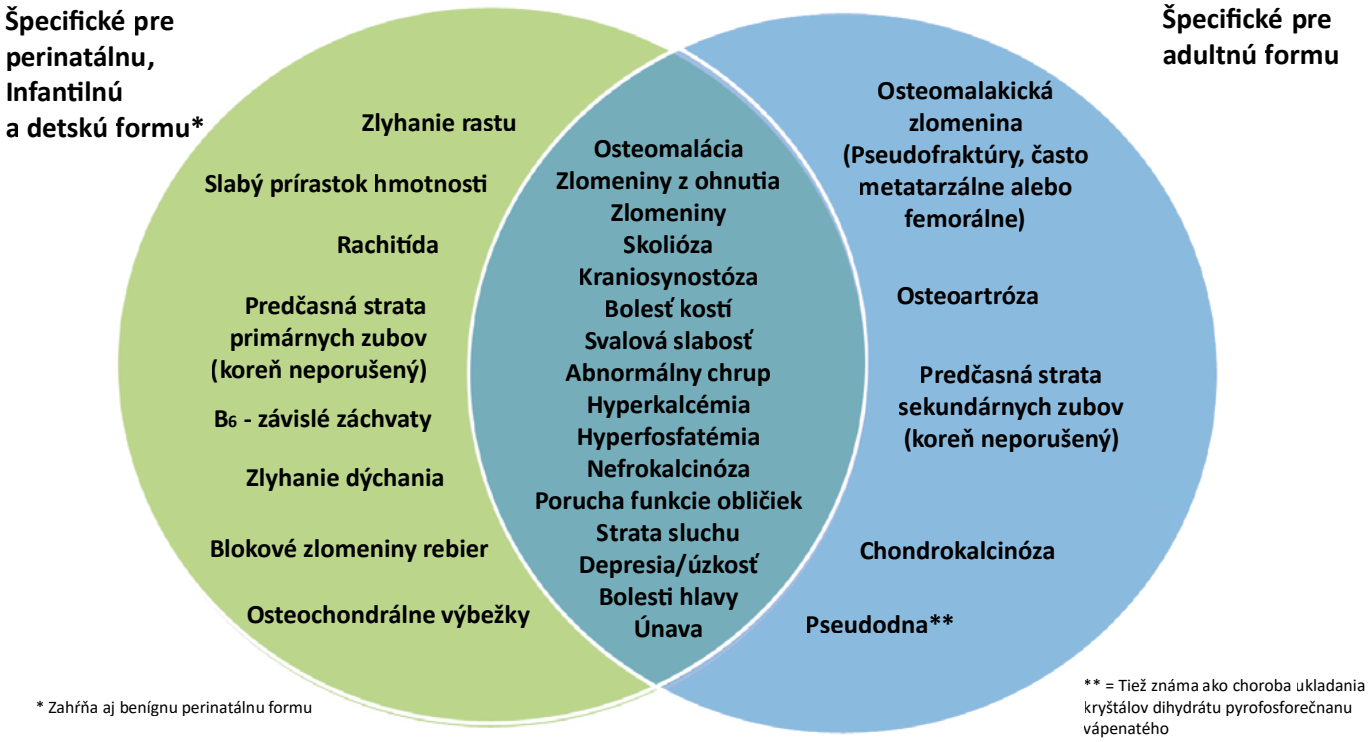

proLékaře.cz | 12.8.2025

Odontohypofosfatázia

Ide o symptomaticky najmiernejšiu formu HPP, ktorá sa prejavuje výhradne stomatologickými príznakmi – predčasnou stratou mliečnych zubov, ktoré veľmi nápadne vypadávajú vrátane koreňov, teda bez ich resorpcie, ako je bežné u zdravých detí (1, 2).

Prevencia

Neexistuje žiadna forma prevencie tohto ochorenia, pretože ide o genetickú poruchu.

Diagnostika/postup určenia diagnózy

Diagnostika ochorenia je celkom jednoduchá, ak sa na HPP pamätá. Kombinácia nízkej koncentrácie ALP v sére sprevádzaná typickými klinickými symptómami je patognomická. Pri perinatálnej forme je už možná prenatálna detekcia ultrazvukom. Pri perinatálnom či infantilnom variante je výrazne znížená mineralizácia skeletu a viditeľné skrátenie dlhých končatín. Na röntgenových snímkach je porucha osifikácie klenby lebečnej aj dlhých kostí, vyskytujú sa patologické fraktúry. Zmeny v metafýzach upozorňujú na krivicu, tieto rachitické deformácie progredujú. Denzita kostného minerálu je znížená. Na HPP je tiež nutné pomýšľať u pacientov s predčasnou stratou chrupu či poruchou dentície. Normálne hodnoty ALP kolíšu v dôsledku fyziologických zmien rastovej rýchlosti, čo je potrebné zohľadniť, keď sa hodnotí sérová koncentrácia ALP. V období rýchleho rastu, teda v dojčenskom a čiastočne v batolivom veku a ďalej v období pubertálneho rastového výšvihu, koncentrácia ALP fyziologicky stúpa. Je preto potrebné používať vekovo špecifické normy. V diferenciálnej diagnostike zvažujeme iné metabolické kostné poruchy, najmä jednotlivé formy rachitídy a osteogenesis imperfecta. Pri nich však prakticky vždy nachádzame zvýšenú, nie nízku koncentráciu ALP v sére. Hyperkalciémia a sekundárna hypoparatyreóza sú typickými nálezmi pre perinatálnu a infantilnú formu – tieto nálezy odrážajú insuficientnú mineralizáciu skeletu. Pomocnými biochemickými diagnostickými markermi sú fosfoetanolamín (PEA) v moči a pyridoxal 5′-fosfát (PLP), ktorý sa akumuluje v krvi v dôsledku malfunkcie ALP. Definitívnym potvrdením diagnózy HPP je molekulárne genetická analýza – sekvenčná analýza a delečne duplikačná analýza. HPP je najčastejšie spôsobená heterozygotnými alebo zloženými heterozygotnými väčšinou missense mutáciami (asi 74 %) v géne ALPL. Vo všeobecnosti sú závažné fenotypy HPP zvyčajne spôsobené homozygotnými alebo zloženými heterozygotnými mutáciami a prejavujú sa ako recesívne ochorenie. V prípade miernych alebo stredne ťažkých foriem s autozomálne dominantnou dedičnosťou zahŕňajú základné mechanizmy buď dominantný negatívny účinok jednej heterozygotnej mutácie, intrónových mutácií, alebo mutácií v regulačnej sekvencii.

Genetická diagnostika

Je založená na identifikácii mutácie ALPL a je rozhodujúca pre diagnostiku prenatálnej HPP, hoci sa nepovažuje za nevyhnutný predpoklad diagnostiky iných typov HPP. Prístupy molekulárneho testovania zahŕňajú sériové testovanie jedného génu, v ktorom po sekvenčnej analýze génu ALPL nasleduje analýza delécie/duplikácie, ak sa nájde iba jeden alebo žiadny patogénny variant, alebo stratégia multigénového panelu, ktorá môže okrem ALPL zahŕňať ďalšie gény. Sekvenčná analýza môže detegovať malé intragénne delécie/inzercie a missense, nonsense alebo splice varianty, ktoré môžu byť patogénne, ale aj benígne alebo neistého významu. Použité metódy môžu obsahovať kvantitatívnu polymerázovú reťazovú reakciu (PCR), long-range PCR, ligation-dependent probe amplification (MLPA) alebo génovo zacielené microarray navrhnuté na detekciu delécií alebo duplikácií jedného exónu. Uvádzajú sa aj mutácie v nekódujúcich oblastiach génu, ktoré ovplyvňujú funkčnosť proteínu, aj keď sa v súčasnosti v klinickej praxi nepoužívajú. V týchto prípadoch sa môže použiť aj komplexnejšie testovanie genómu vrátane sekvenovania exómu a genómu, podľa ktorého sa dajú zistiť delécie alebo duplikácie celého génu. V prípadoch, keď panel s jedným génom nepotvrdí diagnózu u jedinca vysoko podozrivého na HPP, by sa mali zvážiť aj iné gény, ktoré môžu regulovať aktivitu TNSALP, ako je RUNX2, ktorý je rozhodujúci pre diferenciáciu a tvorbu kostí (10).

Diferenciálna diagnostika

Diferenciálne diagnosticky je potrebné odlíšiť krivicu (akéhokoľvek pôvodu), osteogenesis imperfecta, kleidokraniálnu dysplázíu. Pri rachitíde je však vždy zvýšená hodnota S-ALP, zatiaľ čo pri osteogenesis imperfecta alebo kleidokraniálnej dysplázii je S-ALP v rozmedzí referenčných hodnôt pre daný vek. Pri kleidokraniálnej dysplázii je na röntgenovej snímke hrudníka vždy viditeľná absencia kľúča či jeho hypoplázia (1, 2, 13).

Na definitívne potvrdenie diagnózy slúži molekulárne genetická analýza.

Laboratórne testy

Kľúčovým laboratórnym vyšetrením je vyšetrenie S-ALP. V diferenciálnej diagnostike je tiež potrebné vyšetrenie vápnika, fosfátu a parathormónu.

Normálne koncentrácie ALP sa v priebehu života menia, rôzne laboratóriá tiež udávajú aj rôzne referenčné hodnoty pre jednotlivé vekové skupiny (8, 14).

Tab. 2. *Diferenciálna diagnostika HPP (1)*

	HPP	Rachitída	Osteogenesis imperfecta
Kalcium	N alebo ↑	N alebo ↓	N
Fosfát	N alebo ↑	↓	N
ALP	↓ alebo N	↑↑	N alebo ↑
Parathormón	N alebo ↓	↑↑	N

HPP – hypofosfatázia; ALP – alkalická fosfatáza; N – normálna; ↑ – zvýšená hodnota, ↓ – znížená hodnota; ↑↑ – veľmi vysoká hodnota

Tab. 3. *Referenčné hodnoty ALP pre jednotlivé vekové skupiny (14)*

Vek	Muži (µkat/l)	Ženy (µkat /l)
0 – 6T	1,20 – 6,30	1,20 – 6,30
6T – 1R	1,40 – 8,0	1,40 – 8,0
1R – 10R	1,12 – 6,20	1,12 – 6,20
10R – 15R	1,35 – 7,50	1,35 – 7,50
15R – 99R	0,67 – 2,15	0,58 – 1,74

proLékaře.cz | 12.8.2025

Zobrazovacie metódy

Pri perinatálnej forme HPP sa využíva prenatálna ultrasonografická detekcia, pri infantilnej forme HPP a ostatných variantoch ultrasonografia, röntgen, CT, rádiografia, rádionuklidový kostný sken, MRI, renálny UZ.

Komplikácie

Perinatálna forma HPP. Pred zavedením rekombinantnej ALP bola vždy fatálna. Čoskoro po narodení prichádza u týchto detí akútna respiračná tieseň, väčšinou s nutnosťou ventilačnej podpory. Bez terapie sa celkový stav detských pacientov progresívne horší a umierajú najčastejšie v dôsledku respiračnej insuficiencie v prvých týždňoch či mesiacoch života (1, 2).

Infantilná forma HPP. Vyskytuje sa neprospievanie, problémy s kŕmením, svalová slabosť, oneskorenie v psychomotorickom vývoji, nápadné deformity hrudníka, porucha rastu, hypertelorizmus, kraniostenóza, respiračné infekty, recidivujúce bronchopneumónie, pyridoxín responzívne kŕče (1, 2).

Detská forma HPP. Charakterizuje ju predčasná strata primárnej dentície, rachitické zmeny, chronická bolesť (1, 2).

Adultná forma HPP. Typická je predčasná strata primárnej dentície, stresové/bolestivé fraktúry, ktoré sa ťažko hoja, bilaterálne femorálne pseudofraktúry, ktoré sú chronické a bolestivé, svalová slabosť, abnormálna chôdza, ektopické kalcifikáty, chronická bolesť. Prejavy HPP môžu zhoršiť telesné funkcie a pohyblivosť, obmedzujú aktivity každodenného života a negatívne ovplyvňujú kvalitu života pacientov (HRQoL). Pacienti ako pomoc pri chôdzi používajú barly a palice, majú upravené bývanie – kúpeľne atď. Mnohí pacienti sú pre svoju chorobu okrem fyzických prejavov postihnutí aj zhoršeným psychickým stavom (1, 2, 7, 15).

Liečba

Do roku 2015 bola liečba pacientov s HPP iba symptomatická. Perinatálne a infantilné formy boli letálne. Taktiež sa skúšala transplantácia buniek kostnej drene (2, 16). V súčasnosti je k dispozícii rekombinantná ALP – asfotáza alfa, ktorá je vyrobená rekombinantnou DNA technológiou a ktorá výrazne prispieva k zlepšeniu. Liek sa podáva 3× do týždňa subkutánnou injekciou a je indikovaný na dlhodobú enzýmovú substitučnú liečbu u pacientov s hypofosfatáziou, u ktorých sa prvé príznaky ochorenia objavili do 18 rokov veku, s cieľom liečby kostných prejavov tohto ochorenia (1, 17).

Skúsenosti ukazujú zlepšenie stavu u detí s HPP vo viacerých parametroch, teda v muskuloskeletálnej, respiračnej, psychomotorickej aj neurologickej symptomatológii aj v zvýšení kostnej mineralizácie. Najväčší profit zo substitúcie ALP majú deti s najťažšími formami HPP (najmä infantilnou formou). Prognóza pacientov aj kvalita ich života sa zlepšila. Pri bolestiach končatín sa uplatňujú nesteroidné antireumatiká (NSAID). Nutná je taktiež stomatologická starostlivosť a kontroly chrupu najmenej 2× ročne (1, 2, 18, 19).

Liečba hypofosfatázie u dospelých nie je jednoznačne definovaná. Asfotáza alfa sa podáva tým dospelým, u ktorých sa prejavy ochorenia dokázali v detstve. Podľa najnovších dát liečba HPP asfotázou alfa u jedincov s detskou aj dospelou formou viedla k významnému subjektívnemu zlepšeniu muskuloskeletálnych a kognitívnych prejavov a kvality života pacientov. Rozhodnutie o liečbe je potrebné individuálne upraviť podľa dostupných klinických informácií vrátane preferencie pacienta (20, 21).

U pacientov s HPP sa nesmú podávať bisfosfonáty, pretože tieto lieky znižujú kostný obrat a v prípade HPP zhoršujú mineralizáciu skeletu a zvyšujú riziko fraktúry Nadmerný príjem vitamínu D môže potencovať hyperkalciémiu a hyperkalciúriu (8, 20).

Neskorá diagnostika môže zhoršovať prognózu pacientov s HPP. Vzhľadom na komplexnú problematiku starostlivosti o deti s HPP je nutné tieto deti sledovať a liečiť v centrách so skúseným multidisciplinárnym tímom, ktorý okrem detského endokrinológa pozostáva tiež z neurochirurga, neurológa, nefrológa, otorinolaryngológa, detského pneumológa, ortopéda a anestéziológa. Prenatálne a neimplantačné poradenstvo je v rukách klinických genetikov v týchto centrách (1).

Prognóza

Perinatálna forma ochorenia bola pred zavedením rekombinantnej ALP vždy fatálna. Napriek zavedenej terapii zostáva väčšina týchto pacientov polymorbídna, so spornou prognózou budúceho zapojenia do bežného života.

Prognóza detí s infantilnou formou je bez terapie veľmi vážna, približne 50 % z nich umieralo v dojčenskom veku. Najväčší profit zo substitúcie ALP majú deti s najťažšími formami HPP (najmä infantilnou formou), pre ktoré je táto možnosť život zachraňujúca (1, 2).

Pri adultnej forme je klinické spektrum ochorenia mimoriadne široké. Väčšina pacientov s dospelou formou HPP má muskuloskeletálne ťažkosti, chronické bolesti (vrátane bolestí hlavy). Chronická svalová bolesť a slabosť predstavujú pre pacientov s HPP výraznú záťaž a sú spojené so zníženou pohyblivosťou a fyzickou aktivitou (3).

Neskorá diagnostika môže zhoršovať prognózu všetkých pacientov s HPP. Hypofosfatázia je závažné, ale v súčasnosti už liečiteľné ochorenie. Včasné stanovenie správnej diagnózy je absolútne zásadné pre zlepšenie prognózy pacientov s hypofosfatáziou.

Stanovisko odborníkov (posudková činnosť, revízna činnosť, PSZ a pod.)

Z posudkového hľadiska, posudkoví lekári Sociálnej poisťovne posudzujú na účely invalidity pacientov s týmto ochorením podľa prílohy č. 4 k zákonu č. 461/2003 Z. z. o sociálnom poistení v znení neskorších predpisov. Vyhodnocujú všetky pretrvávajúce fyzické, psychické, metabolické a kognitívne zmeny a podľa závažnosti príznakov ochorenia určia percentuálnu mieru poklesu schopnosti vykonávať zárobkovú činnosť v súlade s platnou legislatívou až do 90 % v prípade ťažkého obmedzenie výkonnosti organizmu. Prihliada sa aj na typ vykonávaného zamestnania pacienta. U pacientov, u ktorých dochádza pri liečbe k významnému zlepšeniu zdravotného stavu, nie je dôvod na uznanie invalidity. Odôvodnená je dočasná pracovná neschopnosť, ak túto pacientovi odporučí odborný ošetrujúci lekár.

V prípade tohto ochorenia u detí a mladistvých má rodič nárok na predĺženie rodičovského príspevku, najdlhšie však do šiestich rokov veku dieťaťa, ak ide o dieťa, ktoré má dlhodobo nepriazni-

proLékaře.cz | 12.8.2025

vý zdravotný stav a vyžaduje si osobitnú starostlivosť. Dlhodobo nepriaznivý zdravotný stav dieťaťa posudzuje príslušný úrad práce, sociálnych vecí a rodiny podľa miesta trvalého pobytu alebo prechodného pobytu oprávnenej osoby na základe žiadosti na podklade predloženej lekárskej dokumentácie o zdravotnom stave dieťaťa. Z posudkového hľadiska, posudkoví lekári Sociálnej poisťovne posudzujú dlhodobo nepriaznivý zdravotný stav dieťaťa, ktoré si vyžaduje osobitnú starostlivosť, a to na účely § 15 ods. 1d zákona č. 461/2003 Z. z. o sociálnom poistení v znení neskorších predpisov, t.j. na účely dôchodkového poistenia osoby, ktorá sa riadne stará o takéto dieťa od dovŕšenia 6 rokov jeho veku, pri endokrinných chorobách najdlhšie do 15 rokov veku. Posudkoví lekári posudzujú zdravotný stav na základe doložených odborných lekárskych nálezov s dokumentovaným stupňom závažnosti ochorenia. Sociálna poisťovňa vydá posudok o zdravotnom stave dieťaťa z vlastného podnetu na základe dát poskytnutých Ústredím práce, sociálnych vecí a rodiny alebo na základe žiadosti opatrovateľa dieťaťa. Za osobitnú starostlivosť pacientov detského a adolescentného veku sa podľa prílohy č. 2 Choroby a stavy, ktoré si vyžadujú osobitnú starostlivosť k zákonu č. 461/2003 Z. z. o sociálnom poistení v znení neskorších predpisov považuje podávanie liekov, denný dozor, sprevádzanie do špecializovaných zdravotníckych zariadení.

Doplnkové otázky manažmentu pacienta a zúčastnených strán

Pacient (prípadne jeho zákonný zástupca) podpisuje informovaný súhlas v zdravotnej dokumentácii v súlade s § 6 zákona č. 576/2004 Z. z. Týmto pacient vyjadrí svoj súhlas s aktuálne aj v budúcnosti realizovanými diagnostickými aj liečebnými postupmi.

Odporúčania pre ďalší audit a revíziu štandardu

Prvý audit a revízia tohto štandardného postupu do jedného roka a následne každých 5 rokov, resp. pri známom novom vedeckom dôkaze o efektívnejšom manažmente diagnostiky alebo liečby a tak skoro, ako je možnosť zavedenia tohto postupu do zdravotného systému v Slovenskej republike.

Poznámka

Ak klinický stav a osobitné okolnosti vyžadujú iný prístup k prevencii, diagnostike alebo liečbe, ako uvádza tento štandardný postup, je možný aj alternatívny postup, ak sa vezmú do úvahy ďalšie vyšetrenia, komorbidity alebo liečba, teda prístup založený na dôkazoch alebo na základe klinickej konzultácie alebo klinického konzília.

Takýto klinický postup má byť jasne zaznamenaný v zdravotnej dokumentácii pacienta.

LITERATÚRA

1. Šumník Z, et al. Hypofosfatázie: Kdy na ni myslet a jak ji léčit. Pediatr. prax 2016; 17(3):146-149.
2. Kutílek Š, et al. Hypofosfatázie – onemocnění skeletu, na které musíme myslet. Čes-slov Pedia 2017;72(4):228-231.
3. Bianchi ML, et al. Hypophosphatasia in adolescents and adults: overview of diagnosis and treatment. Osteoporos Int. 2020;31:1445-1460. https://doi.org/10.1007/s00198-020-05345-9.
4. Weiss MJ, et al. Structure of the human liver/bone/kidney alkaline phosphatase gene. J Biol Chem. 1988;218:12002–12010.
5. Khan AA, et al. Hypophosphatasia diagnosis: current state of the art and proposed diagnostic criteria for children and adults. Osteoporos Int 2023. https://doi.org/10.1007/s00198-023-06844-1.
6. Sebastián-Serrano Á, et al. Haploinsufficient TNAP mice display decreased extracellular ATP levels and expression of pannexin-1 channels. Front Pharmacol. 2018;9:170.
7. Seefried L, et al. Burden of illness in adults with hypophosphatasia: data from the Global Hypophosphatasia Patient Registry. J Bone Miner Res. 2020;35(11):2171-2178.
8. Whyte MP. Atypical femoral fractures, bisphosphonates, and adult hypophosphatasia. J Bone Miner Res. 2009;24(6):1132-1134.
9. Bishop N. Clinical management of hypophosphatasia. Clin Cases Mineral Bone Metab. 2015;12(2):170-173.
10. Tournis S, et al. Hypophosphatasia. J. Clin. Med. 2021;10:5676. https://doi.org/10.3390/jcm10235676.
11. Mornet E, et al. Hypophosphatasia: a genetic-based nosology and new insights in genotype-phenotype correlation. European Journal of Human Genetics. 2021;29:289-299. https://doi.org/10.1038/s41431-020-00732-6.
12. Watanabe A, et al. Perinatal hypophosphatasia caused by uniparental isodisomy. Bone. 2014;60:93-97.
13. Turan S, et al. Serum alkaline phosphatase levels in healthy children and evaluation of alkaline phosphatase z-scores in diff erent types of rickets. J Clin Res Pediatr Endocrinol. 2011;3:7-11.
14. Colantonio DA, Kyriakopoulou L, Chan MK, Daly CH, Brinc D, Venner AA, Pasic MD, Armbruster D, Adeli K. Closing the gaps in pediatric laboratory reference intervals: a CALIPER database of 40 biochemical markers in a healthy and multiethnic population of children. Clin Chem. 2012 May;58(5):854-68.
15. Zima T. Laboratórna diagnostika. Druhé vyd. Galén: 2007.
16. Whyte MP, Kurtzberg J, McAlister WH, et al. Marrow cell transplantation for infantile hypophosphatasia. J Bone Miner Res. 2003;18:624-636.
17. SmPC Strensiq [Internet]. European medicines Agency. Available from: https://www.ema.europa.eu/sk/documents/product-information/strensiq-epar-product-information_sk.pdf
18. Whyte MP, et al. Enzyme-replacement therapy in life-threatening hypophosphatasia. N Engl J Med. 2012;366:904-913.
19. Whyte MP, et al. Asfotase Alfa Treatment Improves Survival for Perinatal and Infantile Hypophosphatasia. J Clin Endocrinol Metab. 2016;101:334-342.
20. Kužma M, et al. Hypofosfatázia u dospelých. Interná med. 2018;18(4):179-182.
21. Alsarraf F, Ali DS, Almonaei K, Al-Alwani H, Khan AA, Brandi ML. Hypophosphatasia: presentation and response to asfotase alfa. Osteoporos Int. 2024 Apr; 35(4):717-725. doi: 10.1007/s00198-023-06943-z.