

Osteoporóza asociovaná s těhotenstvím: kazuistika

Osteoporosis associated with pregnancy: a case report

Eva Lokočová, Pavel Horák

III. interní klinika – nefrologická, revmatologická a endokrinologická a LF UP a FN Olomouc

✉ **MUDr. Eva Lokočová** | eva.lokocova@fnol.cz | www.fnol.cz

Received | Doručené do redakcie | Doručeno do redakce 24. 3. 2021

Accepted | Prijaté po recenzii | Přijato po recenzi 12. 4. 2021

Abstrakt

Osteoporóza spojená s těhotenstvím a laktací se vyskytuje zřídka. Při vzniku osteoporotické zlomeniny se může projevit až akutní bolestí zad nebo kyčle. Etiologie a patogeneze rozvoje osteoporózy v graviditě není zcela přesně objasněna. Předpokládá se vliv abnormálního hormonálního ovlivnění kalciového metabolismu a genetická predispozice, ale v úvahu přichází jako možná příčina i přítomnost preexistující osteopatie. Nezbytné je vždy podrobné vyšetření k posouzení sekundární etiologie. Základem léčby osteoporózy asociované s těhotenstvím a laktací je zejména adekvátní substituce vápníkem a vitamínem D. Indikace antiresorpční nebo osteoanabolické terapie osteoporózy se posuzuje individuálně s přihlédnutím k frakturám nebo nadměrnému úbytku kostní hmoty, důležitým ukazatelem je vývoj densitometrického nálezu po ukončení laktace.

Klíčová slova: densitometrie – fraktury – laktace – osteoporóza – těhotenství

Abstract

Osteoporosis associated with pregnancy and lactation is rare clinical condition resulting in acute back or hip pain in the event of an osteoporotic fracture. The etiology and pathogenesis of osteoporosis in pregnancy is not clear, the influence of abnormal hormonal effects on calcium metabolism and genetic predisposition is assumed, and pre-existing osteopathy is also a question. A detailed examination to assess secondary etiology is always necessary. The treatment of osteoporosis associated with pregnancy and lactation is based on adequate calcium and vitamin D substitution. Indications for therapy of osteoporosis are assessed individually, taking into account fractures or decreased BMD, an important indicator is BMD after lactation.

Key words: densitometry – fractures – lactation – osteoporosis – pregnancy

Úvod

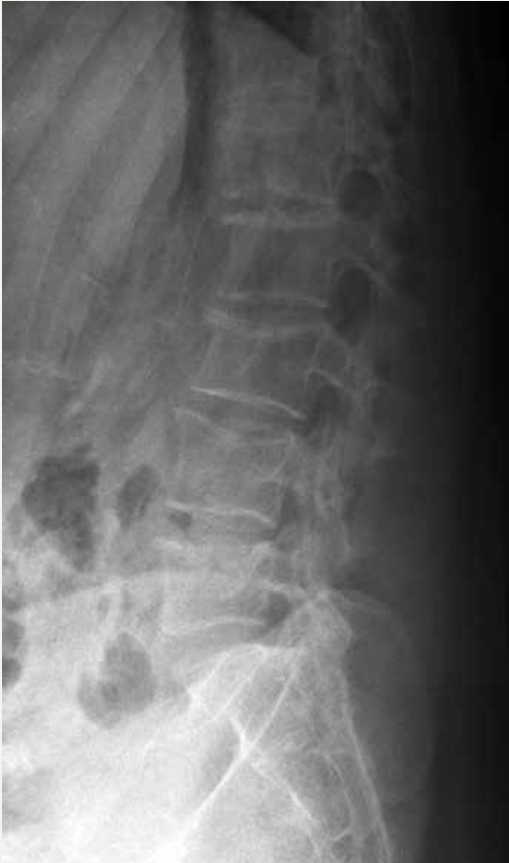Osteoporóza asociovaná s těhotenstvím se vyskytuje vzácně, většinou ke konci gravidity nebo po porodu. Osteoporotické fraktury se většinou manifestují při prvním těhotenství, a to výraznou bolestí zad nebo kyčle. Etiologie a patogeneze rozvoje osteoporózy v těhotenství není zcela přesně objasněna, předpokládá se vliv abnormálního hormonálního ovlivnění kalciového metabolismu a genetická predispozice. V úvahu přichází jako příčina i již preexistující osteopatie.

Kazuistika

Prezentovaná kazuistika popisuje případ 27leté ženy 2 měsíce po porodu prvního dítěte, která přichází do ambulance urgentního příjmu pro akutní lumboischia-dický syndrom. Nejprve byla vyšetřena neurologem a na provedeném rentgenovém snímku bederní páteře a sakra byla patrná difuzně prořídlá struktura obratlových těl s konkávním tvarem horních krycích plotének L2–L5 s podezřením na prolomení (**obr. 1**). Vzhledem k neostrým konturám byla při diagnostice zvažována kromě degenerativních změn i spondylodiscitida. Bylo doplněno vy-

šetření lumbo-sakrální oblasti páteře zobrazením magnetickou rezonancí a na základě něj byly vyloučeny zánětlivé změny charakteru spondylodiscitidy, dominovala však významná poróza obratlů a degenerativní změny obratlových

Obr. 1 | RTG LS páteře pacientky s prořídou strukturou obratlových těl (archiv Radiologické kliniky, FN a LF UP Olomouc)

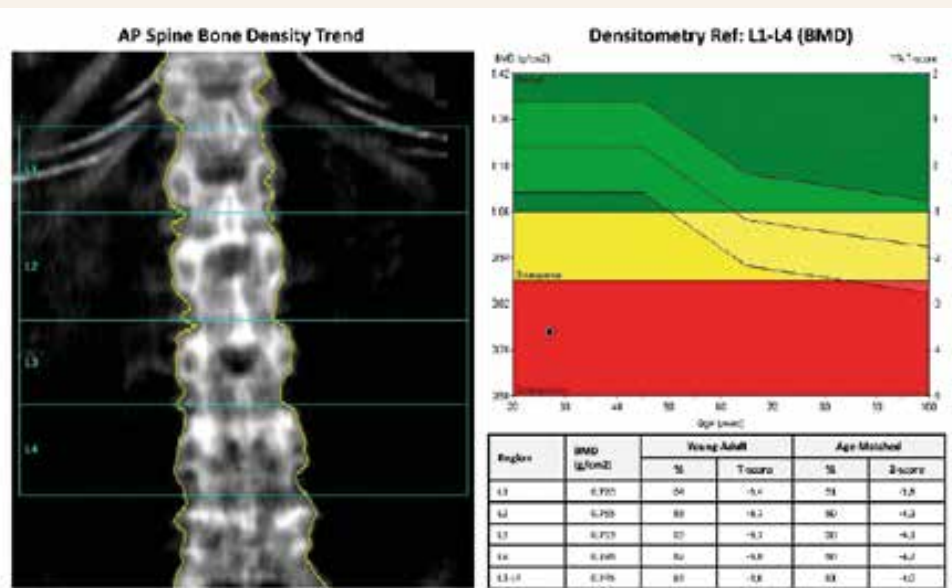


těl a disků. Pacientka byla odeslána k došetření do osteologické poradny. Denzitometrický nález odpovídal v bederní oblasti osteoporóze s hodnotou Z-skóre -4,0 a s normálním nálezem na skeletu distálního předloktí (Z-skóre 0,3), **obr. 2**. Měření oblasti proximálního femuru nebylo provedeno pro výrazné bolesti pacientky při pokusu o polohování dolních končetin během měření.

Pacientka užívala od počátku gravidity substituční léčbu pro hypotyreózu a byla sledována pro gestační diabetes mellitus, který byl léčen dietetickými opatřeními. Na jiné chronické onemocnění se neléčila. V rodinné anamnéze byla zjištěna osteoporóza u babičky, u rodičů ani sourozenců se osteoporóza ani patologické fraktury nevyskytly, gynekologická anamnéza byla bez pozoruhodností. Pacientka přouštěla kouření 1 až 2 cigaret denně, alkohol nepila, její fyzická aktivita byla spíše podprůměrná. Komplexním vyšetřením nebyla u pacientky potvrzena ani hormonální porucha ani malabsorpční syndrom, tyreopatie nebo jiná sekundární etiologie osteoporózy. Z laboratorních nálezů byla přítomna pouze hypovitaminóza D (48,3 nmol/l), ostatní hodnoty (krevní obraz, zánětlivé parametry včetně sedimentace erytrocytů, mineralogram, kostní markery, hormonální profil, elektroforéza séra, imunologické vyšetření, acidobazická rovnováha) byly ve fyziologických mezích. Na celotělové scintigrafii skeletu nebyla zjištěna patologická distribuce radiofarmaka. Vyšetření klinickým genetikem včetně podrobného genealogického rozboru vyloučilo onemocnění osteogenesis imperfecta typu I, DNA-analýza nebyla indikována.

Hlavním faktorem, který ovlivnil rozvoj osteoporózy u naší pacientky, byla pravděpodobně gravidita s podílem dalších rizikových faktorů – hypovitaminózy D, kouření a snížené pohybové aktivity. Nasazená substituční

Obr. 2 | Úvodní denzitometrický nález osteoporózy u L-páteře, T-skóre -3,6 SD; Z-skóre v oblasti -4,0 SD (archiv autorů)



terapie kalcium v dávce 1 200 mg denně a 12 800 IU vitamínu D₃ 1krát týdně včetně pravidelné rehabilitace vedla ke zlepšení jak celkového stavu pacientky, zmírnění bolestí zad, tak i zlepšení hodnoty Z-skóre při kontrolních denzitometriích až do pásma osteopenie. Na kontrolní denzitometrii v odstupu 1 roku byl patrný významný nárůst BMD (Bone Mineral Density/hustoty kostní hmoty) v oblasti bederní páteře o 12,3 %. Od zvažované terapie teriparatidem nebo denosumabem bylo pro dostatečný efekt suplementační terapie vápníkem a vitamínem D₃ upuštěno. Podle výsledků kontrolní denzitometrie provedené po 2 letech pokračoval trend nárůstu BMD v oblasti bederní páteře o 4,8 % (Z-skóre -2,4) a dále po 3 letech s dalším nárůstem BMD o 5,7 % (Z-skóre -2,0).

Diskuse

Osteoporóza je nejčastější metabolické onemocnění skeletu, které je charakterizované snížením kostní hmoty s porušením mikroarchitektury a následným zvýšeným rizikem zlomenin. Osteoporóza asociovaná s graviditou se naopak vyskytuje vzácně, zmíněna byla pouze v několika kazuistických sděleních. Prevalence osteoporózy u žen mladších 50 let je 2% a ve věku od 20 do 40 let je to pouze 1,2 % [1]. Klinicky se většinou projevuje bolestí bederní oblasti zad, která je asociovaná s vertebrální frakturou. Nejčastěji se objevuje ve 3. trimestru těhotenství nebo po porodu, ve většině případů v prvním těhotenství [2].

Etiologie a patogeneze těhotenské osteoporózy není zcela objasněna. Předpokládá se vliv abnormálního hormonálního ovlivnění kalciového metabolismu, při němž výrazně narůstá mobilizace kalcia a kostní resorpce při hypoestrogenemii [3]. Od 12. týdne gravidity se postupně zvyšuje mateřská střevní absorpce vápníku, maxima dosahuje ve 3. trimestru těhotenství. Promítne se i ve zvýšené kalciiurii za 24 hodin, jedná se o tzv. absorpční hyperkalciiurii. Zvýšená intestinální kalciová absorpce je ovlivňována zejména 1,25(OH)2D₃ a prolaktinem [4]. Při nedostatečném příjmu vápníku dochází

ke nárůstu kostní resorpce a ztrátě kostní hmoty. Pokles BMD v páteři a kyčli ale může být během těhotenství patrný i při homeostáze vápníku. Jedním z faktorů, který může ovlivnit zvýšený kostní obrat, je parathormonu po-

Tab. 2 | Sekundární příčiny osteoporózy u premenopauzálních žen. Upraveno podle [15]

mentální anorexie
gastrointestinální malabsorpce (např. celiakie, pooperační malabsorpce)
deficit vitamínu D a/nebo vápníku
hypertyreóza
hyperparatyreóza
Cushingův syndrom
hypogonadismus (hypogonadotropní nebo hypergonadotropní)
hyperkalcie
revmatoidní artritida a jiná chronická zánětlivá onemocnění
alkoholismus
nefropatie
hepatopatie
homocysteinurie
hereditární hemochromatóza
HIV-infekce a/nebo její léčba
diabetes mellitus (1. nebo 2. typu)
hematologická onemocnění – systémová mastocytóza, thalassemia major, lymfomy, leukemie
některé vrozené choroby – osteogenesis imperfecta, Gaucherova choroba
léky

Tab 3 | Rizikové léky pro rozvoj osteoporózy u premenopauzálních žen

glukokortikoidy
imunosupresiva (cyklosporin)
antiepileptika (fenobarbital, fenytoin, karbamazepin)
GnRH-agonisté
heparin
chemoterapeutika způsobující amenoreu
thiazolidindiony
depotní medroxyprogesteron acetát
potenciálně rizikové – nadměrné dávky tyreoidálních hormonů, SSRI, inhibitory protonové pumpy

Tab. 1 | Doporučení pro indikaci denzitometrického vyšetření u premenopauzálních žen (upraveno podle International Society for Clinical Densitometry – Official Positions – Adult 2013: <www.iscd.org/official-positions/2013-iscd-official-positions-adult>)

anamnéza nízkoprahové zlomeniny
onemocnění nebo léky způsobující ztrátu kostní hmoty
zvažované zahájení terapie osteoporózy
sledování efektu terapie osteoporózy

dobný protein (Parathyroid Hormone-related Protein – PTHrP). Produkovan je v mléčné žláze a placentě, nejvyšší koncentrace dosahuje ve 3. trimestru [5,6]. Ovlivňuje nárůst 1,25(OH)2D3 a supresi parathormonu [7]. Dále v těhotenství dochází k nárůstu hladiny kalcitoninu a mohou se měnit i poměry estradiolu, prolaktinu, placentárního laktogenu, IGF1 a dalších hormonů, které se podílejí na kalciovém kostním metabolismu [4].

Během laktace dochází k dalšímu přechodnému poklesu kostní denzity o 3 % až 9 % [8] jednak při zvýšeném vyplavování kostního kalcia, dále při pokračující poporodní amenorei a s tím spojené hypoestrogenemii. Přetrvává zvýšení PTHrP, jehož regulace je ovlivněna i vápníkovými receptory v prsních žlázách [9]. Cirkulující PTHrP vede ke zvýšené aktivitě osteoklastů a osteocytické osteolýze, dále ovlivňuje renální tubulární reabsorpci vápníku a nepřímo suprimuje parathormon. Zásadní vliv má v období laktace i prolaktin, který přímo ovlivňuje hladinu PTHrP a cestou inhibice gonadoliberinu snižuje hladinu gonadotropinů. Prolaktin má i přímý efekt na vápníkový metabolismus přes receptory v kostních buňkách. Obdobný vliv na osteoblasty a osteoklasty má i oxytocin. Protichůdný efekt má naopak kalcitonin, který inhibuje vliv PTHrP i hypoestrogenemii na skelet [4]. Dlouhodobé kojení může dle některých údajů představovat rizikový faktor nízké BMD v postmenopauzálním období [10,11,12], jiné studie však tento vztah nepotvrdily [13,14].

Mezi další faktory, které se podílejí na rozvoji těhotenské a poporodní osteoporózy, patří vliv genetické predispozice a přítomnost osteopatie ještě před graviditou. Rutinní vyšetřování kostní denzity nemá u mladých žen opodstatnění, doporučeno je však u žen s rizikovou rodinnou anamnézou osteoporotické fraktury nebo v případě podezření na sekundární osteoporózu (tab. 1, tab. 2, tab. 3). Při hodnocení denzitometrie u mladých žen posuzujeme Z-skóre, tedy BMD, která je vztažena k průměru BMD u osob stejného věku.

Vzácně se můžeme v těhotenství setkat s tzv. fokální tranzitorní osteoporózou v oblasti kyčle. Objevuje se ve třetím trimestru nebo časně po porodu. Jedná se o zcela reverzibilní stav neznámé etiopatogeneze. Manifestuje se bolestivostí, případně i frakturou krčku femuru, na zobrazovacích vyšetřeních bývá patrná prořídlá kostní tkáň v oblasti hlavice a krčku femuru s významným snížením BMD. Na magnetické rezonanci může být popisován edém hlavice femuru. Během několika měsíců až jednoho roku dochází ke spontánní úpravě stavu [4,5].

Z laboratorních vyšetření se v případě premenopauzálních žen s anamnézou nízkoprahové zlomeniny nebo zjištěnou sníženou kostní denzitou (BMD; Z-skóre $\leq -2,0$) doporučuje provést iniciální testy – krevní obraz s diferenciálním rozpočtem, vápník, fosfor, kreatinin, jaterní testy včetně alkalické fosfatázy, vitamin D, TSH (tyreo-

trotní hormon), hodnoty vápníku a kreatininu ve sběru moči za 24 hodin. Ve většině případů je z důvodů komplexní diferenciální diagnostiky sekundární osteoporózy nutno doplnit další vyšetření: hormonální profil, elektroforézu séra, CRP, sedimentaci erytrocytů, 1,25-dihydroxyvitamin D, homocystein, feritin, revmatoidní faktor, protilátky proti tkáňové transglutamináze, kostní markery, genetické vyšetření (tab. 4) [15,16].

Základem pro zahájení léčby osteoporózy asociované s obdobím těhotenství a po porodu je především vyloučení primárního onemocnění, které by se mohlo na rozvoji osteoporózy podílet. Terapii osteoporózy po porodu je nutno nasazovat uvážlivě s vědomím, že po ukončení laktace dochází spontánně k významnému zlepšení kostní denzity. Nezbytná je adekvátní substituce vápníkem minimálně 1 500 mg denně a vitaminem D v dávce 1 000–2 000 IU – tj. 50–100 μg denně [5,17]. Důležitou složkou nefarmakologické léčby je pravidelná pohybová aktivita, rehabilitační péče, zanechání kouření, omezení příjmu alkoholu, kávy a kvalitní stravovací režim. Farmakoterapie je vyhrazena pro pacientky s mnohačetnými vertebrálními zlomeninami nebo pro případy nedostatečného nárůstu BMD v odstavu po ukončení laktace. Preferována je terapie teriparatidem spojená s výrazným nárůstem kostní denzity, případně denosumab [18,19,20]. V obou případech se však jedná o léčbu mimo oficiální indikační omezení, o kterou je v případě požadavku na její úhradu z veřejného zdravotního pojištění, žádat plátce. Práce sledujících efekt a nežádoucí účinky bisfosfonátů v těhotenství poukazují na riziko hypokalcemie plodu a nízkou porodní hmotnost dítěte [21,22]. Obecně existuje málo dat o účinnosti a bezpečnosti osteoporotické léčby u premenopauzálních pacientek bez zjištěné sekundární etiologie. U těhotných a kojících žen se pro nedostatek bezpečnostních studií doporučuje léčbu v indikovaných případech zahájit až po ukončení laktace.

Závěr

Přestože je osteoporóza v těhotenství vzácná, měli bychom na ni myslet zejména u pacientek v peripartálním období s náhle vzniklou výraznou bolestí zad a možnou vertebrální frakturou. Nezbytné je podrobné vyšetření se zaměřením na možné geneticky asociované osteopatie, chronická onemocnění či léky, která mohou vést k rozvoji osteoporózy i u mladých žen. Základem léčby je adekvátní substituce vápníkem a vitaminem D, kvalitní stravovací režim včetně zanechání kouření, omezení alkoholu a kávy. Neméně důležitá je pravidelná pohybová aktivita a rehabilitace. Indikace farmakoterapie (bisfosfonáty, teriparatid, denosumab) se posuzuje individuálně. Pokud je to možné, doporučuje se odložení zahájení léčby až po ukončení laktace.

Podpořeno granty IGA_LF_2021_04 a MZ ČR RVO FNOL-0098892

Literatura

- Kim TH, Lee HH, Jeon DS et al. Compression fracture in postpartum osteoporosis. *J Bone Metab* 2013; 20(2): 115–118. Dostupné z DOI: <<http://doi.org/10.11005/jbm.2013.20.2.115>>.
- Peris P, Guanabens N, Monegal A et al. Pregnancy associated osteoporosis: the familiar effect. *Clin Exp Rheumatol* 2002; 20(5): 697–700.
- Holmberg MD, Sievanen H, Tuimala R. Changes in bone mineral density during pregnancy and postpartum: prospective data on five women. *Osteoporos Int* 1999; 10(1): 41–46. Dostupné z DOI: <<http://doi.org/10.1007/s001980050192>>.
- Kovacs CS, Kronenberg HM. Pregnancy and lactation. In: Bilezikian JP. *Primer on the metabolic bone diseases and disorders of mineral metabolism*. 9th ed. Wiley Blackwell (USA) 2019: 147–153. ISBN 9781119266563.
- Bayer M. Osteoporóza v graviditě a při laktaci. In: Džupa V, Jenšovský J. *Diagnostika a léčba osteoporózy a dalších onemocnění skeletu*. Karolinum: Praha 2018: 135–139. ISBN 978802463761–9.
- Pentyala S, Rahman A, Mysore P et al. Osteoporosis associated with pregnancy. *iMedPubJournals*. 2015; 7, 3:6. Dostupné z WWW: <<https://www.archivesofmedicine.com/medicine/osteoporosis-associated-with-pregnancy>>.
- Kovacs CS. Maternal mineral and bone metabolism during pregnancy, lactation, and post-weaning recovery. *Physiol Rev* 2016; 96(2): 449–547. Dostupné z DOI: <<http://doi.org/10.1152/physrev.00027.2015>>.
- Salari P, Abdollahi M. The influence of pregnancy and lactation on maternal bone health: a systematic review. *J Family Reprod Health* 2014; 8(4): 135–148.
- Mamillapalli R, VanHouten J, Dann P et al. Mammary-specific ablation of the calcium-sensing receptor during lactation alters maternal calcium metabolism, milk calcium transport, and neonatal calcium accural. *Endocrinology* 2013; 154(9): 3031–3042. Dostupné z DOI: <<http://doi.org/10.1210/en.2012–2195>>.
- Tsvetov G, Levy S, Benbassat C et al. Influence of number of deliveries and total breast-feeding time on bone mineral density in premenopausal and young postmenopausal women. *Maturitas* 2014; 77(3): 249–254. Dostupné z DOI: <<http://doi.org/10.1016/j.maturitas.2013.11.003>>.
- Khoo CC, Woo J, Leung PC et al. Determinants of bone mineral density in older postmenopausal women. *Climacteric* 2011; 14(3): 378–383. Dostupné z DOI: <<http://doi.org/10.3109/13697137.2010.548566>>.
- More C, Bettembuk P, Bhattoa HP et al. The effects of pregnancy and lactation on bone mineral density. *Osteoporos Int* 2001; 12(9): 732–737. Dostupné z DOI: <<http://doi.org/10.1007/s001980170048>>.
- Cummings SR, Nevitt MC, Browner WS et al. Risk factors for hip fracture in white women. Study of osteoporotic fractures research group. *N Engl J Med* 1995; 332(12): 767–773. Dostupné z DOI: <<http://doi.org/10.1056/NEJM199503233321202>>.
- Michaelsson K, Baron JA, Farahmand BY et al. Influence of parity and lactation on hip fracture risk. *Am J Epidemiol* 2001; 153(12): 1166–1172. Dostupné z DOI: <<http://doi.org/10.1093/aje/153.12.1166>>.
- Cohen A. Premenopausal osteoporosis. *Endocrinol Metab Clin North Am* 2017; 46(1): 117–133. Dostupné z DOI: <<http://doi.org/10.1016/j.ecl.2016.09.007>>.
- Pikner R. Laboratorní vyšetření v klinické osteologii. In: Džupa V, Jenšovský J (eds) et al. *Diagnostika a léčba osteoporózy a dalších onemocnění skeletu*. Karolinum: Praha 2018: 48–62. ISBN 978802463761–9.
- Payer J. Prevencia a léčba osteoporózy. In: Killinger Z. *Osteoporóza*. Herba: Bratislava 2012: 185–225. ISBN 9788089171941.
- Choe EY, Song JE, Park KH et al. Effect of teriparatide on pregnancy and lactation-associated osteoporosis with multiple vertebral fractures. *J Bone Miner Metab* 2012; 30(5): 596–601. Dostupné z DOI: <<http://doi.org/10.1007/s00774–011–0334–0>>.
- Lampropoulou-Adamidou K, Trovas G, Stathopoulos IP et al. Case report: Teriparatide treatment in a case of severe pregnancy and lactation-associated osteoporosis. *Hormones (Athens)* 2012; 11(4): 495–500. Dostupné z DOI: <<http://doi.org/10.14310/horm.2002.1383>>.
- Ijuin A, Yoshikata H, Asano R et al. Teriparatide and denosumab treatment for pregnancy and lactation-associated osteoporosis with multiple vertebral fractures: a case study. *Taiwan J Obstet Gynecol* 2017; 56(6): 863–866. Dostupné z DOI: <<http://doi.org/10.1016/j.tjog.2017.10.028>>.
- Sokal A, Elefant E, Leturcq T et al. Pregnancy and newborn outcomes after exposure to bisphosphonates: a case-control study. *Osteoporos Int* 2019; 30(1): 221–229. Dostupné z DOI: <<http://doi.org/10.1007/s00198–018–4672–9>>.
- Stathopoulos IP, Liakou CG, Katsalira A et al. The use of bisphosphonates in women prior to or during pregnancy and lactation. *Hormones (Athens)* 2011; 10(4): 280–291. Dostupné z DOI: <<http://doi.org/10.14310/horm.2002.1319>>.